This is a digital copy of a book that was preserved for generations on library shelves before it was carefully scanned by Google as part of a project to make the world's books discoverable online.

It has survived long enough for the copyright to expire and the book to enter the public domain. A public domain book is one that was never subject to copyright or whose legal copyright term has expired. Whether a book is in the public domain may vary country to country. Public domain books are our gateways to the past, representing a wealth of history, culture and knowledge that's often difficult to discover.

Marks, notations and other marginalia present in the original volume will appear in this file - a reminder of this book's long journey from the publisher to a library and finally to you.

Usage guidelines

Google is proud to partner with libraries to digitize public domain materials and make them widely accessible. Public domain books belong to the public and we are merely their custodians. Nevertheless, this work is expensive, so in order to keep providing this resource, we have taken steps to prevent abuse by commercial parties, including placing technical restrictions on automated querying.

We also ask that you:

+ *Make non-commercial use of the files* We designed Google Book Search for use by individuals, and we request that you use these files for personal, non-commercial purposes.

+ *Refrain from automated querying* Do not send automated queries of any sort to Google's system: If you are conducting research on machine translation, optical character recognition or other areas where access to a large amount of text is helpful, please contact us. We encourage the use of public domain materials for these purposes and may be able to help.

+ *Maintain attribution* The Google "watermark" you see on each file is essential for informing people about this project and helping them find additional materials through Google Book Search. Please do not remove it.

+ *Keep it legal* Whatever your use, remember that you are responsible for ensuring that what you are doing is legal. Do not assume that just because we believe a book is in the public domain for users in the United States, that the work is also in the public domain for users in other countries. Whether a book is still in copyright varies from country to country, and we can't offer guidance on whether any specific use of any specific book is allowed. Please do not assume that a book's appearance in Google Book Search means it can be used in any manner anywhere in the world. Copyright infringement liability can be quite severe.

About Google Book Search

Google's mission is to organize the world's information and to make it universally accessible and useful. Google Book Search helps readers discover the world's books while helping authors and publishers reach new audiences. You can search through the full text of this book on the web at `http://books.google.com/`

Über dieses Buch

Dies ist ein digitales Exemplar eines Buches, das seit Generationen in den Regalen der Bibliotheken aufbewahrt wurde, bevor es von Google im Rahmen eines Projekts, mit dem die Bücher dieser Welt online verfügbar gemacht werden sollen, sorgfältig gescannt wurde.

Das Buch hat das Urheberrecht überdauert und kann nun öffentlich zugänglich gemacht werden. Ein öffentlich zugängliches Buch ist ein Buch, das niemals Urheberrechten unterlag oder bei dem die Schutzfrist des Urheberrechts abgelaufen ist. Ob ein Buch öffentlich zugänglich ist, kann von Land zu Land unterschiedlich sein. Öffentlich zugängliche Bücher sind unser Tor zur Vergangenheit und stellen ein geschichtliches, kulturelles und wissenschaftliches Vermögen dar, das häufig nur schwierig zu entdecken ist.

Gebrauchsspuren, Anmerkungen und andere Randbemerkungen, die im Originalband enthalten sind, finden sich auch in dieser Datei – eine Erinnerung an die lange Reise, die das Buch vom Verleger zu einer Bibliothek und weiter zu Ihnen hinter sich gebracht hat.

Nutzungsrichtlinien

Google ist stolz, mit Bibliotheken in partnerschaftlicher Zusammenarbeit öffentlich zugängliches Material zu digitalisieren und einer breiten Masse zugänglich zu machen. Öffentlich zugängliche Bücher gehören der Öffentlichkeit, und wir sind nur ihre Hüter. Nichtsdestotrotz ist diese Arbeit kostspielig. Um diese Ressource weiterhin zur Verfügung stellen zu können, haben wir Schritte unternommen, um den Missbrauch durch kommerzielle Parteien zu verhindern. Dazu gehören technische Einschränkungen für automatisierte Abfragen.

Wir bitten Sie um Einhaltung folgender Richtlinien:

+ *Nutzung der Dateien zu nichtkommerziellen Zwecken* Wir haben Google Buchsuche für Endanwender konzipiert und möchten, dass Sie diese Dateien nur für persönliche, nichtkommerzielle Zwecke verwenden.

+ *Keine automatisierten Abfragen* Senden Sie keine automatisierten Abfragen irgendwelcher Art an das Google-System. Wenn Sie Recherchen über maschinelle Übersetzung, optische Zeichenerkennung oder andere Bereiche durchführen, in denen der Zugang zu Text in großen Mengen nützlich ist, wenden Sie sich bitte an uns. Wir fördern die Nutzung des öffentlich zugänglichen Materials für diese Zwecke und können Ihnen unter Umständen helfen.

+ *Beibehaltung von Google-Markenelementen* Das "Wasserzeichen" von Google, das Sie in jeder Datei finden, ist wichtig zur Information über dieses Projekt und hilft den Anwendern weiteres Material über Google Buchsuche zu finden. Bitte entfernen Sie das Wasserzeichen nicht.

+ *Bewegen Sie sich innerhalb der Legalität* Unabhängig von Ihrem Verwendungszweck müssen Sie sich Ihrer Verantwortung bewusst sein, sicherzustellen, dass Ihre Nutzung legal ist. Gehen Sie nicht davon aus, dass ein Buch, das nach unserem Dafürhalten für Nutzer in den USA öffentlich zugänglich ist, auch für Nutzer in anderen Ländern öffentlich zugänglich ist. Ob ein Buch noch dem Urheberrecht unterliegt, ist von Land zu Land verschieden. Wir können keine Beratung leisten, ob eine bestimmte Nutzung eines bestimmten Buches gesetzlich zulässig ist. Gehen Sie nicht davon aus, dass das Erscheinen eines Buchs in Google Buchsuche bedeutet, dass es in jeder Form und überall auf der Welt verwendet werden kann. Eine Urheberrechtsverletzung kann schwerwiegende Folgen haben.

Über Google Buchsuche

Das Ziel von Google besteht darin, die weltweiten Informationen zu organisieren und allgemein nutzbar und zugänglich zu machen. Google Buchsuche hilft Lesern dabei, die Bücher dieser Welt zu entdecken, und unterstützt Autoren und Verleger dabei, neue Zielgruppen zu erreichen. Den gesamten Buchtext können Sie im Internet unter `http://books.google.com` durchsuchen.

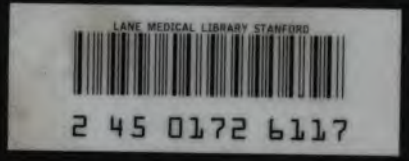
LANE MEDICAL LIBRARY STANFORD
2 45 0172 6117

LANE

MEDICAL LIBRARY

LEVI COOPER LANE FUND

To the Academie of Medecine to New York

Berne 1862.

MILITÄR-CHIRURGISCHE STUDIEN

IN DEN

ITALIENISCHEN LAZARETHEN VON 1859.

ZWEITE ABTHEILUNG.

SPECIELLE CHIRURGIE DER SCHUSSWUNDEN.

NACH ERFAHRUNGEN

IN DEN

NORDITALIENISCHEN HOSPITÄLERN VON 1859.

VON

DR. HERMANN DEMME

IN BERN.

N.Y. ACADEMY LIBRARY OF MEDICINE

WÜRZBURG.

Druck und Verlag der Stahel'schen Buch- und Kunsthandlung.

1861.

193

MILITÄR-CHIRURGISCHE STUDIEN

IN DEN

ITALIENISCHEN LAZARETHEN VON 1859.

VON

D^R. HERMANN DEMME
DOCENTEN AN DER UNIVERSITÄT BERN.

ZWEITE ABTHEILUNG.

SPECIELLE CHIRURGIE DER SCHUSSWUNDEN.

WÜRZBURG.
Druck und Verlag der Stahel'schen Buch- und Kunsthandlung.
1861.

Ka

SPECIELLE CHIRURGIE

DER

SCHUSSWUNDEN.

NACH ERFAHRUNGEN

IN DEN

NORDITALIENISCHEN HOSPITAELERN VON 1859.

VON

Dr. HERMANN DEMME
DOCENTEN AN DER UNIVERSITÄT BERN.

LANE MEDICAL LIBRARY
12114
SAN FRANCISCO

WÜRZBURG.
Druck und Verlag der Stahel'schen Buch- und Kunsthandlung.
1861.

LANE LIBRARY

Seite

4. Schusswunden des Gehirnes.
Allgemeine Bemerkungen. Mittheilung von sechs bemerkenswerthen Fällen. Verlauf. Diagnose. Therapie 58

5. Exuberanzen der Dura mater und des Gehirns.
Begriff. Anatomisches. Symptome. Verlauf. Prognose. Mittheilung von fünf Heilungen. Therapie 62

6. Congestio cerebri, Meningoencephalitis und Encephalitis bei Schusswunden.
Allgemeines. Verschiedenes Auftreten. Acuter und chronischer Verlauf. Symptome. Complicationen. Ausgänge. Behandlung 67

Leberabscesse bei Kopfverletzungen.
Versuch einer richtigen Erklärung an der Hand physiologischer Thatsachen 70

Der gegenwärtige Standpunkt der Militär-Chirurgie in Betreff der Trepanation.
Seltenheit der Trepanation während des italienischen Krieges 1859. Würdigung dieses Resultates. Blicke in Vergangenheit und Zukunft 72

Die Schusswunden des Halses und Nackens.

Statistik und ihre Begründung. Schusswunden der Haut und Musculatur. Fortgepflanzte Entzündungen (Mediastinitis). Zurückbleibende und nachmals perforirende Geschosse. Schusswunden der Schilddrüse, der arteriellen Gefässe, der grossen Venen. Nervenverletzungen mit ihren Symptomen. Zerreissungen des Kehlkopfes, der Epiglottis, der Trachea. Schussfracturen des Zungenbeins. Schusswunden des Schlundkopfes und der Speiseröhre. Ihre Symptomatologie und Behandlung 77

Die Schusswunden der Brust und ihrer Eingeweide.

Statistische und allgemeine Einleitung 89

A. Die nichtpenetrirenden Schusswunden der Brust.

1. Die Prell- oder Contusionsschüsse der Brust.
Ihre Anatomie und Physiologie. Commotion und Contusion der Lungen. Lungenruptur. Behandlung 90

2. Die Streifschüsse der Brust 93

3. Die blinden und vollständigen Schusskanäle der Brustwandungen.
Verlauf. Complicationen. Contourirungen. Zurückbleibende Projectile und Schwierigkeiten der Extraction durch Beispiele bestätigt. Diagnose. Behandlung 93

B. Die penetrirenden Schusswunden der Brust.

I. Die einfach penetrirenden Schusswunden der Brust, ohne Verletzung der Eingeweide:

Anatomisches und Physiologisches. Verlauf. Symptome. Complicationen. Ausgänge. Behandlung 97

II. Penetrirende Brustschusswunden mit Eingeweideverletzungen:

1. Lungenschusswunden.
Statistische und allgemeine Einleitung. Symptome, Verlauf. Emphysem. Lungenvorfall. Verletzung der grössern Lungen- und Bronchialgefässe. Die Pleuritis suppurativa (Empyem). Pneumonie der Lungenschusswunden und ihr beschränkter Character. Die Phthisis der Brustverletzten. Schilderung der Zufälle der Todesarten, der Behandlung. Eine Heilungs- und Mortalitätsstatistik der Lungenschusswunden 107

2. Schusswunden der Speiseröhre 114

Seite

3. Schusswunden des Herzens und der grossen Gefässe.
Statistik und Uebersicht des casuistischen Materials. Würdigung der einzelnen Symptome. Diagnose. Therapie 115

Die Schusswunden des Bauches und seiner Eingeweide.

Statistische Einleitung 120

1. Schusscontusionen der Bauchwand.
Contusionen und Rupturen der Leber, des Magens, der Gedärme, der Milz. Ihre Symptome. Verlauf. Prognose. Therapie 121
2. Schusswunden der Bauchwandungen 127
3. Einfach penetrirende Bauchschusswunden ohne Verletzung der Eingeweide.
Anatomische Verhältnisse. Verhalten der Projectile. Symptome. Therapie 128
4. Penetrirende Abdominalschusswunden ohne Verletzung der Eingeweide.
   a) Schusswunden des Zwerchfelles.
   Symptome. Mittheilung eines Falles von Hernia diaphragmatica. Behandlung 132
   b) Schusswunden der Leber und Gallenblase.
   Anatomie. Zufälle. Verlauf. Prognose. Zusammenstellung der bisher bekannten glücklichen Resultate mit 4 eigenen Beobachtungen. Behandlung 134
   c) Schusswunden der Milz 139
   d) Schusswunden des Magens.
   Allgemeine und anatomisch-physiologische Bemerkungen. Verlauf. Symptome. Prognose. Beiträge zur Casuistik. Behandlung 140
   e) Schusswunden des Darmkanals.
   Allgemeine und anatomisch-physiologische Bemerkungen. Symptomatologie. Verlauf. Prognose. Folgezustände (Fistula stercoracea und anus praeternaturalis). Beiträge zur Casuistik. Therapie. Operationsfälle 143
   f) Schusswunden des Netzes.
   Allgemeines. Symptomatologie. Therapie 149
   g) Schusswunden der Nieren und Harnleiter.
   Allgemeines. Prognose. Symptomatologie. Heilungsprocess. Nierenfisteln und ihre Behandlung. Beitrag zur Casuistik 150

Die Schusswunden des Beckens und seiner Eingeweide.

Allgemeine Einleitung und Statistik 154

A. Schussverletzungen der Beckenweichtheile.

Die Schusswunden der Geschlechtstheile:

Contusionsschüsse des Scrotum. Haematocele. Orchitis traumatica. Zerreissungen der Harnröhre ohne Verletzung der Decken. Ihre Behandlung. Punction der Blase. Beiträge zu ihrer Casuistik. Urininfiltrationen und Harnabscesse. Behandlung dieser Wundverhältnisse 157

Schusswunden der Ruthe:

Allgemeine Einleitung. Schussverletzungen der Harnröhre. Bemerkenswerthe Beiträge zur Casuistik (5 Fälle). Symptome. Verlauf. Prognose. Therapie . 160

Schusswunden des Hodensackes, der Hoden und des Samenstranges:

Hodensackzerreissungen. Hodenvorfall. Beiträge zur Casuistik. Ueberraschend günstige Prognose. Orchitis. Samenfisteln. Blutungen der Samenstrangarterien. Beiträge zur Symptomatologie und Therapie. Ruptur des Scrotum durch Erschütterung 165

Seite

B. Schussfracturen der Beckenknochen.

Contusionen der Beckenknochen. Subcutane Fracturen. Streifschussrinnen mit nachfolgender Caries. Schussfracturen des Darmbeins. Beiträge zur Casuistik. Schussfracturen des Schambeins. Brüche des Sitzbeins mit Beiträgen zur Casuistik. Schussfracturen des Heiligenbeins. Necrose und Caries. Ausgänge. Einkeilungen und Einkapselungen. Prognose der Beckenschussfracturen. Ihre Behandlung 168

C. Schusswunden der Beckeneingeweide.

Allgemeine und anatomisch-physiologische Einleitung. Blutungen und Nervenstörungen. Beiträge zur Kenntniss des Verlaufes und der Prognose . . 179

Schusswunden der Blase:

Allgemeines und Anatomisch-Physiologisches. Symptome und Verlauf. Verletzungen mit und ohne Bauchfellperforation. Mittelbare Blasenverletzungen durch Knochensplitter. Beiträge zur Casuistik. Zurückbleibende Projectile in der Blase. Blasenfisteln. Doppelfisteln. Die locale und allgemeine Behandlung. Die Herstellung des Harnausflusses. Extraction von Fremdkörpern. Behandlung der Fistelzustände 181

Schussverletzungen der Wirbelsäule und ihrer Eingeweide.

Frequenz. Schusswunden der Weichtheile des Rückens. Schussfracturen der Dornfortsätze. Falsche Gelenke. Zerreissung der Artt. vertebrales. Commotio spinalis. Beiträge zur Casuistik. Contusionen und schnell entstehende Compressionen. Beiträge zur Casuistik. Symptome. Verlauf. Behandlung. Eigentliche Verwundungen des Rückenmarkes. Symptome und Folgezustände. Entzündungen und Erweichungen. Verlauf und Prognose. Therapie. Fremdkörper. Bedeutung der Trepanation. Symptomatische Behandlung. . . . 189

Schussverletzungen der obern Extremitäten.

Allgemeine und statistische Einleitung 201

A. Die einfachen Schussverletzungen der obern Extremitäten.

Anatomisches. Prognostisches. Therapeutisches. Beiträge zur Casuistik . . 201

B. Die complicirten Schussverletzungen der obern Extremitäten.

1. *Complicationen durch Gefäss- und Nervenverletzungen:*

a) Gefässverletzungen.

Allgemeine, statistische, prognostische Bemerkungen. Bemerkenswerthe Unterbindungsfälle. Behandlung der Hämorrhagien. Aneurysmen der obern Extremitäten. Beiträge zur Casuistik. Therapie. Unterbindung der rechten Subclavia und Carotis communis wegen Aneurysma. Extreme Hülfsmittel 205

b) Nervenverletzungen.

Anatomischer Rückblick. Behandlung. Prognose. Bedeutung für die Amputationsindicationen 212

2. *Die Schusswunden der Knochen und Gelenke der obern Extremitäten:*

Allgemeine und statistische Ergebnisse 213

Die Schusswunden des Schlüsselbeines.

Exspectativ-curative und operative Behandlung. Indicationen für die Resection. Eigene Beobachtung 214

Schussverletzungen des Schulterblattes. 217

Schussverletzungen des Schultergelenkes.

Allgemeine, anatomische und pathologische Bemerkungen. Verlauf. Symptome. Ausgänge. Diagnose und Prognose. Curativ-exspectative Behandlung. Die methodische Resection (primär und secundär). Beiträge zur Casuistik. Exarticulation des Oberarmes. Statistik dieser Behandlungs-

Seite

methoden nach dem Materiale der letzten und des italienischen Feldzuges 219

Schussfracturen des Oberarmschaftes.
Ihre Pathologie und Behandlung. Exspectativ-curative, resectorische Methode. Amputation und Exarticulation. Doppelamputationen. Consecutive Necrosen. Vergleichende Statistik dieser Methoden. Beiträge zur verwerfenden Casuistik der Diaphysenresection 226

Schussverletzungen des Ellenbogengelenkes.
Allgemeines. Pathologie. Symptomatologie. Verlauf. Curativ-exspectative Behandlung. Sechs glückliche Erfolge. Consecutive Entzündung des Gelenkes von Schussverletzungen der Weichtheile aus entwickelt. Subcutane Gelenkzertrümmerungen. Resection und ihre Bedeutung. Vergleichende Statistik der Behandlungsmethoden 231

Schussfracturen des Vorderarmes.
Allgemeine, anatomische und pathologische Betrachtungen. Exarticulationen im Ellbogengelenk. Exspectatives Verfahren. Resectionen in continuitate. Vergleichende Statistik dieser Methoden in tabellarischer Uebersicht. Parallelfälle von gewöhnlicher und intraperiostaler Resection . . 236

Schussverletzungen des Handgelenkes und der Handwurzel.
Allgemeine, anatomische und pathologische Bemerkungen. Curativ-exspectative Behandlung. Resectionen. Amputationen. Nachamputationen. Vergleichende Statistik der Methoden 239

Schussfracturen der Mittelhand und der Finger.
Allgemeine, pathologische und anatomische Bemerkungen. Vergleichende Statistik der Behandlungsmethoden 242

Die Schussverletzungen der untern Extremitäten.

Allgemeine und statistische Einleitung 243

A. Die einfachen Schussverletzungen der untern Extremitäten.

Anatomisches und Pathologisches. Symptome. Verlauf. Prognose. Behandlung 243

B. Die complicirten Schussverletzungen der untern Extremitäten.

1. Complicationen durch Gefäss- und Nervenverletzungen:

a) Gefässverletzungen.
Allgemeines und Pathologisches. Zur Kenntniss der Unterbindung. Die Aneurysmen und ihre Behandlung. Beiträge zur Casuistik. Ein neues Compressorium mit entschiedenen Vorzügen. Instructiver Heilungsfall . 246

b) Nervenverletzungen 250

2. Schussfracturen und Gelenkverletzungen der untern Extremitäten.

Schussverletzungen des Hüftgelenkes.
Allgemeines und Statistisches. Anatomische und pathologische Bemerkungen. Symptome. Verlauf 250

Curativ-exspectative Behandlung.
Zur Casuistik der Heilungen 252

Exarticulatio femoris.
Allgemeines. Würdigung der Operation. Tabellarische Uebersicht der bis jetzt im Felde erzielten glücklichen Resultate. Zeitpunkt und Methode der Operation 253

Resection im Hüftgelenk.
Würdigung der Operation. Statistik der bis jetzt im Felde beobachteten Fälle. Blick in Vergangenheit und Zukunft. Statistik aus der Civilpraxis 255

Schussfracturen der Oberschenkel-Diaphyse.
Allgemeines. Statistisches. Pathologisches. Anatomisches. Die Osteomyelitis bei Schussfracturen der Röhrenknochen und Kritik der im Mai 1860

Seite

von Roux gemachten Vorlage an die Academie, gestützt auf eigene Untersuchungen 257

Die erste Hülfe und der Transport bei den Schussfracturen des Oberschenkels 260

Die conservative Behandlung der Schussfracturen des Oberschenkels. Versuch einer Feststellung der Gränzen. Hülfsmittel. Statistik nach den einzelnen Portionen des Femur 260

Die Amputationen des Oberschenkels. Indicationen. Methoden. Nachbehandlung. Statistik nach den einzelnen Portionen 262

Die Resection der Diaphysis femoris 265

Vergleichung der Behandlungsmethoden der Schussfracturen des Oberschenkels 265

Geschichtliche Entwicklung der Frage. Geläutertere Anschauung im italienischen Kriege von 1859 266

Schussverletzungen des Kniegelenkes.
Anatomische und pathologische Einleitung. Symptome. Verlauf . . . 266

Die conservative Behandlung.
Gränzen und Hülfsmittel. Beiträge zur Casuistik. 268

Resection des Kniegelenkes.
Gränzen. Bedeutung der Operation. Blicke in Vergangenheit und Zukunft. Methode und Nachbehandlung 271

Die Amputation über dem Kniegelenk und ihre Ersatzoperationen. Gränzen. Exarticulation im Kniegelenk und ihre Würdigung. Abtragung der Gelenkepiphyse. Erhaltung eines Patellarlappens. Tabellarische Uebersicht der Resultate verschiedener Behandlungsmethoden 272

Schussverletzungen der Unterschenkelknochen.
Anatomische, pathologische und statistische Betrachtungen 274

Die conservative Behandlung.
Ihre Gränzen und Ergebnisse. Hülfsmittel 275

Resectionen der Unterschenkelknochen.
Ihre Gränzen und statistischen Verhältnisse 276

Amputation des Unterschenkels.
Tabellarische Uebersicht der vergleichenden Statistik sämmtlicher Methoden 277

Schussverletzungen des Fussgelenkes.
Allgemeines und Anatomisches. Conservativbehandlung und ihre Hülfsmittel. Die Resectionen und Fussamputationen. Ihre practische Würdigung. Vergleichende Statistik 279

Schussfracturen des Fusses und der Zehen.
Anatomisches und Pathologisches. Die Resection einzelner Fusswurzelknochen. Die conservativen partiellen Amputationen des Fusses und ihre Bedeutung für die Militär-Chirurgie. Vergleichende Statistik . . 281

Zusätze 282

Die Schusswunden des Kopfes.

Ueber 89 % der in den italienischen Lazarethen beobachteten Wunden des Kopfes waren durch *Gewehrprojectile* bewirkt, 7 % bezogen sich auf grobe Geschützkugeln und deren Fragmente, und nur 4 % rührten von blanken Waffen, namentlich von Säbeln und Säbelbajonneten her. Die *Häufigkeit der Kopfschusswunden* bei den Oesterreichern und Franco-Sarden wurde früher (I. Abth. pg. 19 u. 20) angegeben. Die Verletzungen des Gesichtes zu denen des übrigen Kopfes verhielten sich bei den Oesterreichern wie 5 : 7, bei den Franco-Sarden wie 4 : 5, ein Verhältniss, welches bei den einzelnen Schlachten natürlich bedeutende Differenzen darbieten musste. Unter 530 Schusswunden des Kopfes, über welche ich genauere Angaben besitze, und welche in den Lazarethen von Mailand, Brescia, Turin, Pavia und Vercelli beobachtet wurden, befanden sich 192 Verletzungen der Weichtheile = 36,22 %; 225 Schussfracturen der Kopfknochen = 42,45 %; und 113 Wunden der Kopfeingeweide = 21,32 %. *Stromeyer* führt unter 60 Kopfschüssen aus dem Schleswig-Holsteinischen Feldzug 31 blosse Verletzungen der Weichtheile an. Eine *Mortalitätsstatistik* für diese einzelnen Formen der Kopfschusswunden konnte ich nicht mit einiger Genauigkeit ermitteln. Die Gesammtmortalität von 1220 Schusswunden des Kopfes betrug 190 = 15,65 % (vergl. I. Abth. pg. 187). Auf die 113 oben erwähnten Schussverletzungen der Kopfeingeweide kommen 70 Todesfälle = 62 %.

I. Schussverletzungen der Weichtheile des Kopfes.

Sie können passend in 2 Unterabtheilungen betrachtet werden, je nachdem sie die Weichtheile des Gesichtes oder die Kopfschwarte betreffen.

A. Die Schusswunden der Weichtheile des Gesichtes.

Mit Ausnahme der Stirn, Schläfen- und Unterkiefergegend sind die Schussverletzungen der Weichtheile des Gesichtes gewöhnlich von geringern Commotionserscheinungen begleitet, als diejenigen der Kopfschwarte. Prellschüsse ohne gleichzeitige Fracturen gaben hierzu am häufigsten Veranlassung, jedoch kamen solche Fälle äusserst selten vor. Häufig wurden dagegen Streifschussrinnen des Gesichtes beobachtet. In der weitaus grössten Mehrzahl der Fälle hatten wir es mit gewissen gequetschten oder gelappten Wunden, mit oder ohne Substanzverluste, zu thun. Schnittförmige Verletzungen kamen selten durch Gewehrprojectile, sondern bisweilen durch scharfkantige Fragmente grösserer Geschosse zu Stande. Blinde Schusskanäle waren ohne gleichzeitige Knochenverletzung selten. Ich sah derartige Fälle vorzugsweise im Bereiche der Weichtheile der Wange, zumal unter dem arcus zygomaticus. Wie sich aus der anatomischen Beschaffenheit der vielgestaltigen, meist gespannten Weichtheile des Gesichtes vermuthen liess, kamen Schusskanäle mit doppelter Oeffnung seltener vor als Streifrinnen und Abrasirungen. Die meisten derselben fanden sich an den Wangen.

In *symptomatologischer und prognostischer Beziehung* bieten die in Frage stehenden Schussverletzungen einige Besonderheiten, welche sich in folgenden 4 Punkten zusammenfassen lassen, die auch die vorzüglichsten Gefahren anzeigen.

a) Häufige Verletzung der in besonderm Reichthum vorhandenen Gefässe.
b) Leichte Verwundung von Nervenstämmen, und daraus folgende neuralgische und paralytische Erscheinungen.
c) Entstehung von Fistelverhältnissen (Speichel- und Thränenfisteln).
d) Gefahren grosser Entstellungen durch Narben, Verziehungen, Contracturen.

Zu Ausbreitung von Entzündungen und fortlaufenden Zellgewebseiterungen, sowie zu secundären Gehirnentzündungen geben diese Verletzungen weit seltener Veranlassung, als die Schusswunden der Kopfschwarte. Eine besondere Erwähnung verdienen die für das Leben des Knochens bisweilen gefährlich werdenden Periostalentzündungen, welche meistens als Folgen der primären Quetschung, und wohl seltner als fortgeleitete Prozesse anzusehen sind. Im Allgemeinen kann es als eine hinreichend bestätigte und sehr beruhigende Thatsache gelten, dass *die Schusswunden der Weichtheile des Gesichtes eine weit günstigere Prognose haben, als es bei den oft ausgedehnten Zerreissungen und Substanzverlusten beim ersten Anblick scheinen möchte.* Die Regsamkeit des Stoffwechsels, und die mit der Lebendigkeit der Ernährung zusammenhängende plastische und reproductive Thätigkeit dieser gefäss- und nervenreichen Theile überraschen uns bisweilen selbst in den scheinbar verzweifeltsten Fällen durch eine frühe und vollständige Heilung.

Die *Therapie dieser Verwundungen* soll eine möglichst einfache sein, und reicht gewöhnlich mit der Beobachtung der im allgemeinen

Theil (pg. 89 u. ff.) aufgestellten Grundsätze vollkommen aus. Nur selten wird man auf eine *erste Vereinigung* zählen können, indem selbst bei den scheinbar schnittförmigen Wunden die Quetschung der Ränder so bedeutend ist, dass in den meisten Fällen eine theilweise Gangränescenz derselben Statt finden muss. Nichts destoweniger sollen wir in allen Fällen eine möglichst grosse Annäherung der Wundränder gleich anfangs anstreben, indem dies wenigstens die Anlage des Lappengrundes begünstigt, und in allen Fällen der Natur ihre reproductive Thätigkeit bedeutend erleichtert. Da, wo das Klaffen der Wunde durch die Spannung und Dilatation der Theile beträchtlich ist, legen wir eine gewöhnliche Knopf- oder Metallnaht an. Besonders die letztere möchte ich zur möglichst allgemeinen Benutzung empfehlen, indem sie meistens weit länger liegen bleiben kann, und langsamer durchschneidet, als der gewöhnliche Ligaturfaden. Der Reiz der Wundränder ist ein geringerer, und eine Eiterung der Stichpunkte ist häufig kaum bemerkbar. Es eignet sich die Metallnaht vorzugsweise in den Fällen von Gesichtswunden, wo eine prima reunio zu erwarten steht. Sehr häufig wird die Benutzung des, von meinem Vater auf der Berner Klinik seit Jahren mit so grossen Vortheilen benutzten Collodialverbandes zu einer genügenden Annäherung der Wundränder vollständig ausreichen. Es wird hierzu ein hinreichend fester und poröser Baumwollenzeugstreifen angewendet, dieser auf dem einen Wundrand mit Collodium bestrichen. Haftet derselbe hier vollkommen, dann werden die Wundränder möglichst genähert, und der Streifen bei fortgesetztem Zug auch auf dem andern Wundrand mit Collodium bestrichen.

Derartige Heftungen können Tage lang liegen, sind hinlänglich transparent, um jede Veränderung der Wunde wahrnehmen, Secrete austreten, und besondere Verbandflüssigkeiten einwirken zu lassen. Sollte der Streifen zu sehr verunreinigt sein, dann genügt es oft nur, die früher nicht bestrichene Partie über der Wunde wegzuschneiden und auf den collodirten zurückbleibenden Stücken einen neuen Streifen nach Art des ersten zu befestigen. Es wird durch letzteres Verfahren die gegen Collodium empfindliche Haut mancher Individuen leicht geschützt. Ich habe dieses, anderwärts im Ganzen noch wenig benutzte Agglutinativverfahren in Italien vielfach gebraucht und manchem meiner dortigen Collegen mitgetheilt, welche sich von den Vortheilen desselben unter den genannten Verhältnissen vollkommen überzeugt haben. So spricht sich z. B. Professor *Paravicini* [1]) sehr günstig hierüber aus.

In Italien wurde noch von mancher Seite das namentlich von *Desault* und *Larrey* empfohlene Verfahren geübt, die unregelmässigen Wundränder schnittweise auszugleichen, und dann eine blutige Naht anzulegen. Ich habe hiervon in manchen Fällen schöne Erfolge gesehen, wenn auch die gehoffte prima reunio ausblieb. Als eine allgemeinere Methode verdient diese Operation keine Empfehlung. Man läuft dabei zu häufig Gefahr, den Substanzverlust auf der einen Seite

1) L'ospitale Militare a Santa Maria di Loreto, relazione del Dottore Lamberto Paravicini. Milano 1860. pg. 54.

unnöthig zu vergrössern, auf der andern Seite einem dennoch eintretenden Absterben der Wundränder nicht vorzubeugen.

Immer haben wir derartige Wunden streng zu überwachen, um drohende Gefahren rechtzeitig zu erkennen und die nöthigen Vorkehrungen treffen zu können. In den meisten Fällen wird die lokale antiphlogistische Methode genügen, wenn nicht besondere Neigung zu Gehirncongestionen, namentlich nach vorausgegangenen Commotionserscheinungen, vorhanden ist. Die von mancher Seite ausgesprochene Warnung vor zu häufiger und ausgedehnter Anwendung der Kälte, und besonders des Eises, ist durch die schönen Erfolge in Italien als sehr unnöthig hingestellt worden. Dass man Eitersenkungen oder Stockungen rechtzeitig begegnen, für sorgfältige Abspülung der Wundflächen zu sorgen hat, braucht nicht erst erwähnt zu werden. Unter den wichtigern Complicationen ist noch das *Erysipelas faciei* zu erwähnen. (Vergl. die Lehrbücher.)

Gestützt auf meine Beobachtungen in den italienischen Lazarethen von 1859 will ich nun die *wichtigern Verwundungen einzelner Gesichtstheile* einer etwas genauern Betrachtung unterwerfen.

Schussverletzungen der Weichtheile der Frontal- und Orbitalgegend kamen sehr häufig vor. Die Blutungen aus der *art. supraorbitalis* und *a. frontalis* wurden meistens durch Kälte und gleichzeitige Compression gestillt. In dem Osped. St. Brassede in Mailand sah ich indessen einen Fall, wo die *art. frontalis* nach wiederholten, vergeblichen Versuchen einer andern Blutstillung doppelt unterbunden werden musste. In einer Reihe von Fällen waren die *Nervi supraorbitales* und *trochleares* zerrissen, und die von ihnen versorgten Theile blieben nach der Vernarbung anästhetisch.

Schon *Hippocrates* wusste, *dass auf Wunden der Frontal- und Supraorbitalgegend bisweilen dauernde Amblyopie und Amaurose des entsprechenden Auges folgten.* Indessen *Joh. Zacharias Platner* [1]) war der erste, welcher genauer auf diesen Gegenstand einging. Er sowohl als *Richter* [2]) führten die Verletzung des *N. frontalis* als nächste Ursache davon an. *Sichel* [3]) und *Walther* [4]) hatten sich, nach den Fortschritten der Neurophysiologie, welche den Beweis lieferte, dass der n. frontalis oder trochlearis ohne die mindeste Beeinträchtigung des Sehaktes durchschnitten werden kann, entschieden gegen obige Annahme einer vom Trigeminus abhängenden Amblyopie oder Amaurose erklärt, wussten aber Nichts zur Aufhellung der alten Beobachtung anzuführen. *Chopart* [5]) hatte die Ansicht ausgesprochen, dass jenen Folgen von Supraorbitalwunden Entzündungsprozesse, Extravasat- und Eiterbildungen zu Grunde liegen mögen, während *Beer* eine blosse Erschütterung der Retina als Ursache bezeichnen zu müssen glaubte. *Gräfe,* welchen ich über diesen Gegenstand consultirte, scheint die

---

1) Joh. Zachar. Platner Reg. Pol. elect. Sax. a Consil. Aulae et in Acad. Lips. Med. Prof. Primar. ord. med. Decani perpetui Opusculorum Tomus II Prolusio XVIIII. De vulneribus supercilii illatis cur coecitatem adferant? Lipsiae in offic. Weidmann. CI)I)CCXXXXVIIII.

2) Anfangsgründe der Wundarzneikunde. II. 1789. § 323.

3) Traité de l'ophthalm. la cataracte et l'amaurose. Paris 1837. p. 697.

4) Journ. d. Chir. und Augenh. XXII. 1834. pg. 198.

5) Traité des mal. chirurg. Paris 1779.

Verletzung des Trigeminus nicht ganz freizusprechen, wenn er auch die Hauptursache in Erschütterung und Ablösung der Netzhaut zu sehen geneigt ist. Wie dies auch von *Arlt* und *Pilz* angenommen wird, sind eine Reihe von Fällen hochgradiger sympathischer Mydriasis mit in den Bereich der obigen Beobachtungen gezogen worden. Da in neuerer Zeit keine genauern Untersuchungen über die in Frage stehenden Fälle angestellt wurden, überhaupt keine genauern Krankengeschichten oder Sectionsbefunde davon existiren, dürften meine folgenden Erfahrungen in ihrer etwas grössern Ausführlichkeit vielleicht Manchen willkommen sein. Ich lasse zuerst die Krankengeschichten folgen, und erlaube mir hieran einige Schlüsse anzureihen.

Einzelne Beobachtungen über Amblyopie und Amaurose bei Verletzungen der Weichtheile der Umgebung des Auges.

Erster Fall. J. Vernier, 25 Jahre alt, französischer Liniensoldat, wurde bei Magenta am 4. Juni Nachmittags von einem schräg auffallenden österreichischen Projectil in der regio supraorbitalis getroffen. Er trug eine ziemlich parallel mit dem linken arcus superciliaris laufende, gegen die Nasenwurzel hin unregelmässig gelappte Streifschussrinne davon. Unmittelbar nach der Verletzung fühlte Vernier einen heftigen Schwindel und bemerkte, dass er mit dem linken Auge durchaus nichts mehr sah. In dem Drang der Berufsgeschäfte scheint dem Fall keine besondere Aufmerksamkeit geschenkt worden zu sein. Als ich ihn zum ersten Male Anfangs Juli in dem Osp. St. Brassede sah, constatirte ich folgenden status praesens: Die Supraorbitalwunde ist durch eine circa $1^1/_2$ Linien breite, gegen den Nasenrücken ausgedehntere Narbe ersetzt, welche mit den Hautdecken leicht beweglich, von normaler Dicke und unempfindlich bei Druck ist. Das linke Auge prominirt bedeutend, das obere Augenlid ist emporgerissen, und lässt fortwährend einen breiten Streifen leicht injicirter sclerotica über der cornea hervortreten. Die Bewegungen des bulbus sind schwerfällig. Die Pupille ist bedeutend erweitert und wenig beweglich. Patient kann bei eingetretener Dunkelheit die Annäherung einer Lampe wahrnehmen, aber keine Umrisse irgend eines Gegenstandes mit Deutlichkeit erkennen. Gegen Abend klagt er bisweilen über heftige linkseitige Stirnschmerzen. Zu einer ophthalmoscopischen Untersuchung hatte ich keine Zeit. Der behandelnde Arzt setzte einige Blutegel in die Schläfengegend, welche aber nur geringen Erfolg lieferten. Ich machte hierauf einen intensiven Jodanstrich über der linken Supraorbitalgegend, und rieth 2stündliche Gaben von gr. 1 Calomel an. Die Stirnschmerzen blieben aus. Am 5. Tage erneuerte ich den Jodanstrich. Angestrengte Beschäftigungen in anderen Lazarethen erlaubten mir erst 14 Tage später, den Kranken wieder zu sehen. Er bot eine weit geringere Prominenz des bulbus, grössere Beweglichkeit der Pupille dar und versicherte mich, weit besser sehen zu können. Leider verlor ich ihn durch seine Rückkehr nach Frankreich aus dem Auge.

Zweiter Fall. V. Cunier, 32 Jahre alt, Lancier, hatte bei Solferino am 25. Juni einen Pistolenschuss in die Stirngegend erhalten. Knochen unverletzt. Gerissen-gelappte Wunde der Stirngegend, über dem arcus supraorbitalis der rechten Seite. Keine erhebliche Blutung. Unmittelbar folgende Blindheit auf dem rechten Auge. Ich sah Patient Anfangs Juli im Osp. Maggiore in Mailand, als seine Wunde bereits der Heilung entgegenging. Bulbus äusserlich wenig verändert, Pupille rechts mehr als links erweitert, ziemlich beweglich. Die ophthalmoscopische Untersuchung, welche ich am 10. Juli Abends vornahm, ergab: Pupille röthlich, undeutlich umschrieben. Augenhintergrund dunkelroth, lässt bestimmter begränzte Punkte und Streifen erkennen, meist radiär angeordnet. Die artt. centrales, ziemlich dünn und bleich, nicht mit Bestimmtheit bis in die Papille zu verfolgen. Venen turgescirend, gewunden. Patient erhält Abführmittel, Schröpfköpfe in den Nacken, später auf meine Bitte Mercurialien und Jodkali. Als ich 3 Wochen nachher abermals untersuchte, war die Resorption der Blutextravasate schon bedeutend fortgeschritten, und das Sehvermögen hatte sich zum Theil wieder eingestellt.

Dritter Fall. Lebrat, Louis, 22 J. alt, französischer Voltigeur, wurde am 4. Juni bei Magenta durch einen Bajonnetstich niedergeworfen, und erhielt, auf der Erde liegend, einen Streifschuss, welcher eine bis auf den Knochen dringende Rinne von der Mitte der Stirne bis zu der linken Schläfenhinterhauptgegend zog. Unmittelbar war Blindheit auf

dem linken Auge gefolgt. Im Leben war keine genauere Untersuchung vorgenommen worden. Man hatte ein antiphlogistisch-derivatorisches Verfahren eingeschlagen, ohne die mindeste Besserung zu erzielen. Von einem Typhus entericus ergriffen, endete er am 6. Juli im Osp. St. Ambrogio sein Leben, als die Wunden vollständig verheilt waren. Die genaue *Autopsie* ergab folgenden für uns wichtigen Befund. Der linke Augenhintergrund zeigt an mehreren Stellen fleckig-streifige Blutextravasationen, auch die papilla n. optici ist röthlich gefärbt, und der Opticus lässt in seinem Innern ebenfalls mehrere Extravasationen von geringem Umfange erkennen. Ein praeexistirendes circulatorisches Hinderniss nicht aufzufinden.

Vierter Fall. Paul Gans, 23 J. alt, österreichischer Infanterist, erhielt bei Palestro eine gerissen-gelappte Schusswunde an der rechten Schläfenaugenbrauengegend, welche eine heftige Blutung zur Folge hatte. Bald darauf bemerkte er, dass er mit dem rechten Auge die Gegenstände nur noch wie durch einen Schleier erblickte. Der Augapfel soll gleich anfänglich nach Aussen und vorn verschoben gewesen sein. Der behandelnde Arzt versicherte mich, als ich Patienten Anfangs Juli im Osp. St. Ambrogio sah, dass der bulbus anfänglich um ein Dritttheil mehr hervorgestanden habe. Bisher wurde ein antiphlogistisches Verfahren eingeschlagen (Blutegel, Abführmittel). Der Erfolg sei befriedigend gewesen. Noch gegenwärtig war der Drehpunkt des bulbus beträchtlich nach vorn gerückt, zugleich stand derselbe nach aussen. Das obere Augenlid krampfhaft emporgerissen, die Pupille wenig beweglich, erweitert sich bei Einträufeln von Atropin nur wenig mehr. Die mit Prof. *Quaglia* vorgenommene ophthalmoscopische Untersuchung ergibt grosse Blässe der Arterien, starke Venenfülle und verschieden umfangreiche Extravasationen in der Umgebung der papilla n. opt. Am 7. Juli 1859 stirbt der Kranke, nachdem er wenige Tage zuvor auf der linken Körperhälfte hemiplegische Symptome, Delirien und Fieberregung dargeboten hatte. Die *Autopsie* vom 9. Juli zeigt eine von der pars orbitalis dextra des Stirnbeins bis zur sella turcica sich hinziehende Fissur, über welcher mehrere ältere Blutextravasate liegen, von denen das eine den Stamm des rechten n. opticus umschliesst. Das Fettzellgewebe der orbita enthält auf der innern Seite ebenfalls mehrere Blutergüsse.

Fünfter Fall. Ich verdanke denselben der Güte meines hochverehrten Freundes *Paravicini*. M. A., 20 Jahre, Bologneser, Freiwilliger des 9. Jägerbataillons der italien. Armee, wurde am Abend des 4. Juni bei Magenta von einer Kugel in die linke Schläfengegend getroffen, und fiel taumelnd zur Erde. Die Hirnerschütterung war vorübergehend, die Schusswunde betraf nur die Weichtheile. Beide Augen indess waren unmittelbar erblindet, und der rechte bulbus prominirte bedeutend. Nachdem in einem andern Lazarethe die Wunde behandelt und die Augen anhaltend mit kalten Compressen bedient worden waren, kam Patient am 24. Juni in das Osp. St. Maria di Loreto. Die Wunde war der Vernarbung nahe. Am linken Auge zwei subconjunctivale Ecchymosen. Die Bindehaut leicht injicirt. Mit dem Ophthalmoscop untersucht zeigt sich die Papille des linken Auges rosenroth. Das Augenlid des rechten Auges sinkt unbeweglich herab. Die Conjunctiva ist injicirt, die Pupille dilatirt, aber träg reagirend. Das Ophthalmoscop entdeckt auf dem braunrothen Augenhintergrund einen gelben leuchtenden Punkt an der Stelle der Papille. Patient nimmt mit diesem Auge kaum die Umrisse der Gegenstände wahr. Vorübergehend war Lichtscheu vorhanden, bisweilen auch eigentlich schmerzhafte Empfindungen, namentlich bei Druck auf den Bulbus. Genauere, wiederholte Untersuchungen mit dem Ophthalmoscop brachten zur Ueberzeugung, dass jene braunrothe Färbung des rechten Auges, welche wie ein Schleier über dem Grunde lag, nicht diesem selbst, sondern dem Glaskörper angehörte, innerhalb dessen ein Bluterguss stattgefunden hatte, als Erzeugniss einer Ruptur kleinerer Choroidealgefässe. Die von glücklichem Ausgang gefolgte Kur bestand in Diät, Blutegel an den process. mastoid., Ableitungen nach dem Darmkanal, Aufenthalt im Dunkeln. Nach 20 Tagen war die Amblyopie auf der rechten Seite völlig geschwunden. Auf der linken Seite war die Conjunctivalreizung zurückgetreten, das Auge bedeutend aufgehellt, so dass die Contouren des Hintergrundes schärfer hervortraten. Der Exophthalmus gleichfalls geringer, die Bewegungen des Bulbus freier. Die Kur wurde fortgesetzt; ein Vesicator hinter die Ohren gelegt, alle 5 Tage erneuert; innerlich Calomel gr. 3—4 pro die. Als jede Gefahr einer neuen Congestion verschwunden war, reichte man das extr. nuc. vom. in steigender Dose (gr. 1—2 p. die). Am 50. Tage nach der Versetzung war Patient so weit hergestellt, dass er in sein Vaterland entlassen werden konnte, um hier selbst seine Kur zu vollenden.

Sechster Fall. Pierre Belleville, 25 J. alt, Corporal, wurde bei Solferino am 25. Juni Abends von einer österreichischen Kugel in die regio temporal. sin. getroffen,

und erhielt hier eine gerissen-gequetschte Wunde mit weit nach dem obern Augenlide sich hinziehenden Ecchymosen. Am linken Auge erblindet, rechts hemiplegisch, wurde er in die Ambulance gebracht, wo man eine sehr heftige Blutung aus der regio temporalis durch Anlegung eines Compressivverbandes stillte. Am 14. Juli sah ich Patienten zum ersten Male in dem Osped. Maggiore in Mailand. Auf der ganzen rechten Körperhälfte sensible und motorische Lähmung. Blase und Mastdarm gut functionirend. Die Wunde in der Temporalgegend noch stark eiternd. Oedem der Augenlider. Nur ein kleiner Theil des linken Bulbus sichtbar. Der antiphlogistische Apparat in voller Thätigkeit. Lokal Cataplasmen. Am 20. Juli Oedem verschwunden. Wunde der Vernarbung nahe. Bulbus etwas prominirend, nach innen gewandt. Hochgradige Parese des rectus externus, welche früher nicht bestanden haben soll. Die übrigen Augenmuskeln gut functionirend. Die Pupille etwas erweitert und träge reagirend, durch Atropin wenig erweitert. Die lichtbrechenden Medien klar. Bei der ophthalmoscopischen Untersuchung zeigt sich die Papille bleich. Die Centralarterien auf ein Minimum reducirt. Auch die Venen dünn. Ihre Füllung jedoch gegen den Aequator hin zunehmend. Die centrale Netzhautpartie scheint getrübt, opak, lässt zum Theil ähnliche Zeichnungen, wie bei retinitis albuminosa erkennen. Eine Untersuchung vom 25. Juli ergibt wenig Veränderungen. Einige Tage später wird Patient von einem typhoiden Fieber ergriffen, dem er am 5. August erliegt. Den *Sectionsbefund* verdanke ich der Güte des Directors Cav. Dr. *Verga*.

In dem linken Seitenventrikel ein haselnussgrosser zum Theil zerfallener und abgeschlossener Bluterguss, welcher vorzüglich den Thalamus opticus zusammendrückt. Desgleichen Spuren eines Blutergusses in dem 3. Ventrikel, flächenartig ausgebreitet, ausserdem ein Bluterguss, welcher den Stamm des linken n. opticus vor seinem Eintritt in das foram. opticum drückt, vorzugsweise aber die art. ophthalmica sin. mit einem contrahirten Faserstoffknollen umschliesst, und Thrombose ihres Lumens bewirkt hat. Die vena ophthalmica ist frei. Als Ursache dieses Blutergusses wird eine Fissur entdeckt, welche sich unmittelbar von dem Aussenrande der linken Orbita, mit verschieden ausstrahlenden Seitenspalten, nach der sella turcica hinzieht. Das verletzte Gefäss selbst nicht entdeckt.

Siebenter Fall. Ladislaus Winze, 24 J. alt, österreichischer Infanterist, wurde bei Magenta am 4. Juni Abends von einem französischen Hohlprojectil getroffen, welches eine Streifschussrinne von der Mitte des arcus supraorbitalis sin. bis zum Scheitel zog. Am 6. Juni wurde er nach dem Ospedale St. Francesco in Mailand gebracht. Die Erschütterungserscheinungen waren sehr bedeutend gewesen, und hatten sich erst nach einigen Tagen verloren. Ohne besondere Inquisition berichtete Patient am 7. Juli, dass er sich des Momentes, in welchem er getroffen wurde und niederfiel, sehr deutlich bewusst sei. Auf beiden Augen, namentlich aber an dem linken, habe er intensive, mit Schmerz verbundene Farbenerscheinungen gehabt. Das Sehvermögen sei bei seinem Wiedererwachen auf beiden Augen, namentlich aber auf dem linken, sehr getrübt gewesen. Das rechte Auge habe in der folgenden Zeit seine frühere Sehkraft ziemlich wiedergewonnen, das linke Auge sei dagegen immer mehr erblindet. Häufig habe er hiermit die Gegenstände theilweise und wie abgeschnitten gesehen. Gegenwärtig aber sei dies nicht mehr der Fall, und er vermöge links nicht einmal den grellsten Lichteinfall von der Nacht zu unterscheiden. Die Richtigkeit der Aussagen wurde vollkommen constatirt. Die ophthalmoscopische Untersuchung des rechten Auges zeigte keine Abnormität. Dagegen liess die Betrachtung des linken Auges eine deutliche Ablösung von beinahe 3 Quadranten der Netzhaut nach unten erkennen. Die Farbe der abgelösten Partie war schmutzig, blaugrau bis bräunlich. Die Gefässe sind als dunkelrothe oder braune Verästelungen zu erkennen, welche die mannigfaltigen Knickungen und Biegungen der Netzhaut wiederholen. Dahinter erscheint der Augengrund gelblich-bräunlich, stellenweise von umschriebenen Faserstoff und Farbstofflecken bedeckt. Eine eingeschlagene lokale und allgemeine antiphlogistische Behandlung brachte geringe Veränderung hervor. Eine am 24. Juli vorgenommene Untersuchung constatirte eine auffallende Erbleichung und Resorption der Extravasate, keinen Fortschritt der Ablösung. Ich verlor den Patienten nach Heilung seiner Streifschussrinne Ende Juli aus den Augen.

Achter Fall. Professor *Porta* in Pavia theilte mir Mitte August 1859 aus seinen Journalen einen ebenfalls hierher gehörenden Fall mit, welcher einen am 25. Juni verwundeten jungen französischen Soldaten betraf. Er hatte durch Bombensplitter eine Tangentialwunde auf dem Scheitel davongetragen, welche den Knochen bloslegte. Als sich die heftig ausgeprägten Commotionserscheinungen verloren, beklagte sich Patient über Sehschwäche auf beiden Augen. Die Pupillen reagirten ungleich, waren stark erweitert; geringer Grad von Exophthalmus beiderseits. Die obern Augenlider emporgerissen. Die Bewegungen des bulbus gehemmt. Unter einer fortgesetzten ableitenden und antiphlogistischen

Kur bildeten sich die Erscheinungen grösstentheils zurück. Eine ophthalmoscopische Untersuchung fehlt.

Neunter Fall. J. Barbe, 23 Jahre alt, französischer Liniensoldat, war am 24. Juni bei Solferino verwundet worden. Eine Kugel perforirte den Damm und wurde in der Analgegend extrahirt. Kurz nachdem er durch diese Verletzung gestürzt war, erhielt er auf der Höhe des Scheitels und auf dem linken os parietale eine Tangentialwunde, welche ziemlich ausgeprägte Commotionserscheinungen hervorrief. Unmittelbar nachher wurde eine rechtseitige Hemiparese constatirt. Sowohl Sensibilität als Motilität waren in hohem Grade geschwächt. Das linke Auge seit der Verletzung amblyopisch. Die Iris völlig unempfindlich, die brechenden Medien gesund. Die Wirksamkeit der geraden Augenmuskeln und des obern Lidhebers beträchtlich eingeschränkt. Fortgesetzte Antiphlogose soll gut gewirkt haben. Seit einigen Tagen hatte er Calomelpulver erhalten, als ich mit Dr. *Seresina* und einigen andern Collegen Anfangs September die ophthalmoscopische Untersuchung vornahm. Als Resultat führe ich Folgendes an: Augenhintergrund normal. Papille abgeflacht, nur undeutlich von der Umgebung abgegränzt. Arterien auffallend eng. Venen namentlich gegen den Aequator hin turgescirend. Das war der auch noch Ende September zu constatirende Befund, der namentlich durch den Vergleich mit dem rechten gesunden Auge sehr auffallend war. Ob durch die fortgesetzte resolvirende Behandlung eine Besserung erzielt wurde, ist mir unbekannt, da ich Patienten von da an aus dem Auge verlor.

Aus diesen Beobachtungen ergeben sich folgende Thatsachen:

Es ist keinem blossen Zufalle zuzuschreiben, dass die sämmtlichen Fälle der fraglichen Amblyopie und Amaurose, deren ich in den italienischen Lazarethen habhaft werden konnte, bei Schusswunden vorkamen. Die mit diesen stets verbundenen Commotionserscheinungen, welche auch in den Fällen, wo keine nach dem Gehirn fortgeleitete Erschütterung ausgesprochen ist, wenigstens in den der Verletzung benachbarten Theilen ausgeprägt sind, spielen dabei eine grosse Rolle. Es ist in so fern auch von Wichtigkeit, dass sich die sämmtlichen mitgetheilten Beobachtungen auf blosse Verletzungen der Weichtheile beziehen, bei denen die Erschütterung bekanntlich häufig intensiver ist und leichter zu Gegenfracturen etc. Veranlassung gibt, als bei directen Knochenzertrümmerungen. Hiernach sind ältere Mittheilungen über Fälle von blos schnittweiser Verletzung der Supraorbital- und Frontalgegend ohne Erschütterung, denen Amblyopie und Amaurose gefolgt sein sollen, höchst misstrauisch aufzunehmen.

Aus den oben genau berichteten Verletzungen ist hinlänglich ersichtlich, dass sie eben so gut von Amblyopie und Amaurose gefolgt sein können, wenn sie nicht in dem Bereich der nn. frontalis und supratrochlearis vorkommen, als wenn dies der Fall ist. Schon hierdurch wird also die Ansicht von *Platner* und *Richter* hinlänglich widerlegt, ohne dass wir nöthig hätten zur Physiologie zu recurriren. Unsere Krankengeschichten zeigen, dass die leidenden Augen in der Mehrzahl der Fälle schon äusserlich eine Reihe mehr oder weniger auffallender Veränderungen darbieten. Als die wichtigsten sind hervorzuheben:

Eine Art von *Exophthalmus,* welcher am meisten an den des morbus Basedowii erinnert. Er scheint bisweilen durch Hyperämien oder durch Blutergüsse des Orbitalfettzellgewebes bedingt, lässt aber in Verbindung mit dem emporgerissenen obern Augenlide und der excessiven Mydriasis eine andere Deutung zu. *Gräfe* ist nämlich der Ansicht, dass die Combination der genannten Zustände auf eine *Reizung*

des Sympathicus zu beziehen sei. Namentlich im ersten mitgetheilten Falle waren diese Symptome in ausgezeichneter Weise ausgeprägt.

Mydriasis wurde schon früher als häufige Folge von Supraorbitalwunden hervorgehoben. *Canstatt* erwähnte, dass die Verbesserung des Schvermögens in derartigen Fällen durch eine Mydriasisbrille nie so vollkommen werde, als bei andern Formen, z. B. bei Oculomotoriuslähmung. Dass diese jedoch hier ebenfalls bisweilen mit concurrire, das wird aus dem nicht seltenen gleichzeitigen *Leiden der geraden Augenmuskeln,* namentlich des rectus internus hinlänglich ersichtlich. Es ist möglich, dass Verletzung der obengenannten *Aeste des Trigeminus* manchmal doch eine gewisse Rolle spielt, indem sie *krankhafte Veränderungen des Stoffwechsels im Auge und der sensitiven Functionen des Ciliarnervensystems* bedingen. Wenigstens wissen wir aus der Literatur, dass Neuralgien der genannten Aeste auf die angegebene Weise das Sehen beeinträchtigten, ohne dass ein Leiden des lichtempfindenden Apparates aufzufinden war. *Ecchymosen* der Conjunctiva (Fall 5) deuten bisweilen auf die stattgehabten Erschütterungsvorgänge in der Tiefe. Wie wenig sie massgebend sind, das leuchtet aus den obigen Beobachtungen hinreichend ein, und soll später bei den fractures par contre-coup nochmals gezeigt werden.

Die *ophthalmoscopische Untersuchung* war meistens Aufschluss gebend. Es wurden entweder vorhandene *Blutextravasate* direct in verschiedenen Theilen des Auges nachgewiesen (Chorioidea, Retina, Corpus vitreum) oder die Centralgefässe zeigten eine Reihe von Veränderungen, welche, gestützt anf zwei angeführte Sectionsbefunde, den Schluss auf centrale, die Circulation der A. ophthalmica, resp. a centralis hemmende Vorgänge gestatteten. Sind, wie in Fall 9, noch anderweitige Erscheinungen vorhanden, welche die Annahme eines Blutextravasates in den centralen Gebilden wahrscheinlich machen, dann gewinnt ein solcher ophthalmoscopischer Befund noch mehr an Bedeutung, und lässt Verhältnisse voraussetzen, wie wir sie bei Fall 6 angetroffen haben. Aus obigen Fällen scheint hervorzugehen, dass die blosse Commotion hinreicht, um direct, oder durch den Gegenschlag Gefässrupturen zu erzeugen; bisweilen sind dieselben jedoch erst Folge einer entstandenen Gegenfissur der basis cranii. In zwei Fällen zog sich die Knochenspalte von der pars orbitalis ossis frontalis und facies orbitalis alae magnae ossis sphenoidalis nach der sella turcica, resp. dem sulcus pro arteria ophthalmica. Eine Ablösung der Netzhaut wurde nur in einem Falle nachgewiesen und scheint hier die Folge eines vorhergegangenen Blutergusses zerrissener Choroidealgefässe gewesen zu sein.

Wo die Amblyopie und Amaurose auf einer Commotionsparese und -Paralyse des N. opticus und der Retina, oder auf Blutergüssen in den peripherischen Theilen des Sehapparates beruht, scheint die Prognose, nach den obigen Fällen zu schliessen, bei geeigneter Behandlung *im Ganzen nicht ungünstig* zu stehen. Die Gefahr einer Netzhautablösung kann auch unter diesen Umständen den Erfolg jeder Behandlung vereiteln. Höchst ungünstig sind die Fälle, bei denen es sich um Gegenfracturen der Schädelbasis und um Gefässrupturen der nervösen Centralorgane handelt. In wie fern eine genauere Diagnose

und Prognose aus den oben geschilderten Erscheinungen gefolgert werden kann, lässt sich nach den bisherigen Erfahrungen noch nicht hinlänglich feststellen, und es müssen hier noch weitere Beobachtungen zu Hülfe kommen. —

Die von vielen Seiten vorgeschlagene *Exstirpation der Narbe* ist gänzlich ungerechtfertigt.

In sämmtlichen mitgetheilten Fällen wurde die Behandlung mit einer, der Individualität entsprechenden Antiphlogose eingeleitet. In Betreff der Blutentziehungen sollen auch hier keine Dogmen, sondern die allgemein sanctionirten Indicationen berücksichtigt werden. Man vergesse nie, dass wir es mit Fällen zu thun haben, welche von den gewöhnlichen Apoplexien sehr wesentlich verschieden sind. Lokale Blutentziehungen an dem processus mastoideus, oder an der Haargränze der Schläfengegend verdienen den Vorzug. Anwendung der Kälte ist auch hier sehr empfehlenswerth. Ein kühlendes, auf den Darmkanal ableitendes Verfahren wird in der ersten Zeit häufig ausreichen. In zweiter Linie handelt es sich um Beförderung der Resorption. Anbringung von Gegenreizen. Vesicatore und reizende Salben örtlich, verbunden mit andauernder Beförderung der Stühle sind hierzu am geeignetsten. *Intensive, alle 2—3 Tage wiederholte Jodanstriche* auf die Supraorbital-, Stirn- und Schläfengegend verdienen namentlich in den Fällen einer andauernden sympathischen Reizung (vergl. oben) besondere Empfehlung. In wiefern der innerliche Gebrauch von Calomel und Jodkali einen wesentlichen Einfluss auf die Beförderung der Resorption der Blutergüsse ausübte, ist noch nicht hinlänglich festgestellt. Wenn nach allmähligem Verschwinden der Extravasate die Lähmungserscheinungen des Opticus und der Retina fortdauern, dann kann man mit Vorsicht zu Strychnin oder Extr. nuc. vom., zu Douchen und zu Anwendung der Electricität übergehen [1]).

Die Schusswunden der *Schläfengegend* erlangen ihre vorzüglichste Bedeutung durch Verletzung der art. temporalis. Ich habe dieselbe in einer grossen Zahl von Fällen beobachtet. Allerdings genügte die Anwendung der Fälle, verbunden mit einer zweckmässig angebrachten Compression, meistens zur Stillung der Blutung. Wiederholt musste zur Unterbindung geschritten werden. In solchen Fällen empfiehlt

---

1) Ich habe im Laufe des Monat November einen hierher gehörenden Fall in meiner Privatpraxis in Behandlung bekommen, welcher eine kurze Mittheilung verdient. Einem Schmied sprang vom Ambos ein 5 Pfd. schweres Eisenstück an die rechte Stirnaugengegend, zerriss hier die Hautdecken und brachte eine heftige Erschütterung hervor. Unmittelbar nach dem Vorfall Blindheit des rechten Auges. Eine Stunde später fand ich die Bedeckungen des Auges geschwollen. Ich legte die Metallnaht an, liess 10 Blutegel an die Haargränze setzen, örtlich die permanente Kälte anwenden, und verordnete eine kühlende, salinische Mixtur. Von einer unmittelbaren genauern Untersuchung des Bulbus war nicht die Rede. Jedoch überzeugte ich mich von der Abwesenheit einer Continuitätstrennung. Tags darauf war die Geschwulst so weit gebessert, dass ich eine genauere Einsicht nehmen konnte. Fieberregung, Stirnschmerz. Erneuerung der Blutegel. Die Wunde der Weichtheile durch erste Vereinigung geheilt. Iris zum Maximum erweitert, Doppeltsehen; das rechte Bild $^1/_2$ Fuss tiefer, trüb, schiefstehend, abgeschnitten, ohne dass sich eine Motilitätsstörung im Bereiche der Augenmuskeln findet. — Die ophthalmoscopische Untersuchung zeigt die Linse normal, den untern linken Quadranten der Netzhaut durch einen Bluterguss in einer Falte emporgehoben. Von jetzt an machte ich, anfangs alle 3—4 Tage bei Fortsetzung einer leichten Ableitung auf den Darm einen intensiven Jodanstrich über die ganze rechte Stirn- und Schläfengegend. Schon nach der ersten Anwendung liess der Stirnschmerz nach. Später liess ich noch ein Blasenpflaster hinter das Ohr legen. Der Jodanstrich wurde, sobald die Haut wieder zur Aufnahme fähig war, wiederholt. Der Zustand besserte sich von Tag zu Tag; die Distanz der Doppelbilder verminderte sich, das zweite Bild richtete sich auf, verschmolz allmählig zu einem Bild. Nach 5 Wochen war der Bluterguss fast vollständig resorbirt, nur durch eine gelbe Färbung angedeutet. Gegenwärtig klagt Patient nur noch über einen Nebel über dem rechten Auge. Die Mydriasis besteht fort.

sich die Anwendung der *Acupressur* von Simpson (vergl. I. Abth. pg. 122) ganz besonders. Ich sah dieselbe von *Foucher* in Paris zwei Mal bei Zerreissungen der art. temporalis mit ausgezeichnetem Erfolge gebrauchen. Zu erwähnen ist noch, dass man bei Vereinigung der Schläfenschusswunden jede zu starke Verziehung sorgfältig vermeiden und überhaupt lieber breite Narben erzielen soll, da ohnehin Zerrung des äussern Augenwinkels und Umstülpung der Conjunctiva (Ectropium canthi oculi externi) sehr leicht eintreten kann.

Die *Augenlider* werden selten durch Schusswunden verletzt, ohne dass tiefere Zerstörungen des Bulbus und des Knochengerüstes der Orbita damit verbunden sind. Am häufigsten geschah dies durch Streifschüsse. Bei Zerreissungen des m. orbicularis und des tarsus sah ich beinahe immer derartige Verkrümmungen eintreten, dass der Augenlidschuss beeinträchtigt wurde. Dies wird namentlich auch durch Trennung der innervirenden Aeste bewirkt. In Folge tiefer Wunden des obern Augenlides kam öfters Ptosis vor. Die Ernährungsstörungen sind bisweilen bei derartigen Verletzungen so tief, dass noch später eine regressive Metamorphose eintritt, und der grösste Theil der Lider schrumpfen kann.

Einen derartigen Fall beobachtete ich bei einem Piemontesen, welchem später eine Blepharoplastik aus der Schläfengegend, jedoch ohne Erfolg gemacht wurde. Im Ganzen zeigt die reparative Chirurgie noch wenig Ausbreitung in der Militärpraxis. Ich erwähne noch einen Fall von *Colobom des obern Augenlides,* welches einen französischen Liniensoldaten betraf, und das durch Anfrischung der Ränder und Heftung, einige Monate später, geheilt wurde. Zu den störendsten und häufigsten Folgen der mit Substanzverlust verbundenen Lidwunden gehören die Verkürzungen in der Höhe (Ectropium und Lagophthalmus). Eine rechtzeitige Fixirung des obern Lides durch einen Heftpflaster- oder Collodialstreifen kann bisweilen diesem Uebelstande vorbeugen. Im Allgemeinen sucht man hier durch breite Narben zu heilen.

Auch bei den Verletzungen der *Infraorbitalgegend* sind meistens tiefere Zerstörungen zugegen. Zur Vermeidung bedeutender Narbenverziehungen sind die obigen Regeln zu beherzigen. Ectropien sind hier sehr häufig vorgekommen. Die Verletzungen des n. infraorbitalis sah ich wiederholt. Die Blutungen aus der art. infraorbitalis stehen meist bei Anwendung der Compression (vgl. Fracturen des Oberkiefers). Auch die Wunden dieser Gegend können Amblyopien, Amaurose und Parese der Augenmuskeln zur Folge haben. Es gilt hier das oben Gesagte. Eine besondere Berücksichtigung verdienen die Verletzungen des innern Augenwinkels wegen der Beeinträchtigung der *Thränenkanälchen.* Verwachsung derselben mit folgendem Thränenträufeln war ungemein häufig. Die rechtzeitige Einlage einer Sonde oder einer Darmsaite scheint gerathen. Bekanntlich führte *Desormeaux* (Gaz. des hôp. 1849. 15) einen Seidenfaden durch das Thränenröhrchen und den ductus naso-lacrymalis zur Nase heraus, und liess denselben bis zur Heilung liegen. Ich habe 2 Mal eine Zerreissung des saccus lacrymalis und folgende Fistelzustände ohne Verletzung des Knochens gesehen.

Schussverletzungen der Weichtheile der äusseren Nase ohne gleichzeitige Knochenbrüche sind gleichfalls selten beobachtet worden. Es kamen indessen Fälle von Zerquetschung und Zerreissung der knorpeligen Nase vor. In Santa Brassede in Mailand sah ich einen jungen Zuaven, welchem die ganze knorpelige Nase bei Magenta abgeschossen wurde. Ein besonderes Augenmerk hat man stets auf die Erhaltung der Nasenöffnungen zu richten, und legt daher bei Zeiten Fremdkörper, am besten Kautschukröhren von entsprechendem Kaliber ein. Perforationen der Nasenflügel bleiben leicht zurück. Eine Rhinoplastik ist bei den Verwundeten dieses Feldzuges meines Wissens nicht vorgenommen worden.

Die einzige *cosmetische Operation* wurde von meinem Freunde Dr. *J. Neudörfer* in dem Osp. St. Spirito in Verona gemacht. Eine zurückgebliebene Lücke der Nasenwurzel operirte er durch eine elliptische Excision, und die Vereinigung mit der umschlungenen Naht. Die bei solchen Verletzungen häufigen Rhinorhagien sind auf gewöhnliche Weise zu behandeln. Spätere Losstossung kleinerer oder grösserer Fragmente der verschiedenen Nasenknochen sind wohl immer auf primäre Fracturverhältnisse zu beziehen, welche der Diagnose entgingen.

Die *Schussverletzungen der Wangen und Parotidengegend* sind vielleicht die häufigsten Gesichtsverletzungen. Es kamen hier die ausgedehntesten Zerreissungen und Zerstörungen ohne gleichzeitige Fractur vor. Einfache Contusionsschüsse sind seltener als Streifschussrinnen beobachtet worden. Namentlich durch Fragmente grober Geschützkugeln wurden bisweilen colossale Substanzverluste der ganzen Wange bedingt. Auch eine Reihe grosser Lappenwunden habe ich in den italienischen Lazarethen gesehen. So wurde z. B. in St. Francesco in Mailand ein junger böhmischer Infanterist behandelt, dem ein Bombensplitter die ganze linke Wange von dem Mund aus bis zur Schläfengegend durchrissen und dergestalt abgelöst hatte, dass sie als Lappen bis zur Augenhöhle emporgehoben werden konnte. Besonderes Interesse boten die Fälle, in denen eine oder beide Wangen von einer Kugel perforirt waren, welche die Mundhöhle ohne Verletzung der Kieferknochen und der Zähne durchsetzt hatte. Wenn ein und dieselbe Kugel beide Seiten durchbohrte, dann war der Schusscanal der zweitgetroffenen Wange weit unregelmässiger und gelappter als der der ersten. Die Einschussöffnung zeigte bisweilen einen sehr langwierigen Heilungsgang. Als Ursache wurden meistens Verletzungen des ductus Stenonianus erkannt. In meinen Journalen sind 5 Fälle von Speichelfisteln dieser Gegend aufgezeichnet. Nur in einer dieser Beobachtungen war die Fistel consecutiv dadurch entstanden, dass der vordere Theil des Speichelganges durch ausgedehnte callöse Narben geschlossen worden war. Es bildete sich hinter der Obstructionsstelle ein ausgedehnter Sack, welcher von dem jungen, ungeübten Chirurgen nicht eröffnet, mit Zurücklassung einer sehr entstellenden Fistel spontan aufbrach. In den übrigen Fällen handelte es sich um primäre Zerreissung des Speichelganges und der Parotis.

Zwei Mal sah ich eine Naturheilung eintreten. Eine Fistel des Stenonschen Ganges, welche einen in dem Osped. St. Angelo in Mai-

land verpflegten piemontesischen Jäger betraf, war mit ausgedehnter Eiterinfiltration der Wange und Bildung von Speichelgängen ausgezeichnet, und setzte der Behandlung ausserordentliche Schwierigkeiten entgegen. Wiederholte Incisionen, dauernde Einlage einer feinen Darmsaite zur Offenhaltung der vordern Partie des ductus, oft erneuerte Cauterisationen führten endlich zur Heilung. Wenn auch die Compression des Centraltheiles des Speichelganges für sich allein keinen Fistelschluss bewirkt, so haben doch die Erfahrungen von *Louis, Pipelet, Maisonneuve, Schreger* und *Lisfranc* genugsam bewiesen, dass derselbe durch dieses Verfahren bedeutend unterstützt wird. Zu diesem Zwecke erlaube ich mir die von *Simpson* für die Arterien benutzte Acupressur des ductus Stenoniani, von der ich selbst aber noch keine Erfahrungen besitze, vorzuschlagen. Ich erwähne nur noch, dass Parotidenfisteln ebenfalls sowohl durch primäre Schussverletzungen, als durch secundär gebildete Abscesse zu Stande kommen können. Compression und Cauterisation sind die wichtigsten therapeutischen Hilfsmittel. In Betreff aller übrigen Verhältnisse verweise ich auf die Darstellung der chirurgischen Lehrbücher.

Auf *Verletzungen der Parotis*, sowie auf *Contusionsschüsse* derselben sah ich mehrmals sehr heftige *Entzündungen* der Drüse folgen. Dergleichen habe ich auch noch nach ausgedehnten gerissen-gequetschten Schusswunden der Nachbarschaft eintreten sehen, besonders wenn dieselben mit profuser Eiterung und gangränöser Schmelzung verbunden waren. In Betreff einer genauern Darstellung dieser Affection verweise ich auf *Virchow*'s treffliche Arbeit in den Annalen des Charité-Krankenhauses VIII. 3. 1858. pg. 1—23. Um die Gefahren solcher Entzündungen recht anschaulich zu machen, erinnere ich an einen in dem *Osp. St. Francesco* in Mailand beobachteten Fall.

Ein junger piemontesischer Artillerist hatte bei Magenta eine durch einen Bombensplitter veranlasste ausgedehnte Zerquetschung und Zerreissung der Wangen-, Ohr- und Schläfengegend davongetragen. Fortlaufende Phlegmone diffusa und Gangränescenz grosser Haut- und Muskelpartien waren die nächsten Folgen. In der zweiten Woche, theils durch primäre Quetschung, theils durch Injection der jauchigen Eiterung in der Umgebung veranlasst, gibt sich eine äusserst schmerzhafte, auf die Drüsenlappen der Parotis beschränkte Anschwellung zu erkennen.

Als deutlichere Fluctuation hervortrat und eine Incision gemacht wurde, war bereits der ganze Organismus ergriffen. Unter heftiger febriler Aufregung und bedeutenden Gehirnsymptomen trat eine fortlaufende erysipelatöse Schwellung der ganzen Gesichtshälfte auf. Die secundäre Anschwellung entfernter Lymphdrüsen deutete auf die thätige Fortleitung des lymphatischen Apparates. Aus der Incisionsöffnung wurde viel Detritus, Eiter und nekrotisirte Drüsenläppchen entleert. Die Absonderung wurde täglich jaucheähnlicher und stinkender. Es entstanden jetzt auch Abscedirungen des Temporalmuskels und des Masseters. Eine heftige Periostitis des Unterkiefers vom Gelenke aus fortgeleitet wurde durch Incisionen in ihren Fortschritten nicht gehemmt. Als weitere Erscheinungen continuirlicher Verbreitung der Entzündung bildeten sich immer bestimmter die Symptome einer Meningoencephalitis aus, welcher der Patient in der 5. Woche nach der Verwundung endlich erlag, ohne dass sich die bekannten Erscheinungen der Pyämie weiter entwickelten. Ein genauer Sectionsbefund fehlt leider.

Namentlich *Virchow* hat darauf aufmerksam gamacht, dass der besondere Reichthum an grossen durchtretenden und benachbarten Venen die grössern Gefahren der Parotitis gegenüber ähnlichen Entzündungen bedinge. Besonders wird dieses Moment noch durch die Lage der Drüse unter einer derben, lange widerstehenden Fascie unter-

stützt. Dadurch werden sowohl Compressionsthrombose als innerer nekrotischer Zerfall begünstigt.

In *therapeutischer* Beziehung verdient eine energische lokale Antiphlogose, vor Allem aus aber eine *frühzeitige ergiebige Spaltung der bedeckenden Haut und Fascie* Beachtung.

Noch eine besondere Art von Affectionen scheint auf Rechnung fortgeleiteter Entzündungen dieser Gegend gesetzt werden zu müssen. Ich habe in Brescia mehrere Fälle gesehen, wo unter solchen Umständen intensive neuralgische Schmerzen des Unterkiefers und des innern Ohres folgten. Es waren dieselben wahrscheinlich auf eine perineuritische Reizung der Trigeminusäste zu setzen.

Besonders häufige Zufälle bei den Schusswunden dieser Gegend sind *Zerreissungen von Gefässen* (bes. a. maxillaris externa & a. transversa faciei) *und von Aesten des Trigeminus und Facialis.* Die Blutungen aus den genannten Arterien standen, ebenso wie die der benachbarten Venen, meistens bei Anwendung von Kälte und Compression. Namentlich bei der maxillaris externa verdient die Anwendung der Acupressur Empfehlung. Die Lähmungen der Trigeminus- und Facialisäste verschwinden oft später spontan. Bestehen dieselben länger fort, sa kann ich nach mehrern Erfahrungen in Italien intensive Jodanstriche als stimulirendes und ableitendes Verfahren, später die Anwendung von Douchen und Faradaysation empfehlen.

Ich habe schliesslich noch auf die *Narbencontracturen* aufmerksam zu machen, welche namentlich Verziehungen und Verengerungen der Mundspalte und Feststellungen des Unterkiefers zur Folge haben können. Ich sah in den Lazarethen von Brescia zwei Fälle, bei denen die Percision der Narbe und die Myotomie mit Glück angewendet worden waren.

Schusswunden des äussern Ohres kommen namentlich in Folge von Tangentialverletzungen ausserordentlich häufig vor, und es waren dann oft bedeutende Substanzverluste vorhanden. Ich habe selbst eine Reihe von Fällen, in denen das äussere Ohr grösstentheils, oder ganz abrasirt war. Man sah auch nach heftigen Prellschüssen des Ohres öfters Necrose der Knorpel eintreten. Bei Vereinigung von Ohrwunden empfiehlt sich besonders die Eisennaht, wenn die Knorpel mitbetroffen wurden. Bisweilen reicht ein gehöriger Collodialverband vollkommen aus. Es kommt bei der Behandlung dieser Wunden weniger auf möglichst vollständige Erhaltung der Form, als auf Verhütung von Verengerungen des äussern Gehörganges an, weshalb es gut ist, Fremdkörper in den Gang einzulegen.

Man hat bei den Verletzungen des äussern Ohres und seiner Umgebung bisweilen Taubheit beobachtet, welche dann wohl eine ähnliche Erklärung findet, wie die oben besprochene Amblyopie und Amaurose. Nach den Erfahrungen dieses Feldzuges scheinen derartige Paresen und Paralysen des Acusticus selten zu sein. Ich erwähne die günstigen Erfolge, welche man neuerdings, unter solchen Umständen, von der Behandlung mit der Faradaysation errungen hat. In Betreff der übrigen Erscheinungen verweise ich auf die Lehrbücher der speciellen Chirurgie.

Schusswunden des Mundes und der Zunge waren ohne gleichzeitige Fracturen der Kieferkochen sehr selten, doch habe ich einige hieher gehörende Fälle gesehen. In St. Fancesco in Mailand beobachtete ich einen österreichischen Trompeter, welchem — o Ironie des Schicksals — die beiden Lippen durch einen Bombensplitter abrasirt waren. Die Entstellung war furchtbar, essen konnte Patient nur bei zurückgelehnter Haltung des Kopfes; der Speichel floss fortwährend zu beiden Seiten ab. Ein Versuch der Cheiloplastik wurde meines Wissens nicht gemacht. In Betreff der Verwundungen der Lippen gilt im Allgemeinen das bei den Lidverletzungen Gesagte. Eine möglichst grosse Annäherung der Wundränder in den Fällen, wo die Grösse des Substanzverlustes eine Vereinigung unmöglich macht, ist dringend zu beachten. Eine Unterstützung der Nähte durch Collodialstreifen, welche von einer grösseren Entfernung her die Heranziehung der Theile unterhalten, ist meistens sehr nützlich. Die fortwährende Einspeichelung der Wunde kann hier durch geeignete Lagerung fast immer vermieden werden.

Es kamen in den italienischen Lazarethen einige merkwürdige Fälle von Schussverletzungen der Mundhöhle ohne gleichzeitige Fractur vor.

In St. Francesco in Mailand lag der 25jährige österreichische Infanterist Ignaz Bozejatz, welcher am 25. Juni bei Solferino verwundet worden war. Eine Kugel hatte die linke Wange durchbohrt, und war in die Zunge eingedrungen. In der Ambulance wurde die Kugel ohne besondere Erweiterung mit einer Kornzange extrahirt, eine heftige Blutung durch eine einzige Knopfnaht und Befestigung eines Tampons gestillt. Die folgende Entzündung war äusserst schmerzhaft, und die Anschwellung der Zunge ging bis zu Erstickungszufällen. Am 15. Juli trat der Tod in Folge eines typhoidartigen Fiebers ein. Bei der Untersuchung fand sich das Stück eines Backzahnes in der Zunge, welches die Kugel mitgerissen hatte. In der Umgebung war es bereits zur Eiterung gekommen.

In dem Ospedale Maggiore sah ich einen französischen Liniensoldaten, welcher eine ausgedehnte Zerreissung der Zunge durch eine Kugel davon getragen hatte. Sie war unmittelbar hinter dem ramus horizontalis mandihulae von unten in die Mundhöhle eingedrungen. Durch Einlegung eines, mit kaltem Wasser wiederholt getränkten Charpietampons, und die nachmalige Knopfnaht wurde eine bedeutende Blutung aus verschiedenen Aesten der Lingualis gestillt.

In dem Ospedale St. Brassede wurde nach der Schlacht von Magenta ein Zuave aufgenommen, welcher durch eine matte Flintenkugel eine beträchtliche Quetschung und Spaltung der Zunge und des weichen Gaumens davongetragen hatte. Die Kugel wurde hierauf von ihm verschluckt und ging durch den Stuhl ab. Eine heftige Blutung aus den Zungen- und Gaumengefässen stand von selbst, und es trat ohne Naht eine vollkommene Heilung der Wunden in der vierten Woche ein.

Die Heilungsverhältnisse dieser Wunden gestalten sich meistens günstiger, als man beim ersten Anblicke vermuthen sollte. Die Erfahrung lehrt überdies, dass mehr als ein Dritttheil der Zunge verloren

gehen kann, und der Rest dennoch zur Ausübung der wichtigsten Zungenfunctionen ausreichend ist. Es ist mir kein Fall von so heftiger Blutung vorgekommen, dass die Unterbindung der a. lingualis oder gar der Carotis hätte gemacht werden müssen.

Auch wenn der Substanzverlust nicht so beträchtlich war, blieben häufig Innervationsstörungen zurück. Entsprechend der Reihenfolge der Nerveneintrittsstellen stehen die Beeinträchtigungen der Tastempfindung und der Bewegung im Vordergrunde. Weit seltener leidet der Geschmack.

Im Allgemeinen sind möglichst genaue Heftungen nützlich. Bei drohender Heftigkeit und Ausbreitung der Entzündung erweisen sich Jodbepinselungen, welche auf die zuvor schnell abgetrocknete Schleimhaut der Zunge gemacht werden, sehr wirksam. Mein Vater wendet diese Methode bei spontaner und traumatischer Glossitis seit einer Reihe von Jahren mit vielem Erfolg an. Zur Reinigung der Mundhöhle und Verminderung des Secretes ist ein Spülwasser von Kali chloricum und Calcaria chlorata (ana Dr. 1 auf Aq. rosar. Unc. 6) sehr dienlich.

B. Schusswunden der Kopfschwarte.

Die begleitenden Commotionserscheinungen sind bei ihnen im Allgemeinen intensiver als bei den Gesichtswunden, und die Gefahren tieferer Verletzungen (namentlich von Gegenbrüchen) sind entsprechend dem bedeutendern Elasticitätsmodulus der knöchernen Schädeldecken grösser. An sich haben die Schusswunden der Kopfschwarte deshalb eine besondere Bedeutung, weil bei ausgedehnten Lappenbildungen, Quetschungen und nachfolgenden Necrosirungen und Eiterungen ein Uebergreifen der Entzündung auf die Nachbartheile sehr häufig Statt findet. Durch die Entzündungen der verschiedenen Schichten der Kopfschwarte, namentlich durch die Phlegmone diffusa telae cellulosae subaponeuroticae capitis, und deren Uebergang in Schmelzung können Knochen- und Beinhaut-Entzündungen, oberflächliche und tiefe Necrosen und Entzündungen der Kopfeingeweide folgen, sämmtlich Prozesse, welche das Leben in sehr verschiedener Art zu bedrohen vermögen. Die Schusswunden der Kopfschwarte haben an sich im Allgemeinen geringe Blutungen und geringe Schmerzen gemein. Bei diffuser Phlegmone dagegen sind in Folge der zahlreichen Nervenverzweigungen und der festen Anlage der Galea aponeurotica die Schmerzen meistens sehr intensiv.

Wenn wir von den Commotionserscheinungen, welche später besprochen werden sollen, vorläufig absehen, so ist *in therapeutischer Beziehung* ganz allgemein Folgendes festzuhalten. Die Vereinigung der fraglichen Integumentalwunden ist soviel als möglich auf schnellem Wege zu erzielen. Daher ist in erster Linie nach vorhergehendem Rasiren eine genaue Heftung vorzunehmen, und nur in den Fällen bedeutender Quetschungen und ausgedehnter Substanzverluste gleich von Anfang an eine langsame Heilung auf dem Wege der Eiterung einzuleiten. Nirgends zeigt sich die *Wirkung der frühen und möglichst langen Benutzung der Kälte,* und besonders des *Eises* so schlagend

als hier. Mancher Aderlass wird auch fernerhin dadurch entbehrlich werden. Ich kenne kaum ein Verfahren, welches die fortlaufende Eiterung und Maceration so sehr begünstigt, als die von mancher Seite immer noch bei den Schusswunden der Schädelbedeckungen gleich anfangs benutzten Cataplasmen.

Die Anwendung der Kälte hat nach meinen Erfahrungen eine frühe Vereinigung nie gestört. Handelt es sich um grössere eiternde Flächen, dann habe ich die einfache Bedeckung mit Alaun-, Bleiwasser- oder Camilleninfuscompressen weit zweckmässiger, als die freigebigen Salbenverbände gefunden, welche in Italien fast allgemein üblich waren. Den ersten Anfängen fortlaufender phlegmonöser und periostitischer Entzündungen kann man kaum durch ein Mittel energischer entgegenwirken, als durch wiederholte, intensive Jodtincturbestreichungen. Auch die subcutane und subaponeurotische Anwendung der Jodtinctur bei beginnenden Infiltrationen und Unterminirungen sind oft von überraschender Wirkung. Die Benutzung der Collodialstreifen auf den glattrasirten Kopfbedeckungen ist sowohl zur Vereinigung von Wundrändern als zur Anlegung des Grundes weit abgelöster Lappen von grossem Werthe. Bei allen ausgedehnten Wunden der Kopfschwarte kann man durch eine zweckdienliche Compression der Umgebung der Verletzung nicht nur primäre Lappenablösungen schnell zur Wiederanlage zwingen, sondern namentlich auch den consecutiven Infiltrationen und Secretstockungen bedeutend entgegenwirken. Solche Streifen können, wenn die Entzündung dennoch fortschreitet, öfters einschnürend und circulationshemmend werden, und wir müssen sie dann zeitig entfernen oder einschneiden. Bei fortschreitender Phlegmone, Abscedirung und Schmelzung des Bindegewebes sind früh ergiebige Spaltungen, wo möglich an der Gränze der primären oder secundären Ablösung, vorzunehmen. Nach erfolgter Entleerung legt sich die Decke bisweilen in kurzer Zeit dauernd an. Complicirte Kopfverbände macht man gegenwärtig nur noch selten. Wenn es sich nicht um Erfüllung besonderer Indicationen behufs der Blutstillung etc. handelt, sind die Dreiecktücher (namentlich das von *Schreger*) und die Netze [1]) besonders geeignet. Zur Ausübung einer allseitigen Compression sah ich von Kautschukkappen treffliche Erfolge. Durch sie wird gegenüber der mitra Hippocratis viel Zeit erspart. Bei hartnäckigen Blutungen aus der a. occipitalis und den Aesten der a. temporalis und frontalis ist ebenfalls die Acupressur empfehlenswerth.

Der Gebrauch von Tart. stib., welchen *Dessault, Delpech, Lallemand* so warm bei den fraglichen Verletzungen empfohlen haben, fand unter den Italienern viele Anhänger. Man verbrauchte in 24 Stunden durchschnittlich gr. 8. Die Franzosen dagegen begnügten sich meistens mit der Darreichung von Nitrumtränken und von mineralischen und vegetativen Limonaden, sowie des Acid. Halleri.

Indem wir nun die einzelnen Formen der hier in Betracht kommenden Schussverletzungen einer etwas genauern Würdigung unter-

1) Mit Recht hofft man, dass Dreiecke und Kopfnetze auch in den Feldkisten und Ambulancefourgons in grösserer Zahl, als wie bisher, vorräthig gehalten werden sollen.

ziehen wollen, begegnen wir vorerst den *Contusionen der Schädeldecken durch Prellschüsse.*

Sie werden sowohl durch Gewehrprojectile als durch grobe Geschützkugeln, oder deren Fragmente erzeugt. Die ihnen gewöhnlich folgenden Blutergüsse können ihren Sitz zwischen Haut und Galea aponeurotica, zwischen Galea und Pericranium, und endlich zwischen Pericranium und Cranium haben. Die Symptomatologie dieser Verletzungen stimmt vollkommen mit derjenigen der gewöhnlichen, in jeder speziellen Chirurgie genauer beschriebenen Blutbeulen überein. Zu erwähnen ist nur, dass subaponeurotische und epicranische Blutergüsse und Thrombenbildungen, welche oft von einem hart sich absetzenden Rande umgeben sind, bisweilen sogar den Verdacht einer Knochenverletzung erwecken können.

Die oberflächlichern Blutergüsse geben meist zu prallen, mehr hervorspringenden Geschwülsten Veranlassung, während die tieferen eine grössere Neigung zu flächenartiger Ausbreitung haben.

Wenn die Hautdecken nicht in Folge der heftigen Quetschung gangränesciren, und dabei zu einem jauchigen Zerfall des Thrombus Veranlassung geben, so ist der gewöhnlichste Ausgang allmählige Resorption des Blutergusses. Selbstständige Abscedirung solcher Contusionsstellen war selten. Ueber das Zurückbleiben eingekapselter, cystenartiger Blutgeschwülste vergl. I. Abth. pg. 24 u. 63.

Ausser der *Behandlung* der meist bedeutenden Commotionserscheinungen haben wir *bei den Prellschüssen der Schädeldecken* folgende Momente im Auge zu behalten. In geringern Fällen genügt die Anwendung von Kälte, Bleiwasser- und Salmiakcompressen, in Verbindung mit Druck. Bei schmerzhafter Spannung in der Umgebung, bei drohendem eiterigen Zerfall nützt bisweilen noch die Jodtinktur. Man hat sich von vielen Seiten gegen die Incision in solchen Fällen ausgesprochen (vergl. die Discussionen über Cephalaematoma) und auch bei den meisten italienischen Chirurgen bestand eine tiefe Scheu davor. Nichts destoweniger ist eine Spaltung des Thrombus unter den eben erwähnten Umständen absolut indizirt, wenn nicht bedeutende Gefahren die Vernachlässigung rächen sollen. Immer muss man bei dieser Operation auf eine Wiederkehr der Blutung gefasst sein.

Die *Streifschussrinnen* der Kopfschwarte bildeten sehr häufige Verletzungen bei beiden Armeen. Sie boten im Allgemeinen selbst bei sehr bedeutender Ausdehnung einen überraschend günstigen Heilungsverlauf. Die im Eingang erwähnten Complicationen traten hier selten auf. Einige Fälle von Hospitalbrand wurden in der I. Abth. erwähnt. Bei beträchtlicher Breite der Rinnen zeigt sich eine Annäherung der Wundränder durch Collodialstreifen sehr nützlich. Bisweilen bedarf ein träger Granulationsprozess ein reizendes Verfahren, den Verband mit solutio arg. nitr. (gr. 2 auf Aq. destill. Unc $^1/_2$) mit solut. cupr. sulfur. (vergl. I. Abth. pg. 106).

Wie sich aus der anatomischen Disposition der Kopfschwarte schon a priori vermuthen lässt, waren die *vollkommenen Schusskanäle mit Eingangs- und Ausgangsöffnung,* und die *blinden Schusskanäle* verhältnissmässig selten. Die mir in Italien bekannt gewordenen Fälle bezogen sich fast alle auf die Wirkung österreichischer Spitzprojectile,

während dagegen die voluminösern französischen Geschosse meistens Tangentialrinnen oder gerissen-gelappte Wunden mit mehr oder weniger beträchtlichem Substanzverlust bedingten (vergl. I. Abth. pg. 3—5). Je nach dem Auffallswinkel der Kugel zeigten derartige Schusskanäle eine sehr verschiedene Länge. Ich habe deren gesehen, welche von der Temporalgegend einer Seite ihren Anfang nahmen, über den Scheitel wegliefen, und in der Nucho-occipital-Gegend der entgegengesetzten Seite endeten. Projectile, welche in diese Gegend gelangten, blieben bisweilen unter der protuberantia occipitalis externa und den lineae semicirculares externae liegen, und bargen sich in der Nackenmuskulatur.

Ich habe zwei Fälle aufgezeichnet, in denen sie hier in später Zeit, nach vorausgegangenen heftigen Entzündungserscheinungen und Bewegungsstörungen, excidirt wurden. Von andern Gegenden der Kopfschwarte sind mir keine ähnlichen Beobachtungen bekannt. Projectile, welche an andern Stellen der Schädelbedeckungen zurückblieben, wurden stets leicht erkannt, und meistens schon in den Ambulancen entfernt. Anders verhält es sich mit kleinern Kugelfragmenten (vergl. I. Abth. pg. 7 u. ff.), welche sich oft Monate lang der Untersuchung entzogen, und schlechte Eiterungen und Fistelverhältnisse hervorbrachten. Verletzungen von Nervenästen bedingten bisweilen anhaltende heftige Schmerzen. In den von mir beobachteten Fällen verloren sich dieselben in späterer Zeit. Der gefälligen Mittheilung des Direktors des Osped. Maggiore in Mailand, *Cav. Verga,* verdanke ich eine Krankengeschichte von einem Zuaven, welcher bei Magenta einen kurzen Schusskanal in der linken Ohrhinterhauptsgegend davongetragen hatte, und so lange an heftigen neuralgischen Schmerzen litt, bis die ziemlich voluminöse Narbe excidirt worden war.

Ich besitze mehrere Belege dafür, dass grössere Arterienäste innerhalb solcher Schusskanäle verletzt werden und zu Blutungen aus beiden Oeffnungen Veranlassung geben können, ohne dass man das eröffnete Gefäss aufzufinden vermag. In den mir bekannten Fällen reichte Anwendung von Kälte und Compression zur Blutstillung aus. Immerhin würde man unter solchen Umständen ein geeignetes Mittel in der Acupressur besitzen.

In *therapeutischer* Beziehung hat man die Regel aufgestellt, die Schusskanäle der Kopfschwarte immer in ihrer ganzen Ausdehnung zu spalten. In Italien wurde dieses Verfahren nie geübt, und es verdient auch, wie die meisten bereits betrachteten Präventivoperationen, keine Billigung. Spaltungen sind nur zur Herausbeförderung der Fremdkörper, und bei entstandenen Eitersenkungen und Infiltrationen vorzunehmen. Die Reinigung des Kanales muss meistens durch Injectionen von Wasser, Chlorwasser oder reizenden Flüssigkeiten befördert werden. Die Heilung trat in der Mehrzahl der von mir beobachteten Fälle, selbst wenn gar keine besondere Behandlung eingeschlagen, sondern nur die beiden Oeffnungen mit Cerat verbunden wurden, in überraschend kurzer Zeit ein.

Die *Lappenschusswunden* und die *gerissen-gequetschten Verletzungen mit oder ohne beträchtlichen Substanzverlust* kamen in Italien am häufigsten vor. Die erstern wurden meistens durch scharfkantige Frag-

mente grober Geschützkugeln erzeugt, und waren bisweilen von Hiebwunden kaum zu unterscheiden. Ich sah in St. Francesco einen jungen Croaten, der bei Magenta von einem grössern Bombensplitter dergestalt verwundet war, dass die schräg in der Mittellinie getrennte Calvaria bis zum Ohre zurückgeschlagen werden konnte.

Grösse und Form der Lappen waren sehr verschieden. Wenn gleich anfänglich kein Substanzverlust bedingt war, so entstand ein solcher doch meistens später durch Absterben des gequetschten Lappenrandes. Bisweilen trat Gangrän des ganzen Lappens ein. Während bei entsprechenden Hiebwunden die Heilung meistens ohne bedeutende Eiterung, binnen wenigen Tagen erfolgte, kam es dagegen bei den in Rede stehenden Schussverletzungen immer zu ausgedehnten Eiterungen, häufig zu Jaucheansammlungen und fortlaufenden Infiltrationen.

Ausser den im Eingang erwähnten Massregeln hat man bei diesen Wunden vorzüglich eine genaue Reposition und Vereinigung der abgelösten Theile zu berücksichtigen. In Betreff der Complicationen gilt das früher Bemerkte.

Die *von ausgedehnten Substanzverlusten begleiteten gerissen-gequetschten Schussverletzungen der Schädelintegumente* waren meistens sehr gefährlich. Ich habe mehrere derartige Fälle beobachtet, welche durch das Uebergreifen der Entzündung auf die Kopfeingeweide, und durch die erschöpfenden Eiterungen tödtlich endeten. Der Heilungsverlauf war auch in den günstigsten Fällen stets ein sehr langwieriger. Einen französischen Liniensoldaten, welchem die Integumente des linken Scheitel- und Schläfenbeins in der Ausdehnung von mehr als 20 □″ durch einen Bombensplitter am 4. Juni 1859 zerstört worden waren, fand ich am 14. Februar 1860 in dem Hôpital des cliniques in Paris wieder. Obschon der grösste Theil der Wunde vernarbt war, zögerte eine etwa 3 □″ grosse Parthie, trotz der verschiedensten Verbandmethoden, sich zu schliessen. Als ich Ende April Paris verliess, war endlich gänzliche Vernarbung eingetreten.

Die in solchen Fällen meistens stattgefundene Verletzung der Knochen, welche oft nach langer Zeit eine oberflächliche necrotische Exfoliation und Losstossung zur Folge hat, bietet eine der hauptsächlichsten Gefahren solcher Schusswunden dar.

Ich habe mich öfters davon überzengt, dass Hiebwunden eine Loslösung des Pericraniums ohne gleichzeitige Beleidigung des Knochens bewirken können, und dass es unter solchen Umständen bisweilen zu einer unmittelbaren Wiedervereinigung zwischen Knochen und Pericranium kommt. Bei einer totalen Entblössung der Kopfknochen vom Periost in Folge von Schussverletzungen bildeten sich beinahe immer wenigstens oberflächliche Necrosen. Man hat häufig vorgeschlagen, die Exfoliation solcher Knochenparthien zu beschleunigen. Es zeigte sich aber im Allgemeinen weit vortheilhafter, wenn der Arzt diese Arbeit der eliminatorischen Thätigkeit der Natur überliess. In Betreff der *Therapie* habe ich den frühern Angaben nichts Besonderes beizufügen. Nach wiederholten Erfahrungen möchte ich zur Unterstützung der Vernarbung granulirender, aber in reproductiver Beziehung längere Zeit unthätiger Wundflächen, deren Eiterung auf ein Minimum beschränkt ist, die wiederholte Anwendung der strahlenden Wärme (fer

rouge a distance) empfehlen. Besondere Complicationen, welche hier keineswegs selten sind, werden nach den in der I. Abth. gegebenen Regeln behandelt.

II. Schussverletzungen der Kopfknochen.

Sie werden am zweckmässigsten nach demselben Schema wie die Schusswunden der Weichtheile betrachtet. Im Allgemeinen bildet die *verhältnissmässige Geringfügigkeit begleitender Commotionserscheinungen* auch bei den Schussfracturen des Kopfes eine sehr auffallende Eigenthümlichkeit. Auch bei ihnen steht die Prognose meistens ungleich günstiger, als es bei der ersten Untersuchung den Anschein hat. Die Schussfracturen der Kopfknochen können mit und ohne Verletzungen der Weichtheile entstehen. Der letztere Fall ist früher gar nicht berücksichtigt worden, kommt aber, wenn auch verhältnissmässig seltener, dennoch bei den meisten Knochen vor. In anatomischer Beziehung haben wir hier beinahe alle die eigenthümlichen Formen zu beobachten, welche wir in der I. Abtheilung pg. 64—73 im Allgemeinen analysirt haben.

A. Schussfracturen der Gesichtsknochen.

In Betreff der *Frequenz der einzelnen Gesichtsknochenfracturen* ergibt sich aus 220 genau beobachteten Fällen, welche sowohl mit als ohne Verletzung der Kopfeingeweide bestanden, folgendes Verhältniss.

Brüche der Oberkiefer	69	= 31,4%
—— der Unterkiefer	58	= 26,%
—— des Stirnbeins	39	= 17,7%
—— der Nasenknochen	30	= 13,5%
—— des Schläfenbeins	27	= 12,3%
—— der Jochbeine	22	= 10%

In 25 Fällen waren mehrere dieser Fracturen combinirt, was bei der Uebersicht mitberechnet wurde. Die häufigsten Schussfracturen des Gesichtes sind *Splitterbrüche*, mit Eindruck und Verschiebung der Fragmente. Dünne, platte, höhlenbildende Gesichtsknochen, besonders die Oberkiefer fracturiren leicht, und ohne bedeutende Erschütterung, während dagegen dichte Knochen, wie die Unterkiefer und das Jochbein, nur bei gewaltiger Einwirkung der Geschosse brechen, und daher häufigere Commotionserscheinungen bieten. In mechanischer Beziehung verhalten sich diese Knochen mehr den Röhrenknochen analog. Die wesentlichsten Gefahren der Schussfracturen werden durch die begleitenden Nerven- und Gefässverletzungen, vor Allem aber durch die Mitleidenschaft des Gehirnes bedingt.

Bei der Behandlung dieser Verletzungen hat man zunächst eine Hebung und möglichst genaue Reposition der Bruchstücke herzustellen. Wie man auch sonst über Entfernung der Knochensplitter denken mag (vergl. I. Abth. pg. 91 u. ff.), hier suche man jedes, wenn auch nur in geringem Zusammenhang mit den Weichtheilen stehendes

Knochenstück in loco zu erhalten, und wieder anzuheilen. — Man erinnere sich, dass vielleicht durch die Entfernung desselben eine unausfüllbare, die Form des Gesichts dauernd beeinträchtigende Lücke erzeugt wird. Die Erfahrungen in den italienischen Lazarethen haben für die Anlage möglichst einfacher Verbände entschieden, und hinreichend dargethan, dass complizirte Vorrichtungen schwer ertragen werden, und nie einen entsprechenden Nutzen gewähren.

Nicht besser glaube ich die oft in verzweifelten Fällen dennoch glückliche Heilung ausgedehnter Schussfracturen der Gesichtsknochen veranschaulichen zu können, als durch die Mittheilung der folgenden Krankengeschichte:

Der österreichische Korporal Joh. Cuzicka, 26 Jahre alt, wurde bei Melignano am 9. Juni 1859 aus geringer Entfernung von einem französischen Bombensplitter in das Gesicht getroffen. Nachdem derselbe erst in dem Osp. St. Ambrogio mehrere Tage verpflegt worden war, wo man fast täglich den Eintritt des Todes erwartet hatte, kam er nach dem Osp. St. Francesco in Mailand, wo ich ihn Anfangs Juli in folgendem Zustande antraf. Das Gesicht durch eine vom Kinn bis zu den Augenbrauen gehende, durch bedeutenden Substanzverlust weit klaffende Wunde zerrissen. Die Nasenbeine zertrümmert, die Muscheln blos liegend. Vomer zerstört, die linke Augenhöhle an der innern und obern Wand mehrfach gebrochen. Ein bedeutender Bluterguss in das Orbitalbindegewebe und unter die Conjunctiva bulbi. Der sinus frontalis ist durch den Einbruch der vorderen Stirnwand eröffnet. Die beiden Oberkiefer zeigen an dem Nasal- und Orbitalrande Splitterbrüche. Die Schneide- und Eckzähne des Unter- und Oberkiefers zertrümmert. Mandibula in der Mitte, und nahe dem rechten ramus ascendens schief gebrochen. Mit Ausnahme einiger Splitter der Oberkiefer und des Stirnbeins wurden die übrigen Bruchstücke in situ erhalten. Mehrere Wundränder starben noch nachträglich durch Gangrän ab. Indessen war durch etwa 15 Nähte eine ziemlich annähernde Vereinigung der Wundränder hervorgebracht worden. In die Nasenhöhlen wurden Charpiewieken eingeführt; den Unterkiefer schloss man durch eine schleuderartige Pappschiene an den Oberkiefer an.

Die Zahnlücken gestatteten eine hinreichende Ernährung mit Fleischbrüh und gerührten Eiern. In der dritten Woche nach der Verletzung trat eine heftige Rhinorhagie auf, welche durch Einbringung von Charpietampons mit ferrum perchlorat. und die Auflage der Eisblase gestillt wurde. Ende Juli traten während mehrerer Tage Erscheinungen heftiger Gehirnreizung auf, welche durch Antiphlogose rasch bekämpft wurden. Als ich den Verwundeten Ende August wieder sah, sollte derselbe in sein Vaterland zurückkehren. Die Nasen- und Oberkiefergegend war beträchtlich eingesunken, aber fest. Die beiden Mandibularbrüche vollständig vereinigt. Ein etwa thalergrosser Eindruck der Stirne bezeichnete die Eröffnungsstelle der sinus frontales. Das Auge erhalten, das Gesicht nicht getrübt, Kaubewegungen frei und Patient nicht besonders abgemagert.

Es sollen nun die *Schussfracturen der einzelnen Gesichtsknochen* einer speziellern Würdigung unterworfen werden.

Wir beginnen mit den *Nasenknochen,* welche meist nur bei seitwärts auffallenden Schüssen *allein* gebrochen werden. Dann wurde bisweilen das ganze Nasengerüste beträchtlich zur Seite geschoben. Die Fragmente zeigten gewöhnlich bedeutende Einsenkungen. Ich habe mehrere Fälle gesehen, in denen das Projectil durch die zertrümmerten Nasenbeine in die Nasenhöhle gelangte, und hier entweder liegen blieb, oder mit Zerstörung der Muscheln weiter vordrang. Ein österreichischer Jäger, welcher auf diese Weise verwundet wurde, spie eines Morgens das zerquetschte französische Projectil aus, welches wahrscheinlich am Rande der Choanen liegen geblieben war. Es kam bisweilen vor, dass eine tiefere Verletzung der Nasenknochen unentdeckt blieb, und erst dadurch wahrscheinlich wurde, dass mehrere Wochen später kleine nekrotische Fragmente verschiedener Nasenknochen, namentlich der

Muscheln und des vomer, ausgestossen wurden. Einige Male ging ein profuser, dünner, äusserst übelriechender Nasenausfluss vorher. Die Verletzung des os ethmoideum war keineswegs selten. Schon hier sei es erwähnt, dass Projectile von der Nasenhöhle aus in das cavum cranii vordringen können.

Ein französischer College zeigte mir während meiner Anwesenheit in *Pavia* ein os sphenoidale, in dessen Höhle ein auf die angegebene Weise eingedrungenes sphärisches Geschoss während mehrerer Monate unentdeckt liegen geblieben war.

In dem *Ospedale St. Gaetano* in Brescia lag ein piemontesischer Artillerist, welchem bei Palestro die ganze Nase durch ein aus grosser Nähe kommendes cylindroconisches Geschoss vollkommen abrasirt worden war.

Diese Schussfracturen geben häufiger, als die anderer Gesichtsknochen, zu Gehirnerschütterung Veranlassung. Unter sonstigen Complicationen verdienen Rhinorhagien von verschiedener Heftigkeit Erwähnung. Emphysem beobachtete ich nie. Dagegen sah ich in mehreren Fällen Abscesse zwischen Schleimhaut und Knochen, welche sich meistens spontan entleerten. Namentlich, wenn die Nasenfortsätze des Oberkiefers mitleiden, so kann durch die primäre Entzündungsgeschwulst und die nachmalige Callusbildung eine dauernde Verengerung oder Verschliessung des Thränenschlauches zu Stande kommen. Auch zu Verengerungen des oberen Theiles der Nasenhöhle, sowie zu consecutiven Verunstaltungen der Nase überhaupt, geben die Schussfracturen der Nasenknochen häufige Veranlassung.

Die Behandlung dieser Schussfracturen besteht, ausser in einer energischen lokalen Antiphlogose (Eis), in möglichst schneller Entfernung des Geschosses und in vollständiger Reposition der Fragmente, welche sowohl durch innern, als äussern Druck unterhalten werden kann. Gänzlich gelöste Splitter kommen hier häufiger als anderwärts vor, und müssen stets extrahirt werden. Die Collodialstreifen thun in Verbindung mit einer innern festen Einlage häufig vortreffliche Dienste. In Betreff der einzelnen Complicationen verweise ich auf die Lehrbücher der speziellen Chirurgie, wo auch die verschiedenen Mittel zur Hebung darauffolgender Entstellungen ausführlicher discutirt sind.

Von den Verletzungen des Stirnbeines wird in Verbindung mit den Fracturen des übrigen Schädeldaches die Rede sein.

Hier sollen zunächst nur *die Schussverletzungen der Orbita und ihres Inhaltes* genauer betrachtet werden. Ihr Charakter wird vorerst durch die Schussrichtung bedingt. Projectile, welche nahezu senkrecht auf die Augenhöhlenachse vordringen, verletzen meist Stirn und Oberkieferknochen, und gefährden fast immer das entsprechende Auge. Ja sie können ihren Weg zur andern Orbita fortsetzen, und auch den zweiten bulbus zerstören. Die Geschosse, welche die Orbita in einer ihrer Axe parallelen Richtung treffen, und in dieser vordringen, wirken je nach dem Masse ihrer Propulsionskraft sehr verschieden. Auf der Höhe ihrer Geschwindigkeit und Kraft zermalmen die Projectile meist den bulbus, zertrümmern oder durchbohren die Orbita, und gelangen in das Gehirn, wo sie leicht unmittelbar tödtlich werden. Bei abnehmender Propulsionskraft bleiben die Projectile bisweilen un-

mittelbar nach Zerquetschung des bulbus in der Orbita liegen, ohne dieselbe zu splittern. Es können sogar Gewehrprojectile in die Orbita eindringen, ohne Knochen und bulbus zu verletzen. Letztere Fälle sind selten. Den hierher gehörenden Mittheilungen von *Beck* und *Baudens* reihe ich nachfolgende eigene Beobachtung an.

In dem Osped. St. Brassede in Mailand lag ein junger Zuave mit einer comminutiven Schussfractur des Unterschenkels, welcher bei Magenta von einer österreichischen Spitzkugel an dem untern, äussern Orbitalrand getroffen worden war. Die Knochenkante war in der Breite einiger Linien eingeschlagen. Das Projectil hatte sich hierauf mit Hinterlassung einiger Ecchymosen der Conjunctiva bulbi in den äussern, untern Bindehautsack gebettet und wurde hier am 14. Tage, nach incisiver Erweiterung der äussern Lidspalte, ohne Mühe extrahirt. Eine leichte Parese des m. rectus externus und eine gewisse Amblyopie waren die einzigen Verletzungen des bulbus, welche sich schon in wenigen Tagen wieder zurückbildeten. Der losgesprengte Orbitalrand wurde reponirt, mit einem Heftpflasterstreifen in situ erhalten, und vereinigte sich wieder.

Die bei Erschütterung der Orbita beobachteten *Innervationsstörungen des Auges* wurden bereits bei den Schussverletzungen der Weichtheile dieser Gegend genauer besprochen. Es genüge hier die Bemerkung, dass sie in Verbindung mit Fracturen der Orbitalränder und der Augenhöhle oft genug angetroffen werden.

Besonders häufig beobachtete man *paretische und paralytische Erscheinungen am m. rectus externus.* Ihm standen die vom Oculomotorius versorgten Muskeln am nächsten. Am seltensten litt der m. obliquus superior. Es erklärt sich dies vielleicht zum Theil aus der anatomischen Anordnung der entsprechenden Nerven, und ich möchte nur daran erinnern, dass bei der fissura supraorbitalis der n. abducens am tiefsten liegt, dass zunächst über ihm der n. oculomotorius weggeht, während der n. trochlearis hier am oberflächlichsten wird. Es wurden wiederholt Blutergüsse in dem Fettbindegewebe der Orbita angetroffen, welche das ganglion ciliare berührten, und eine Reihe Erscheinungen veranlassten, welche auf Reizung oder Lähmung der betreffenden Wurzeln zu beziehen waren. Eine genauere Analyse derselben würde hier zu weit führen.

Ein hohes Interesse nehmen die *Zerreissungen der Bulbusgewebe* in Anspruch, welche als Folge bloser Erschütterungen der Orbita ohne directe Verwundung des Augapfels vorkommen können. Ich nenne in erster Linie die *Dislocation,* oder fälschlich sogenannte *Luxation der Linse.* Sie ist keineswegs selten und erfolgt gewöhnlich in die vordere Kammer. *Lohmeyer* (a. a. O. pg. 100) erzählt einen derartigen Fall, welchen *Larrey* an einem in Algier durch einen Prellschuss verwundeten Soldaten beobachtete. Zwei hierher gehörende Fälle kamen in dem Osp. St. Angelo in Mailand vor. Nur den letztern habe ich selbst gesehen. Er betraf einen französischen Soldaten, welcher bei Magenta eine Schussfractur des Orbitalrandes des Oberkiefers, ohne directe Verletzung des bulbus, erlitten hatte. Es war die Linse noch in der 5. Woche ungetrübt in dem untern

Theil der vordern Kammer zu sehen. Die Pupille zeigte eine seitliche Verziehung, welche sich durch die Ablösung des untern Irisrandes, erklärte.

Zerreissungen der Iris sind unter den genannten Umständen keineswegs selten. Dagegen ist es zum Theil noch zweifelhaft, ob Rupturen und Berstungen der Sklerotica ohne directe Einwirkung auf den bulbus, als Folge blosser Erschütterung der Orbita, vorkommen können. Es existiren einzelne Beobachtungen, welche dies wahrscheinlich machen. Die Ruptur wurde in den bisher bekannt gewordenen Fällen an dem vordern Theile der Sklera, nahe und mehr oder weniger paralell mit dem Cornealrand angetroffen. Es wurden Iris- und Glaskörpervorfälle gesehen, und es kamen sogar Dislocationen der Linse unter die äussere Bindehaut in Folge solcher Verletzungen vor. Diese Fälle sind selten, und wohl nie ohne tiefere Ernährungsstörungen möglich, welche noch später das Auge bedrohen können.

Ein *exophthalmus traumaticus* war bei Schussverletzungen als Folge von Muskelzerreissungen, Lagerungen des Projectils in dem hintern Theil der Orbita [1]), und bei bedeutenden Blutergüssen ziemlich häufig. Ebenso der *Haemophthalmus*. Eine besondere Erwähnung verdienen die häufigen phlegmonösen Entzündungen des Orbitalbindegewebes und der Umgebung des Auges. Einer vollständigen Zermalmung des bulbus folgen bisweilen minder gefahrdrohende Erscheinungen als einer blossen Quetschung geringern Grades. Die in solchen Fällen eintretenden Entzündungen und Anschwellungen des bulbus geben häufig zu den heftigsten Reactionserscheinungen Veranlassung, und waren stets von anhaltenden quälenden Schmerzen begleitet. Blutegel und Kälteanwendung müssen deshalb noch durch Gaben von Opium unterstützt werden.

Schon *Stromeyer* erwähnt (a. a. O. pg. 565), dass die zurückbleibenden Bulbusstümpfe oft noch lange Zeit nachher äusserst schmerzhaft bleiben, und das gesunde Auge bedrohen können. Ich habe eine Reihe hierher gehöriger Beobachtungen in Italien aufgezeichnet, bei denen nachträglich das gesunde Auge von Entzündung ergriffen wurde. Bekanntlich hat in neuerer Zeit *Gräfe* den sog. *sympathischen Entzündungen und Amaurosen* eine besondere Aufmerksamkeit geschenkt. [2]) Ich verweise auf seinen Aufsatz, in welchem namentlich auch consecutive Sehnervenexcavationen und concentrische Verengerungen des Gesichtsfeldes am früher gesunden Auge hervorgehoben werden, und die *Heilwirkung der Exstirpation des Stumpfes* zur Genüge bewiesen ist.

Ich habe zwei Fälle gesehen, in denen Kugelsplitter, welche von einer an dem Orbitalrand aufgeflogenen französischen Linienkugel ab-

---

1) In die Orbita eingedrungene, daselbst stecken gebliebene Projectile werden nur in seltenen Fällen eingekapselt, meistens durch folgende Eiterung auf verschiedenem Wege ausgestossen. Ich besitze eine Reihe von Beobachtungen über Extractionen in die Orbitalhöhle eingedrungener Geschosse. Sie waren meistens bis in die Tiefe gelangt, und oft trotz der dünnen Begränzungswände äusserst fest eingekeilt. Einer solchen Operation von Trezzi in dem Osp. St. Bernardino alle Monache in Mailand folgten heftige Gehirnerscheinungen, der Ausgang war aber glücklich.

2) Arch. f. Ophthalm. Bnd. III. Abth. I. pg. 442 p. ff.

gesprengt waren, in das Innere des bulbus eindrangen. In dem einen Falle wurde die Extraction durch eine Incision der Sklera vorgenommen. Obschon eine heftige Iridochoroiditis folgte, Glaskörper und Linse eine undurchsichtige, unförmige Masse darstellten, wurde doch die Form des Auges erhalten. In dem zweiten Falle trat eine Panophthalmitis mit Vereiterung und Schrumpfung des ganzen Augapfels ein. *White Cooper* [1]) erzählt einen Fall, in welchem eine Schrotkugel 3 Jahre lang in dem bulbus verweilt hatte. Die innere Oberfläche der Choroidea fand sich verknöchert. Zwischen ihr und der Retina lag das Schrotkorn in Zellgewebe eingehüllt. Vorzüglich durch die häufige Fortleitung der Entzündungserscheinungen nach dem Gehirne werden diese Schusswunden sehr gefährlich.

Ich habe mich durch die anatomische Untersuchung davon überzeugt, dass Projectile durch die natürlichen Oeffnungen der Orbitalhöhle in das Gehirn eindringen können, ohne die Knochen bedeutend zu verletzen.

Ich besitze die rechte Augenhöhle eines jungen österreichischen Jägers Joh. Jveika, welcher bei Magenta einen Schuss in das rechte Auge mit Zerquetschung des bulbus erhalten hatte. Unter heftigen Entzündungserscheinungen des Gehirns und seiner Häute, einer vollständigen Lähmung des rechten n. Trigeminus und beginnender Hemiplegie der linken Seite ging Patient in der 4. Woche zu Grunde. Eine sphärische Kavalleriekugel, welche bedeutend abgeplattet war (25 grmm. schwer), fand sich inmitten eines alten Blutergusses und einer eiterig zerflossenen Gehirnparthie, nahe dem rechten Seitenventrikel. Die Untersuchung der meiner Sammlung einverleibten rechten Orbita, in welche die Kugel eingedrungen war, zeigt kein bedeutenderes Fracturverhältniss, und lässt nur aus einer linienbreiten Splitterung des obern Randes der ala magna ossis sphenoidei vermuthen, dass das Projectil seinen Weg durch die Fissura supraorbitalis genommen habe. Die Abplattung hat wohl kaum an dieser von dünnwandigen Knochen begränzten Stelle Statt gefunden.

Die ausgedehntesten Splitterungen unter den die Orbitalhöhle bildenden Knochen erleiden meistens die ossa sphenoid. und ethmoid.

Bei von oben vordringenden Schüssen können die Projectile mit Zertrümmerung des os ethmoideum und lacrymale, der Conchae und des septum, des vomer und der ossa palatina in die Mundhöhle gelangen, oder sich durch die fissura infraorbitalis einen Weg nach dem Rachen bahnen. Für beide Fälle habe ich mehrfache Belege.

In dem Osp. St. Angelo in Mailand sah ich einen piemontesischen Jäger, welcher die letztgenannte Schussverletzung ohne bedeutendere Quetschung des bulbus auf der linken Seite davongetragen hatte. Vergebens suchte man nach dem Projectil. Eine totale Lähmung des ramus tertius nervi Trigemini wurde aus Anästhesie seines Verästlungsbezirkes und Lähmung der Kaumuskeln diagnosticirt. In der 3. Woche klagte der Kranke über intensiven Schmerz und das Gefühl einer Geschwulst, welches er in die Kiefergelenkgegend der linken Seite verlegte. Von aussenher ergab die Untersuchung nichts, dagegen entdeckte man von der Mundhöhle aus eine intensive Röthe und Schwellung, welche sich vorzugsweise auf die Gegend der mm. pterygoidei und auf die hintern Gaumenbogen der linken Seite concentrirte. Als man eines Abends nach der Untersuchung eine Incision für den nächsten Tag beschlossen hatte, fuhr Patient aus dem ersten Schlafe plötzlich auf, und spie mehrere Löffel eines dünnen jauchigen Eiters mit dem platt gedrückten Geschosse aus. Es war während dieses ganzen Verlaufes zu keiner grössern Blutung gekommen.

Dass auf dem angegebenen Wege wichtige Gefäss- und Nervenstämme getroffen werden können, dafür bestehen Erfahrungen genug.

1) Lancet. II. 16. Oct. 1859.

Noch erwähne ich eine Beobachtung von *gänzlichem Verluste des Geruches nach Fractur der facies orbitalis ossis frontalis.* Das Geschoss war mit theilweiser Zerstörung des obern Augenlides über dem innern Winkel des linken Auges eingedrungen, und war nach theilweiser Durchbrechung der genannten Knochenparthie in derselben stecken geblieben, und extrahirt worden. Obschon der bulbus nicht bedeutend verletzt schien, so war doch die Quetschung beträchtlich genug, um Erblindung an diesem Auge zu bedingen. Patient wurde zum ersten Male bei den üblichen Harz- und Weihrauchdesinficirungen des Sales auf den gänzlichen Mangel des Geruches aufmerksam. Sogleich angestellte Proben bestätigten die Wahrnehmung des Verwundeten.

Die Fissuren, welche sich von der Orbita aus nach der basis cranii ziehen, nehmen ihren Weg am häufigsten durch die Flügel des Keilbeins. In einem Falle, wo das Geschoss in der Orbita mit Zerstörung des bulbus liegen geblieben war, zog sich eine klaffende Spalte nach dem foramen ovale. Das ganglion oticum war in ein Exsudatgerinnsel eingeschlossen. Besondere Erscheinungen wurden nicht wahrgenommen.

Ich habe an dieser Stelle noch eine *Resection des zertrümmerten Margo supraorbitalis* zu erwähnen, welche mein Freund *Dr. Neudörfer* in einem Falle ausführte.

Aus den italienischen Lazarethen sind mir *55 Fälle von Zerstörung der Augen* bekannt geworden. Darunter befinden sich 19 beiderseitige Erblindungen. Wie sich diese Zahl zu der Gesammtsumme der Invaliden verhält, lässt sich nicht ermitteln. *Stromeyer* gab aus dem schleswig-holsteinischen Feldzuge auf 714 Invaliden 13 an, welche durch Geschosse das Auge verloren hatten.

Die *Schussfracturen des Oberkiefers* sind unter sämmtlichen Gesichtsknochen, wie wir oben bereits sahen, die häufigsten. Sie geben auch im Allgemeinen, selbst bei beträchtlicher Ausdehnung, eine günstige Prognose. Die Heilung tritt oft in überraschend kurzer Zeit ein, und Necrosen sind bei der bedeutendsten Splitterung dennoch sehr selten. Von den Verletzungen der Nasenfortsätze, der Orbital- und Nasenwände war bereits die Rede. Sehr häufig waren die Fracturen des Proc. alveloaris, welche meistens mit Lockerung und Zersprengung einer Reihe von Zähnen verbunden waren.

Zur *Reposition* und *Anlagerung* derartiger Knochenfragmente benutzte man in Italien meistens das Andrücken des Unterkiefers. Dagegen sah ich nie einen jener complicirten Spangen- und Stabapparate in Anwendung ziehen.

Projectile, welche in die Mundhöhle eindrangen, oder von einer der benachbarten Höhlen in das cavum oris durchschlugen, brachten verschiedene Formen von Fracturen der Gaumenfortsätze, des Oberkiefers und der Gaumenbeine hervor. Theils durch die primäre Durchbrechung, theils durch consecutive Losstossung necrotischer Parthien kam es häufig zu dauernden Communicationen zwischen Nasen- und Rachenhöhle.

In den italienischen Lazarethen wurden am häufigsten *Schussfracturen des Oberkieferkörpers* angetroffen. Meistens waren einzelne

Splitter in die Highmorshöhle eingesprengt, liessen sich aber leicht extrahiren. Bisweilen blieb das Projectil hier liegen. In einer Reihe von Fällen entzog es sich lange der Untersuchung und wurde endlich, nach Resorption der Gaumen- oder Nasenwand, von selbst frei. Ich habe zwei Fälle gesehen, in denen Geschosse nach Monaten in der Oberkieferhöhle ohne alle Symptome liegen geblieben waren, und die Hoffnung auf dauernde Einkapselung gaben. In einem andern Falle wurde bei zurückgebliebenem Projectile eine heftige Entzündung und Eiterung des Antrum Highmori beobachtet. Nach wiederholter Punction gelang es endlich, das Blei durch eine kleine Resection des Alveolarrandes zu entfernen. Nach kurzer Zeit trat Heilung ein. Eine eigentliche Trepanation der Kieferhöhle zur Entfernung des Geschosses sah ich nie vornehmen.

Ein besonderes Interesse bieten jene Fälle, in denen *die beiden Oberkiefer* durch ein seitlich auffallendes Projectil perforirt wurden. Ich besitze 15 eigene Beobachtungen hiervon. Bei voller Propulsionswirkung wurde (vergl. I. Abth. pg. 71 u. ff.) der erste Oberkiefer nicht selten ohne alle Splitterung, mit einem ziemlich regelmässigen Schusskanal durchbrochen, dagegen war dies beim Durchschlagen des zweiten Oberkiefers seltener, und es kam hier meist zu einer mehr oder minder ergiebigen Zertrümmerung. Von dem günstigen Verlauf dieser Schussfracturen kann man sich durch die Thatsache einen Begriff machen, dass von den erwähnten 15 Fällen 10 in der 7. Woche, 3 in der 8. und 9 in der 10. Woche vollständig geheilt waren.

Auf die Verletzungen des n. infraorbitalis muss hier nochmals hingewiesen werden. Dadurch bedingte perineuritische Schmerzen oder Anästhesien waren bei Schussfracturen ziemlich häufig. Gefährliche Nebenverletzungen kommen bisweilen zu Stande, wenn Geschosse zwischen dem processus zygomaticus des Oberkiefers und dem process. coronoideus des Unterkiefers eindringen. Ich kenne mehrere Fälle, wo sich in dem cavum temporo — zygomatico — maxillare und spheno-maxillare Projectile Monate lang der Nachforschung entzogen, und dann bei bestimmten Bewegungen des Unterkiefers plötzlich zugänglich wurden, oder durch Senkung und Abscedirung nach der Mundhöhle durchbrachen. Mit der Extraction von Projectilen und Knochensplittern dieser Gegend sei man stets sehr behutsam. Wie durch die eindringenden Geschosse selbst, so können auch bei deren Entfernung Verletzungen der art. maxillaris interna, der artt. pterygoideae und supramaxillares, ja der Carotis interna selbst veranlasst werden. Unvergesslich wird mir die Extraction eines in dieser Gegend eingekeilten Geschosses bleiben, deren Zeuge ich in dem Osp. St. Francesco am Morgen des 18. Juli war. Es hatte eine Zerreissung der art. maxillaris intern. Statt gefunden, wie die Autopsie ergab. Wiederholte heftige Blutungen konnten nicht gestillt werden, eine Unterbindung des verletzten Astes gelang nicht, von einer Ligatur der Carotis, welche in solchen Fällen schon wiederholt vorgenommen wurde, scheute sich der Chirurg. Patient erlag.

Unter den in dieser Gegend besonders häufig verletzten Nervenstämmen, erwähne ich den ramus alveolaris superior und den ramus lingualis mit der chorda tympani. Auf die Zerrung oder perineuritischo

Reizung des letzterwähnten Astes mussten wahrscheinlich jene Fälle von Gehörstörungen bezogen werden, welche bisweilen auf Schussverletzungen dieser Gegend folgten. Durch Fracturen des ram. sphenopalatin oss. sphenoid. wurde das ganglion sphenopalatin. mit seinen Wurzeln und Zweigen fast immer betroffen. Noch muss ich die häufigen Cóntracturen der mm. pterygoidei bei den in Rede stehenden Schussfracturen besonders hervorheben. Zerreissungen der Gaumenbögen etc. wurden bereits besprochen. — Auch auf dem angegebenen Wege sah man Projectile oft genug in die Schädelhöhle vordringen, und dann meist schnellen Tod veranlassen.

Mit Recht werden allgemein die *Schussfracturen des Unterkiefers* für weit gefährlicher als diejenigen des Oberkiefers gehalten. Ich muss übrigens bemerken, dass die einfachen Continuitätstrennungen, mit und ohne Verletzung der Weichtheile, beim Unterkiefer ungleich häufiger vorkamen, als die meisten Autoren angeben. Ich besitze 11 hierher gehörende Fälle, welche sämmtlich einen überrraschend schnellen und günstigen Verlauf zeigten. Die furchtbarsten Fracturverhältnisse kamen durch grobe Geschützkugeln und deren Fragmente zu Stande. Durch sie wurde bisweilen der grösste Theil des Unterkiefers zertrümmert. Ich habe mehrere derartige Fälle gesehen, wo anfänglich eine Luxation einer der beiden processus condyloidei nach vorn vorhanden war. Nicht selten wird auf die angegebene Weise gerade das Mittelstück der Mandibula zertrümmert, oft werden grössere Fragmente gänzlich aus ihrer Verbindung gerissen. Durch Gewehrprojectile kann ebenfalls eine Zersplitterung des grössten Theiles des Unterkiefers zu Stande kommen, wenn dieselben von der Seite her nach einander beide Kieferäste trafen. Die häufigsten Gewehrschussfracturen der mandibula beziehen sich auf die Seitentheile, und nicht auf das Mittelstück. Auch diese Fracturen des Unterkiefers kann man wie die auf anderm Wege entstandenen, in solche vor, und solche hinter der Insertion des Masseter, eintheilen. Bei den erstern ist weit seltener eine Dislocation vorhanden, wenn sie nicht primär erzeugt wurde, bei den letztern dagegen folgte das obere Fragment um so vollständiger der Wirkung der mm. pterygoidei und temporalis, je kürzer dasselbe war.

Es ist übrigens im Allgemeinen zu bemerken, dass auffallende Dislocationen der Fragmente bei den Schussfracturen weit seltener sind, als bei den gewöhnlichen Brüchen. Dies trat namentlich an dem sog. collum mandibulae hervor. Das untere Ende des obern Bruchfragmentes ragte meistens nur unbedeutend gegen die Seitenwand der Rachenhöhle. Es ist dies wahrscheinlich auf Rechnung der verminderten Action der gleichzeitig meistens zerquetschten und zerrissenen Musculatur zu setzen. Oefters bildete sich erst bei folgender Myitis eine Dislocation aus.

Die vorzüglichste Gefahr der Schussfracturen der mandibula ist durch die Härte des Knochens bedingt, welche einestheils zu Fortleitung der Erschütterung, anderntheils zu ausgedehnter Splitterung Veranlassung gibt. Ausser der nicht seltenen Gehirnerschütterung sind die wichtigsten Complicationen bedeutendere Gefäss- und Nervenzerreissungen. Unter den erstern stehen die der artt. maxillares ext.

und int., der submaxillaris und submentalis, und endlich der Carotis interna im Vordergrund. Die letztern kommen besonders häufig bei dem n. alveolaris infer. und bei Aesten des n. facialis vor. Es können übrigens durch Fortreissen und Einsprengen von Knochensplittern noch andere wichtige Theile; namentlich Zungengefässe und Nerven verletzt werden. Man hat auch auf diese Weise den Kehlkopf, die Vena jugularis und Carotis communis bedroht gesehen.

Immer traten bei Schussfracturen der Mandibula bedeutende Anschwellungen der Weichtheile ein. Unmöglichkeit des Kauens und beständiger Abfluss des Speichels sind sehr unangenehme Folgen, die nie ausbleiben. Ausgiebige Splitterung des Unterkiefers bedingt bisweilen lang dauernde, schlechte Eiterungen und Jauchebildungen, welche die Heilungen der Zerreissung der Weichtheile sehr verzögern, und die Entstehung von Fistelverhältnissen begünstigen.

Was die *Therapie* dieser Fracturen betrifft, so ist Folgendes fest zu halten. Die complicirten Marterapparate, welche sich in der Desmologie meistens sehr schön auszunehmen scheinen, sind hier beinahe immer eher nachtheilig als nützlich, und fangen an, in der Lazarethpraxis allmählig gänzlich zu verschwinden. Ich habe Mandibularfracturen, bei denen blosse Unterstützung durch eine Schleuder oder ein Dreieck angewendet, und das Hauptaugenmerk auf die Wunden der Weichtheile gerichtet wurde, bisweilen nach 50—60 Tagen der Heilung entgegen gehen sehen.

Die Projectile nahmen meist von selbst ihren Austritt, oder konnten leicht aufgefunden werden. Mit der primären Extraction der Splitter gehe man nicht zu weit. Insulten des Periostes rächen sich leicht, und es ist im Allgemeinen besser, eine völlige Lösung der Fragmente von der Eiterung zu erwarten. Ich besitze das Präparat einer in Folge von Schusszertrümmerung eingetretenen Necrose des grössten Theiles der linken Mandibula, welche im 4. Monate nach der Verletzung durch Extraction aus einer bis zum Kinn reichenden, mit dem untern Rand des horizontalen Astes parallel laufenden Incisionsöffnung extrahirt wurde. Es war in diesem Falle eine äusserst unförmige Reproduction eingetreten, welche sich durch intensive Jodbestreichungen und Compression noch theilweise modelliren liess. Einer der bemerkenswerthen Fälle kam im *Osped. St. Chiara in Brescia* vor. Eine zur Seite der Nase eingedrungene Kugel zertrümmerte den Oberkiefer und dann den Unterkiefer in der grössten Ausdehnung. Ein Stück Knochen war in die Zunge eingesprengt. Ein grosser Mandibularsequester löste sich spontan, und es trat vollständige Heilung ein.

Um die übeln Nachtheile, welche das Verschlucken jauchiger Sekrete für das Allgemeinbefinden der Verwundeten hat, zu verhüten, beobachtet man die äusserste Reinlichkeit. Man lässt am besten Spülwasser aus Kali chloric. oder Calcaria chlorata zu diesem Zwecke gebrauchen. Die Weichtheile kann man vor der corrodirenden und inficirenden Wirkung der abfliessenden Secrete durch einen Anstrich mit Collodium elasticum schützen.

Nur kleinere Substanzverluste des Knochens wurden durch hinreichend feste Callusmasse und ächte Ossification ersetzt, bei grössern kam es meistens zu einer fibrösen, bindegewebigen Vereinigung, ein

Beweis, dass sich die Tugenden des Periostes bei Schussfracturen weniger bewähren. Immerhin ist dasselbe möglichst zu schonen.

Ueber die *Bedeutung der Resectionen* bei den Schussfracturen der Mandibula sind die Autoritäten sehr uneins. Bekanntlich haben *Dupuytren* und in neuerer Zeit *Baudens* und *Beck*[1]) denselben warm das Wort geredet. Letzterer spricht von glücklichem Erfolge dreier von ihm gemachter partieller Abtragungen. Auch *Hussa*[2]) meint, dass man bei diesen complicirten Fracturen der Mandibula sofort zur Resection schreiten müsse. Dagegen sind *Stromeyer*[3]) und *Lohmeyer*[4]) der Ansicht, dass Resectionen unter den obwaltenden Umständen fast immer entbehrlich seien. S. erkennt als einzige Indication zu dieser Operation die Schussfractur des Unterkieferwinkels mit Verletzung der Art. alveolaris, maxillaris oder temporalis an, und parallelisirt diesen Fall mit den Schussfracturen der Extremitäten, bei denen grössere Gefässverletzungen vorliegen. Hier will S. die Resection behufs der Unterbindung machen, ein Verfahren, das er durch zwei Fälle belegt.

Die beiden einzigen Mandibularresectionen, welche mir aus diesem Feldzuge unter den obwaltenden Umständen bekannt geworden sind, wurden von Professor Paravicini in dem Ospedale St. Maria di Loreto in Mailand ausgeführt. Beide Fälle betrafen Verwundungen aus der Schlacht von Magenta. Die erste Beobachtung bezieht sich auf den 40jährigen Sergeanten des 1. Bataillons d. 81. französischen Linienregimentes Hassel Benoit. Die Zersplitterung des ganzen horizontalen Astes der rechten Seite war bedeutend, und die langwierigste Eiterung und Knochenelimination stand in Aussicht. *P.* bediente sich der Dupuytren'schen Methode, indem er einen verticalen Einschnitt von der Mitte der Unterlippe zu der untern Grenze des Kinnes führte und diese durch eine mit dem horizontalen Unterkiefer fast parallel laufende Incision verband. Der Lappen wurde zurückgeschlagen, das zertrümmerte Stück mit 3 Backzähnen und dem Eckzahn vollständig entfernt und hierauf nach Resection der beiden Enden eine vollständige Naht angelegt, welche bei lokaler Kälteeinwirkung eine erste Vereinigung der Wunde zur Folge hatte. Mit Ausnahme einer drei bis viermal sich wiederholenden Hämorrhagie in die Mundhöhle, welche leicht gestillt wurde, trat kein weiterer Unfall ein. Am 40. Tage wurde Hassel in das Osp. St. Ambrogio evacuirt. Es bestanden noch an der Stelle der primären Schussöffnungen kleine Fisteln, welche sich bald schlossen. Als Patient Ende Juli heimkehrte, war Heilung eingetreten, die Reproduction der resecirten Mandibula aber sehr unvollständig. Nichtsdestoweniger waren Kaubewegungen möglich.

In Folge einer eigenthümlichen Compensation der Stellung des Mandibularrestes und des Oberkiefers wird bisweilen noch in Fällen, wo eine Knochenreproduction gänzlich ausblieb, eine ziemlich sichere Gebrauchsfähigkeit hergestellt. Ich kann nicht umhin, hier ein in meiner Sammlung befindliches Präparat, welches dies sonst nicht erwähnte Verhältniss darbietet, mit einigen Worten näher zu beschreiben. Im Jahre 1849 resecirte mein Vater in seiner Klinik dem 38jährigen Johann Minder den ganzen rechten horizontalen Unterkieferast wegen eines Osteosarkoms, welches keine Erhaltung des Pe-

1) a. a. O. pg. 146.
2) Hussa Compend. d. Lehre von den Knochenbrüchen. Wien 1858 pg. 39.
3) a. a. O. pg. 571 u. ff.
4) a. a. O. pg. 107.

riostes ermöglichte. Es trat keine Knochenreproduction ein. Als derselbe entlassen wurde, war die linke Mandibula etwas nach Innen verschoben und durch einen deutlich durchzufühlenden, ziemlich dehnbaren Bindegewebsstrang mit dem aufsteigenden Mandibularrest der rechten Seite verbunden. Bewegungen nur in unvollkommener Weise ausführbar und unzuverlässig. Im Juni 1855 wurde Minder wegen eines Typhus auf die medicinische Abtheilung aufgenommen und starb hier. Die Kiefer boten folgende Veränderungen, welche sich in diesen 6 Jahren ausgebildet hatten. Die linke Kiefergelenkkapsel bedeutend erweitert, das Lig. accessor. laterale sehr verlängert, die Fossa mandibularis ausgedehnt, das Tuberc. articulare abgeflacht. Der m. pterygoideus intern. sinister verkürzt. Der ganze linke Unterkiefer bedeutend zurückgetreten, und dem rechten aufsteigenden Kieferast genähert, mit ihm durch einen festen Strang von Bindegewebe vereinigt. Der linke Oberkiefer hat sich dieser Abweichung der entsprechenden Mandibula adaptirt. Der ganze Margo dentalis mit seinen alveoli und process. alveolar. hat sich in derselben Weise nach Innen gebogen, so dass er beim Zusammenstoss mit dem rechten Oberkiefer einen förmlichen Winkel bildet, der linke äussere Schneidezahn unter den inneren rechten abgebogen ist, der linke innere aber durch Verkürzung und Verengerung der entsprechenden Alveole herausgeworfen wurde. Die Zähne des Unterkiefers stehen hinter denen des Oberkiefers. Es haben sich neue Kauflächen gebildet, welche Beweis von der intensiven gegenseitigen Einwirkung geben. Und zwar befinden sich dieselben am Oberkiefer auf der hintern innern Seite der Zahnkronen, beim Unterkiefer an der vordern äussern Fläche derselben. Der linke Gaumenfortsatz des Oberkiefers und der pars horizontalis des Gaumenbeines sind etwas kürzer geworden, ausserdem die suttura sagittalis palatina nach links abgebogen. Durch die Verschiebung der crista nasalis weicht die Pflugschaar in der entgegengesetzten Richtung ab. —

Die zweite Resection wurde an einem 32jährigen österreichischen Infanteristen Leopold Pigethaner ausgeführt. Sie betraf ebenfalls den horizontalen Ast und P. wählte auch die Methode von Dupuytren. Die Heilung ging so rasch vor sich, dass er schon am 20. Tage in das Castell abgeliefert werden konnte. Die Deformität war sehr gering und die Reproduction vollständiger als im ersten Falle, weil hier mehr Periost erhalten werden konnte. Ich habe mich überzeugt, dass *in der Mehrzahl der Fälle die Resectionen bei Schussfracturen der Mandibula entbehrlich sind*, dass es aber auch gewisse von dem Tacte des Chirurgen zu bestimmende Verhältnisse gibt, unter denen die Dauer des Verlaufes durch eine Resection bedeutend abgekürzt werden kann. Zu beeilen hat man sich mit der Vornahme dieser Operation nie, da sich die genauen Gränzen des Eingriffes immer erst in später Zeit bestimmen lassen. Die Extractionen einzelner gelöster, besonders reizender Splitter wird häufig die Resection ersetzen, wodurch die Entstellung meistens geringer wird. Wenn in Folge zurückgebliebener und gelöster Splitter, oder wegen ausgedehnter Zerreissung und Loslösung der Weichtheile Abscesse und fortlaufende Bindegewebsentzündungen entstehen, so spalte man rechtzeitig. Von den 3 einzigen Fällen von Schussfracturen der Mandibula, welche lethal verliefen, waren zwei durch fortlaufende phlegmonöse Entzündung und Eitersenkung zwischen die Halsfascien, einer durch Vereiterung und Verjauchung des submukösen Zellgewebes der Mundhöhle complicirt, und alle drei durch pyämische Erscheinungen zu Ende geführt. Von den Verletzungen der Glandula Parotis war bereits früher die Rede.

Als einen keineswegs seltenen Ausgang von Schussfracturen des oberen Theiles der Kieferfortsätze und der Gelenkgegend selbst habe ich noch die theilweise oder totale *Ankylose der Mandibula* zu erwähnen. Ich habe dieselbe 5mal beobachtet, ohne dass ein

anderes Verfahren als die graduelle Dilatation mit einfacher Einlage von Fremdkörpern, oder mit der Schraube angewendet wurde. Bei einem Falle in dem Ospedale St. Maria di Loreto schien die Unbeweglichkeit des Gelenkes mehr durch Narbencontraction der m. m. pterygoidei, als durch eine Knochenveränderung bedingt. Die Percision dieser Muskeln musste unterbleiben, weil sich Patient aufs Entschiedenste dagegen weigerte. Neuerdings hat man in der Osteotomie und der künstlichen Erzeugung eines falschen Gelenkes ein Verfahren der Heilung kennen gelernt, welches weitere Ausbreitung verdient. In Betreff der hier einzuschlagenden Fragen und der Wahl der Methode verweise ich auf den Aufsatz von *Verneuil* im Arch. gén. 1860 Febr. u. März. „De la création d'une fausse articulation par section ou resection partielle de l'os maxill. inf. comme moyen de remédier à l'ankylose vraie ou fausse de la machoire inférieure", sowie auf die Arbeit von *Esmarch:* Beiträge zur praktischen Chirurgie und Augenheilkunde, II. Heft. 1860. Behandlung der narbigen Kieferklemme durch Bildung eines künstlichen Gelenkes. —

Unter den *Schussfracturen der Ohrgegend* unterziehe ich hier nur die Brüche des process. zygomat. u. proc. mastoideus einer Besprechung, da von den Schussfracturen des Felsenbeines bei den Schädelknochen die Rede sein wird. In Folge des gewölbten Baues und der grossen Dichtigkeit der *Jochbeine* sind ihre Fracturen stets mit bedeutender Erschütterung verbunden. Die Weichtheile waren in allen von mir beobachteten Fällen bedeutend verletzt, die Augenlider nicht selten auffallend mit Blut unterlaufen. Einfache Fracturen kamen selten vor, meist waren ganze Stücke herausgeschlagen. Zweimal sah ich Fragmente in die Highmorshöhle eingekeilt. Ohr und Augen litten häufig durch die Erschütterungen. In einem Falle trat Blindheit und Taubheit der entsprechenden Seite ein. Nicht selten wurde auch der *n. infraorbitalis* mehr oder weniger bedeutend gezerrt.

Die Projectile, welche diese Verletzungen bewirkten, drangen selten tiefer ein, sondern fielen entweder unmittelbar aus der Wunde, oder verbargen sich in der fossa temporalis oder temporo-maxillaris, wo sie bisweilen erst nach Monaten entdeckt wurden.

Auch wenn keine ganz vollständige Reposition der Fragmente möglich war, trat meistens im Verlaufe von 5—6 Wochen eine Heilung ein, welche keine bedeutende Entstellung darbot. Auf die häufigen Gefäss- und Nervenverletzungen bei diesen Fracturen wurde bereits hingewiesen. Die Unterbindung eines grösseren Gefässstammes wurde in Italien bei solchen Verletzungen nie nothwendig. Eine *Resection* des oszygomaticum wurde wegen Schusszertrümmerungn *nie* nothwendig.

Eine *Fractur des Processus mastoideus* habe ich mehrmals gesehen. Sie ist durch die Nebenverletzungen des n. facialis und der art. occipital. post., sowie durch die folgende Ostitis und Eiterung der Cellulae mast. gefährlich. Zweimal waren Geschosse in ihre poröse Substanz eingekeilt, konnten aber leicht extrahirt werden. Beide Mal war der Verlust des Gehöres daran geknüpft. Tiefer eindringende Geschosse bringen meistens ausgedehntere Splitterungen und Fracturen

der basis cranii mit ihren bekannten Gefahren hervor. Die *Behandlung* fällt mit derjenigen der übrigen Schädelbrüche zusammen. —

B. Die Schussverletzungen der Schädelknochen.

Wir haben bereits in der I. Abtheilung unserer Arbeit pg. 67—73 dargethan, dass die häufigsten Schussverletzungen der Knochen Fracturen sind. Indessen kommen auch *Quetschungen ohne Fracturen* keineswegs selten vor, und verdienen daher eine besondere Betrachtung. Von den, meistens mit geringeren Graden von Knochenquetschung verbundenen Entblössungen des Schädels haben wir bereits bei den Schusswunden der Kopfschwarte gehandelt. Wenn wir (vergl. I. Abth. pg. 10 u. 14) die diesmaligen Bedingungen des Kampfes in Betracht ziehen, so wird es uns nicht auffallen, dass die *Zahl der Contusionen der Schädelknochen im Ganzen gering* war. Aus demselben Grunde wurden bei den Pariser Revolutionen von 1830 und 1848 sehr wenig Contusionen der Schädelknochen beobachtet, während diese dagegen bei der Belagerung von Paris i. J. 1814 ausserordentlich häufig waren. Matte Kugeln und Streifschüsse sind die häufigsten Ursachen dieser Verletzungen. Am leichtesten kommen sie an denjenigen Knochen zu Stande, welche eine dickere Lage von Diploë besitzen. Der *anatomische Charakter der Knochenquetschung* wurde in der I. Abth. pg. 65 besprochen.

Als den höchsten Grad der Verdichtung und Zusammenpressung der Knochensubstanz haben wir die *Impression ohne Fractur* (enfoncement sans fracture) zu erwähnen, ein Verhältniss, das von allen chirurgischen Autoren als unmöglich hingestellt wird, dessen Vorkommen aber durch die Beschreibung eines in meiner Sammlung befindlichen anatomischen Präparates bewiesen ist (vergl. I. Abth. pg. 67).

Streifende Massivkugeln zogen bisweilen verschieden tiefe Furchen in die Schädelknochen, welche nicht auf Rechnung von Substanzverlusten, sondern nur auf die Eindrückung der äussern Knochentafel zu setzen waren. Solche Verletzungen hatten oft grosse Aehnlichkeit mit Hiebwunden blanker Waffen.

Die *Infractionen* der äussern Tafel, bei welchen dieselbe an der getroffenen Stelle zertrümmert, und die einzelnen Stücke in die Diploë hineingepresst werden, bilden den Uebergang von den einfachen Quetschungen zu den eigentlichen Fracturen.

Was die *Folgeerscheinungen* solcher Quetschungen durch Geschosse betrifft, so muss der Satz aufgestellt werden, dass jede, dem Anschein nach auch noch so leichte Schädelcontusion als eine *schwere Verletzung* zu betrachten ist, so lange der Zeitraum, in welchem sich die consecutiven Zufälle gewöhnlich zu zeigen pflegen, noch nicht abgelaufen ist. Es fehlte auch diesmal nicht an schlagenden Belegen dafür, dass es sich niemals mit Sicherheit, selbst gegenüber scheinbar leichten Schusswunden dieser Art, bestimmen lässt, ob nicht heftige Ostitis folgen oder ob es zu innern Ablösungen der Dura mater und zu Gehirnergüssen kommen wird. Ich kann nicht genug hervorheben, welch langer Zeitraum bisweilen zwischen solchen Contusionsschüssen und den ersten

gefahrdrohenden Erscheinungen verging, um vor Sorglosigkeit zu warnen.

In *Vercelli* lag ein bei *Magenta* verwundeter piemontesischer Artillerist. Er war in dem Augenblicke, als er seinen Oberkörper vorbog und den Kopf senkte, von einer österreichischen Kugel getroffen worden, welche in der Gegend des rechten tuber parietale die Weichtheile lappenförmig zerriss. Ein Theil der zerquetschten Gewebe stiess sich brandig los. Auch die betreffende Partie des Pericraniums ging verloren. Es lag eine quadratzollgrosse Entblössung des Knochens vor, an welcher der nachfühlende Finger eine leichte Rauhigkeit der Tabula externa erkennen konnte. Die primären Commotionserscheinungen waren gering, doch geht aus dem Umstande, dass die Kugel unmittelbar aus der Wunde fiel, hervor, dass sie ziemlich senkrecht traf. Patient befand sich wohl. Die Wunde granulirte frisch. Es stiess sich ein dünnes nekrotisches Knochenplättchen am Ende der 5. Woche los. Nur ein Erysipelas faciei verzögerte seinen Aufenthalt in dem Lazareth. Am 65. Tage nach der Verletzung stürzte Patient, nachdem er sich mit den Uebrigen zu Tisch gesetzt, und mit Appetit gegessen und getrunken hatte, plötzlich ohnmächtig zusammen. Er wurde auf das Bett getragen und blieb in einem soporösen Zustand, mit beträchtlicher Athemnoth und langsamer, voller Pulsation der Arterien ohne Spur einer Wiederkehr des Bewusstseins 12 Stunden liegen. Eine Lähmung der Extremitäten konnte nicht constatirt werden. Dagegen wurde unwillkürlich Urin gelassen. Dieses Bild blieb bis zum Tode, welcher eintrat, nachdem eine Erection mit Saamenerguss Statt gefunden hatte. Die Ueberhäufung mit Arbeit liess eine genaue Autopsie, welche hier so sehr zu wünschen gewesen wäre, nicht zu. Indessen wurde (was ich der gütigen Mittheilung des Cav. Bima verdanke) eine Gegenfissur der Schädelbasis entdeckt, welche sich durch die Keilbeinflügel und die pars basilaris des Hinterhauptbeins hindurch zog. Ein ausgedehnter Abscess in der Gegend der fossa Silvii dextra und eine Ansammlung von Eiter und alten geronnenen Blutmassen erstreckten sich bis zum foramen magnum und zur medulla oblongata.

Aehnliche Beobachtungen besitze ich in nicht geringer Anzahl, wenn auch die Erscheinungen[1]) nicht immer in so frappanter Weise auftraten. Oft genug sah ich auch sogar intensive Schädelquetschungen der verschiedensten Projectile *ohne alle bedeutenderen Folgen* vorübergehen. In der Regel entstand indess eine auf die getroffene Stelle mehr oder weniger beschränkte oder ihre Grenzen weiter überschreitende *Ostitis*. Sie kann auf die Corticalsubstanz reducirt bleiben, dehnt sich aber leicht auf die Diploë aus, und betrifft in allen bedeutendern Fällen die ganze Dicke der Schädelknochen. Die bei den Contusionsschüssen nicht selten in die spongiöse Substanz vorkommenden Blutergüsse können spurlos resorbirt werden, aber unter ungünstigen Bedingungen auch jauchig und puriform zerfliessen, und von hier aus die Existenz des Knochens bedrohen.

Die Folgen der *Ostitis* waren sehr verschieden. Sie kann zu einem *Knochenabscess* führen, ein seltener, aber wiederholt constatirter Fall[2]). Sie kann *Caries*, namentlich innerhalb der diploëtischen Sub-

1) Sabatier (Médecine opératoire Tom. II. pg. 27) erzählt einen bemerkenswerthen Fall von einem Manne, welcher durch einen zinnernen Topf eine Schädelcontusion erhalten hatte. Während 10 Monaten schien er die beste Gesundheit zu geniessen. Da wurde er plötzlich von Schwindel getroffen und starb in wenigen Stunden. „A l'ouverture du corps l'os se trouva corrompu et la dure mère putréfiée." Charles Belle (Nervous system 3. edit. p. 402) berichtet von einer schneilgeheilten Kopfcontusion. Der entlassene Kranke hat dem Director des Hospitals Middlesex gedankt und wendet sich eben um, auch den Kranken des Zimmers Lebewohl zu sagen; da stürzt er todt nieder. Der Rand des foramen magnum occipit. war gebrochen, bei der Wendung hatten sich die beiden Fragmente verschoben und die Medulla oblong. gedrückt. Ein ähnl. Fall ist loco cit. p. 408 erzählt.

2) Vergl. den interessanten Fall von Bilguer (Chirurg. Wahrn. Th. I. 1763. p. 85), einen Husaren betreffend, welcher einen nicht durch die äussere Tafel durchdringenden Säbelhieb auf das linke Seitenwandbein erhielt. 14 Tage keine Zufälle. Dann Schwere in der Stirne, Sopor, kleiner Puls. Trepanation an der abhängigsten Stelle des Hiebeinschnittes. Aufdeckung einer Eiterung der Diploë. Unter der lamina vitrea keine Ablösung und Veränderung der Hirnhaut. Glücklicher Ausgang.

stanz erzeugen. Ein häufiger Ausgang ist die *nekrotische Losstossung*, welche sowohl bloss eine Schichte als den ganzen Knochen zu treffen vermag. Für jene oberflächliche, feine necrotische Desquamation hat man den Namen der Exfoliatio insensibilis eingeführt [1]).

Die Knochenentzündung kann sich aber auch *ohne Nekrose zurückbilden* und sich durch Sklerosirung und Osteophytenbildungen, oder eine Hypertrophia externa und interna beendigen.

Von besonderem Interesse sind die Einflüsse dieser Vorgänge auf das Gehirn und seine Häute. Durch die Fortpflanzung der Erschütterungswellen wird nicht selten die der betroffenen Stelle entsprechende Partie der Dura mater direct oder vermittelst eines zwischen ihr und dem Knochen erfolgten Blutergusses gelockert und *abgelöst*. Immer ist dies bei einer die ganze Dicke des Cranium einnehmenden Entzündung und Nekrose der Fall, wobei es meist zu *Eiteransammlungen* unter dem Knochen kommt. Umgekehrt findet bei der geschilderten Heilung der Ostitis eine innige *Verlöthung* zwischen der Dura mater und der verletzten Knochenpartie Statt.

Es kann auf solche Projectileinwirkungen eine Meningo-encephalitis folgen, welche bisweilen auf Rechnung einer fortgepflanzten Entzündung zu setzen ist, nicht selten aber auch in primären Verletzungen ihren Grund hat.

Die Symptome der Schussquetschungen des Cranium können entsprechend der eben gegebenen Charakterisirung unendlich mannigfaltig sein. Wenn gleich anfänglich Erscheinungen vorhanden sind, welche auf eine Betheiligung des Gehirnes schliessen lassen, so sind sie durch die Schussverletzung selbst bedingt, und werden in den spätern Abschnitten über Gehirnerschütterung und Quetschung ihre Erledigung finden. In der ersten Zeit haben wir es meistens nur mit der durch die Schusswunde der Weichtheile bedingten Symptomengruppe zu thun. Ich sah in einer grossen Zahl von Beobachtungen die Craniitis circumscripta vollkommen latent verlaufen. Waren auffallendere Kopferscheinungen vorhanden, so schienen sie meist auf Rechnung einer Theilnahme des Gehirns und seiner Häute gesetzt werden zu müssen. Eine partielle Nekrose, namentlich der äussern Tafel, gab sich bisweilen nur durch die Verzögerung der Heilung und die dünne Absonderung der Wunde der Weichtheile zu erkennen, wenn nicht das Auge oder der nachfühlende Finger eine bestimmtere Diagnose stellen konnten.

Bei der Behandlung lasse man vor Allem, selbst in den günstigsten Fällen, körperliche und geistige Ruhe, und strenges Regimen beobachten. *Die energische Anwendung der Kälte*, mit der man nicht früh genug beginnen kann [2]), ist die mächtigste Waffe, welche wir gegen die Gefahren solcher Verletzungen zu führen vermögen. Je

1) Die Fälle weiter fortgepflanzter Osteophlebitis, die Entzündundungen der Hirnsinus etc. sind weit seltener Folge einfacher Quetschungen als wirklicher Fracturen. Wir werden diese Zustände mit ihren gefahrdrohenden Ausgängen später, namentlich bei den Brüchen der basis cranii betrachten.

2) Wenn wir auch nicht Eis gleich zur Hand haben, so sollen wenigstens häufig gewechselte kalte Compressen, die man mit den Dreiecktüchern oder Netzen befestigt, schon während des Transportes in Anwendung gezogen werden.

nach Umständen kann hiermit auch der übrige antiphlogistische Apparat verbunden werden. Venäsectionen dogmatisch prophylaktisch vorzunehmen ist auch hier nicht gerechtfertigt. Anhaltende fortgesetzte Application von Blutegeln hat manche gefahrdrohende Craniitis diffusa in ihrer Entwicklung aufgehalten. Ableitung auf den Darmkanal wird zur Unterstützung des obigen Verfahrens meist ausreichen. Während noch *Boyer* entschieden anrieth, in Fällen von Schädelcontusion ohne Verletzung der Decken, diese ohne weiteres behufs einer *Untersuchung* zu spalten, wurde dieses Verfahren in Italien nur noch von Wenigen geübt, und verdient auch nach diesen Erfahrungen ganz verworfen zu werden. Energisch soll aber in den Fällen incidirt werden, wo die ersten Erscheinungen einer Eiterung im Knochen, einer Weiterverbreitung der Entzündung und Ansammlung in der Schädelhöhle auftreten. Allgemeines Uebelbefinden, Fieberregung, Kopfschmerzen, Schlaflosigkeit, Appetitmangel und Uebelkeit sind bisweilen die ersten Erscheinungen, welche einer Endocraniitis und Pachymeningitis vorangehen. Hier kann man die energische Antiphlogose nicht entschieden genug eintreten lassen. Man habe stets die keineswegs seltenen Fälle eines äusserst schleichenden, ja latenten Verlaufes dieser Prozesse vor Augen. Von der Behandlung der genannten Zustände wird später die Rede sein [1]).

Wie aus dem im Eingang erwähnten Mortalitätsverhältniss zu vermuthen ist, gelang es in der weit aus grössten Mehrzahl der Fälle, durch die angegebene Behandlung schwereren Folgen vorzubeugen. Ungünstiger verhalten sich die Contusionen grober Geschosssplitter. Der Tod erfolgte in 12 genauer von mir beobachteten Fällen 2 Mal durch die Folgen einer Gegenfractur, 6 Mal durch primäre bedingte oder fortgeleitete Meningoencephalitis, 2 Mal unter Symptomen von Gehirndruck, Eiteransammlung unter den nekrosirenden Knochen, 2 Mal endlich unter den Erscheinungen acut entstandener Meningo encephalitis *in dem Stadium einer gänzlich vollendeten Heilung.* Diese beiden Beobachtungen knüpfen sich an Verwundete, welche ihrer Entlassung entgegensahen und sich grober Diätfehler, namentlich des übermässigen Genusses von Wein schuldig machten. Hieraus mag sich die Nothwendigkeit einer strengen Ueberwachung solcher Verwundeter auch noch in sehr später Zeit hinlänglich ergeben.

Erwähnung verdienen hier noch zwei analoge Beobachtungen, welche ich der Güte des Professor Pocta in Pavia verdanke. Die eine betraf eine Hiebwunde der Stirne, die andere eine der Scheitelbeingegend. In beiden Fällen bedeutende Knochenquetschungen. Nach primär ziemlich heftigen Commotionserscheinungen vollkommen ungestörter Heilungsverlauf. In dem einem Fall oberflächliche Nekrose. In späterer Zeit, auf vorausgegangene Diätfehler plötzlich Fröste, Fieber, intensive Kopferscheinungen. Tod durch Moningoencephalitis, welche in der Leiche constatirt wurde. In dem Fall von Nekrose des Scheitelbeins war die lamina interna völlig unverändert.

---

1) Vergl. hierüber die gangbaren Lehrbücher der Chirurgie von C. Emmert Bd. I. 2. Aufl. 1860 p. 90 u. ff. und Bruns Bd. 1. 1854 p. 263 u. ff., ferner Stromeyer a. a. O. p. 424. Einige höchst interessante Beobachtungen in Betreff der Trepanation in Folge von Schädelcontusionen gibt schon Pott (Sämmlt. Chir. Werke. Berlin 1787. Bd. I. p. 68).

Die Mortalitätsstatistiken zeigen, wie gefährlich namentlich die Pyaemie für die Kopfverletzten ist. *Die Nothwendigkeit frischer Luft* wurde von allen erfahrenen Chirurgen hervorgehoben, und ich kann hier nicht dringend genug auf dieses bei allen Kopfverletzungen sich wiederholende therapeutische Erforderniss dringen.

Ich habe in der I. Abth. p. 73 meiner Studien die verschiedenen Schädelfracturen im Allgemeinen charakterisirt und möchte hier namentlich auch auf die von Stromeyer mitgetheilten pathologisch anatomischen Illustrationen Fig. 1 — 18 verweisen, welche wenigstens für einige der dort angedeuteten Verhältnisse als Beleg dienen können. Von den Fracturen der äussern Tafel war bereits die Rede. Sehr wichtig sind die *Splitterungen der innern Tafel ohne Verletzung der äussern.* Sie kamen vorzugsweise bei schrägem Auffall des Projectiles vor, können aber immer erst aus den folgenden Gehirnerscheinungen gemuthmasst, selbst dann nicht mit Bestimmtheit erschlossen werden, weil die hervorgerufenen Symptome eben so gut auf ein Extravasat zu beziehen sind. — Ich besitze 4 Sectionsberichte von Fällen, wo die Diagnose im Leben ungewiss blieb, und erst die Oeffnung der Schädelhöhle ein solches Fracturverhältniss offenbarte. Ich sah einmal eine c. 2□" grosse Platte der lamina vitrea völlig abgesplittert. Es bestand eine ausgedehnte Pachymeningitis. In allen diesen Fällen war der Bezirk der Fractur bedeutend grösser, als die Kugelfläche.

Fracturen ohne Verletzung der Weichtheile wurden bisweilen übersehen, wenn die Fragmente nicht bedeutend klafften[1]. Ebenso Fissuren. Es ist wahrscheinlich, dass diese Verletzungen häufiger vorkommen, als man bisher annahm.

Am gewöhnlichsten waren die *Fracturen beider Tafeln*, und zwar fanden sie sich in der Regel, nach den in der I. Abth. entwickelten Eigenthümlichkeiten der Geschosse, *beschränkt.* Die schon von Stromeyer hervorgehobenen Verschiedenheiten in Betreff des Verhaltens beider Tafeln (Fractur der äussern Tafel mit Eindruck und Fissur der innern. Eindruck der äussern und der innern mit Splitterung der letztern etc.) wurden in Italien wiederholt constatirt. Die *Dislocation der Splitter*, welche für die Folgeerscheinungen dieser Verletzung am belangreichsten ist, lässt sich sehr häufig nicht erkennen. Sie hängt namentlich *von dem Auffallswinkel und der Propulsion des Geschosses ab.*

Die einzelnen Modalitäten werde ich bei der Besprechung der Therapie genauer beleuchten. (Vergl. auch I. Abth. p. 72.)

Ein Projectil kann bei jedem Auffallswinkel (häufiger kommt dies allerdings bei sehr kleinem, am seltensten bei einem rechten vor) die beiden Knochentafeln durchschlagen, und dennoch unmittelbar von selbst herausfallen. Aus einer Reihe von Beobachtungen erwähne ich hier einen von Professor Porta in Pavia mir gütigst mitgetheilten Fall.

---

1) Ich habe 3 Fälle von solchen Schussfracturen beobachtet. Bei einem ging die Schädeldecke nachmals gangränös zu Grunde; bei den beiden andern war die Dislocation der Fragmente deutlich genug, um nicht an dieser Thatsache zu zweifeln. Stromeyer leugnete das Vorkommen solcher Fälle nach seiner Erfahrung.

Er betraf einen Böhmen, welcher am 4. Juni 1859 bei Magenta von einer Zuavenkugel getroffen, und Tags darauf in dem Osped. Maggiore in Pavia aufgenommen wurde. Ueber dem margo frontalis war eine gerissen-gequetschte Wunde der Weichtheile, und durch dieselbe eine Lochfractur von der Grösse eines Soldi und von der Regelmässigkeit einer Trepanöffnung zu erkennen. Die Dura mater lag deutlich blos, und schien unverändert. In der Ambulance hatte man vergeblich nach einem Projectil gesucht, und eine Contourirung angenommen. Nach sehr geringen Reactionserscheinungen und einem relativen Wohlbefinden bot Patient 14 Tage später die Erscheinungen einer Meningoencephalitis, welcher er erlag. Bei der Autopsie fanden sich eine Reihe von Knochensplittern auf der Dura mater von Eiter eingehüllt. Die Arachnoidea und Pia mater gänzlich unverletzt, aber beträchtlich injicirt. Ebenso die Gehirnsubstanz selbst. Ein Projectil wurde auch jetzt nicht aufgefunden.

Bisweilen blieb das Geschoss in der Schädelwunde stecken, in verschiedenem Grade deformirt (vergl. z. B. Fig. 1—5 bei *Stromeyer*). Namentlich französische Hohlprojectile wurden in der Weise zerrissen, dass nur ein Fragment eindrang, das andere herausfiel. Bei einem Vollprojectil sah ich dies nie. Von dem bei den Extremitätenknochen wiederholt beobachteten Falle, dass die einzelnen Kugelfragmente von einer einzigen Schussöffnung aus sich im Innern nach verschiedenen Richtungen vertheilten, sah ich beim Schädelgewölbe kein überzeugendes Beispiel. Bisweilen blieb das Projectil oder eines seiner Fragmente auf der Dura mater liegen, ohne dieselbe zu verletzen. Von den Contourirungen im Innern der Schädelhöhle war schon in der I. Abth. pg. 17 im Allgemeinen die Rede. Ich hatte mehrere schlagende Fälle hiervon beobachtet. Es ist wahrscheinlich, dass der überraschend glückliche Ausgang der von mir in der ersten Abtheilung beschriebenen doppelten Perforation der Schläfenbeine (pg. 71) auf Rechnung eines solchen Verhältnisses zu setzen ist. Es bestehen verschiedene Beobachtungen, welche beweisen, dass auch eine durch Contourirung aberrirte, in der Schädelhöhle eingeschlossene Kugel ohne besondere Nachtheile zurückbleiben kann. Der berühmte Trepanationsfall von *Larrey* [1]) zeigt sogar die Möglichkeit der glücklichen Herausnahme einer solchen entfernt gelagerten Kugel auf operativem Wege. Solche Fälle sind aber mehr als Curiosa zu betrachten. Dieser Feldzug bot uns keine ähnliche Beobachtung. In 2 Fällen fand man bei der Section das in dem vordern Segment des Schädelgewölbes eingedrungene Projectil in der Gegend der Gruben des Hinterhauptbeins. Das Leben war beide Male bis in die 5. Woche erhalten worden.

Von der Grösse der durch die gegenwärtig gebräuchlichen Projectile zu Stande kommenden Lochfracturen war ebenfalls in der I. Abth. pg. 72 die Rede. Ich habe mich durch ein erst seither mir zugekommenes Präparat von Neuem von dem unter solchen Verhältnissen *bedeutendern Umfange des Substanzverlustes der innern Knochentafel* überzeugt. Bisweilen ist das betroffene Knochenstück in Totalität in die Schädelhöhle geschlagen, wovon ich mehrere überzeugende Präparate besitze. Häufiger kam es zu Zersplitterung. Von den Eigenthümlichkeiten bei der successiven Durchschlagung zweier Schädelwandungen war im Allgemeinen schon die Rede. Eine Dislocation

1) Larrey Mémoires de chirurgie militaire. Paris 1812 T. II. pg. 139.

der Splitter nach Aussen kann unter solchen Umständen bei der zweiten Perforation vorkommen.

Durch grobe Geschosssplitter, seltener durch schräg auffallende Gewehrprojectile, kann es zu sehr ausgedehnten Infractionen und Depressionen kommen, wovon in den Annalen der Militärchirurgie interessante Beispiele zu finden sind.

Die Zufälle dieser Verletzungen waren ausserordentlich verschieden, aber immer auf die gleichzeitige Beeinträchtigung des Gehirnes zu setzen, sei es auf die anfängliche *Commotion* oder auf die durch Knochensplitter, Kugeln oder Extravasate bedingte *Compression*. Fehlten diese Momente, oder waren sie nur in geringem Grade vorhanden, so schien der Verwundete in seinem Befinden oft sehr wenig gestört. Von den gleichzeitigen directen Verwundungen des Gehirnes werden wir später handeln. Hier sei nur erwähnt, dass, wenn auch verhältnissmässig seltener, bei diesen Fracturen, bisweilen ohne den Nachweis irgend einer lokalen Ursache, dennoch ganz beschränkte Störungen in einzelnen Gebieten des Nervenapparates wahrzunehmen sind. (Vergl. hierüber das früher Mitgetheilte.) Von dem überraschend günstigen Verlauf, den solche Schädelfracturen in den italienischen Lazarethen keineswegs selten darboten, mögen von mehreren genauer beobachteten Fällen nur die folgenden Zeugniss geben.

Ein 28 jähriger Böhme, Infanterist, war bei Magenta an die Stirne getroffen und niedergeworfen worden. Das Projectil fiel auf der Stelle zur Erde nieder, und liess an der linken Stirnhälfte eine gerissen-gequetschte Hautwunde, und dicht unter dem tuber frontale einen Lochbruch zurück. Nur ein Splitter der lamina vitrea war noch in Zusammenhang mit dem übrigen Knochen, die andern Splitter lagen auf der unverletzten Dura mater. Es wurden 3 derselben in der Ambulance, zwei nachträglich am 10. Juni in dem *Osp. St. Francesco in Mailand* extrahirt. Die anfänglichen Commotionserscheinungen gingen rasch vorüber. Unter zweien Malen wurde wegen congestiven Erscheinungen zu Ader gelassen.

Kalte Ueberschläge und innerlich eine Nitrummixtur mit Natr. sulph. Am 10. Tage war die Hautwunde in guter Eiterung, die Dura matet etwas missfarbig. Von jetzt an bestand der Verband in mit Oel getränkter Charpie. Am 29. Tage waren die Knochenränder und die Dura mater regelmässig, frisch granulirend. Deutliche Gehirnpulsation, die anfänglich fehlte. Kein Zufall. Fortgang des Heilungsprocesses. Am 65. Tage konnte er entlassen werden. Die Oeffnung war durch junge Knochenmasse völlig geschlossen. Indessen bestand eine gewisse Depression. Pulsation nicht zu fühlen.

Zwei ganz analoge Fälle wurden mir aus dem *Osped. Seminario* in *Vercelli* mitgetheilt.

In dem *Osp. St. Maria di Loreto* in Mailand wurde nach der Schlacht bei Magenta ein 25 jähriger österreichischer Soldat aufgenommen, welcher eine Schussfractur des linken Scheitelbeines mit beträchtlicher Depression davon getragen hatte. Anfänglich mässige Commotionserscheinungen, bald entschiedenere Symptome eines vorhandenen Druckes. Zwei bis drei Minuten lang andauernde, verschieden oft sich wiederholende epileptiforme Krämpfe. Discussion der Trepanation. Diese unterlassen. Bald darauf entschiedene Besserung. Als der Verwundete den 19. oder 20. Juni nach dem Osped. St. Francesco transportirt wurde, schien er ausser aller Gefahr. Einen Monat später kehrte er völlig geheilt in seine Heimath zurück.

In dem *Osp. St. Brassede* verfolgte ich einen der schlagendsten Fälle dieser Art. Ein Turcos hatte bei Magenta auf der Höhe des rechten Scheitelbeines durch einen Bombensplitter eine Trümmerfractur mit Zerreissung der Kopfschwarte und bedeutendem Eindruck der Splitter davon getragen. In der Ambulance hatte man die Mehrzahl der Splitter extrahirt. Mit Ausnahme der anfänglichen Commotionserscheinungen durchaus keine weitern Störungen. Anwendung der Kälte; Venäsection; innerlich Pot. Riveri. In der 3. Woche etwas Schmerz in der Gegend der Wunde, Neigung zu Schlaf und Sopor. Ende der

3. Woche war der grösste Theil der Oeffnung mit frischen Granulationen ausgefüllt, und 30 Tage nach der Verwundung konnte der Patient als geheilt entlassen werden. Im Centrum der neuen Knochenmasse war noch deutliche Pulsation vorhanden. Die Weichtheile gänzlich vernarbt.

Als Beweis für den oft glücklichen Verlauf von selbst verzweifelten Fällen dieser Art mag noch die folgende Beobachtung dienen.

In dem *Osp. St. Francesco* in Mailand lag ein österreichischer Jäger, welcher bei Melegnano durch einen Bombensplitter verwundet wurde, mit folgender Verletzung. Rechterseits von der Mitte des Seitenwandbeins und der Sutura coronaria bis zur sutura lambdoidea die Kopfschwarte lappig zerrissen, der m. temporalis zerfetzt. Die ganze Schläfenschuppe gesplittert, ein grosses Stück losgesprengt und unter das Stirnbein eingekeilt. Eine deutlich crepitirende Spalte zog sich nach dem Hinterhauptbein. Beträchtliche Blutung aus Meningealgefässen, aber keine Verletzung des Gehirns. Heftige Gehirnerschütterung. Infus arnic. und Liq. anodyn. Hoffm. Abends heftiges Erbrechen. Kopf kahl geschoren. Der m. temporalis war vom Arzte durchschnitten, die Kopfschwarte nach verschiedenen Richtungen gespalten worden, um das ganze Fracturverhältniss blos zu legen. Es wurden nun unter heftigen Schmerzen nach einander acht verschiedene Splitter mit der Kornzange entfernt. Durch die ungeheure Oeffnung lag das Gehirn bloss. Anfänglich wurde Kälte in Anwendung gezogen, im Stadium der Eiterung die Höhle täglich mit lauem Wasser injicirt. Die Hautlappen wurden durch Heftpflasterstreifen genähert. Strenge antiphlogistische Behandlung. Wiederholte örtliche und allgemeine Blutentziehungen.

Am 6. Tage spastische Erscheinungen in den obern Extremitäten, vorübergehender Trismus und Schluckbeschwerden. Aderlass von 12 Unc. Pulver aus Calomel und Jalappa. Die Erscheinungen dauerten mehrere Tage. Die Dura mater begann vorzudrängen und einen sog. fungus zu bilden. Am 14 Tage waren abermals Erscheinungen heftiger Congestion, Spasmen und Delirien vorhanden. Neue Blutentziehung. Unter mässigem Druck bildete sich die Geschwulst der Dura mater zurück; die Spasmen wurden seltener und schwanden. Das Bewusstsein war nur vorübergehend gestört. Alle beunruhigenden Erscheinungen bildeten sich zurück, die Tiefe der Wunde füllte sich mit Granulationen. In der 7. Woche stiess sich noch ein kleiner nekrotischer Splitter des Fracturrandes los. Nach 15 Wochen war totale Heilung mit Zurücklassung einer nachgiebigern, pulsirenden Partie zu Stande gekommen.

Diese Fälle, die ich leicht durch eine Reihe von Beobachtungen vermehren könnte, sind namentlich auch deshalb von Interesse, weil sie zum Theil die *Stirne* und *Schläfe* betreffen, also Gegenden, deren Fracturen nebst denen des Os occipitis zu den gefährlichsten gehören. Schusszertrümmerungen des Stirnbeins sah ich namentlich auch in den Fällen nicht selten sehr glücklich verlaufen, wo das Projectil in die sinus frontales durchgebrochen war, und das cavum cranii nicht eröffnet hatte. Zwei solche Fälle kamen in dem Ospedale St. Chiara in Brescia, einer in dem Osp. Maggiore in Pavia und zwei in dem Osped. St. Francesco und St. Angelo in Mailand vor.

Der *Heilungsprocess* solcher Lochfracturen ist durch die neuern pathologisch anatomischen Untersuchungen, namentlich auch durch die Experimente von *Flourens*, von *Heine* und die Darstellung der Forscher, welche sich mit der Entwicklung der Gewebe der Bindesubstanz in neuerer Zeit besonders beschäftigt haben, hinreichend beleuchtet worden. Ich möchte hier nur noch an die häufigen consecutiven Nekrosen erinnern, welche nicht selten den Heilungsverlauf protrahiren. Eine praktisch wichtige, überall hinreichend hervorgehobene, wenn auch selbst heute oft genug ausser Acht gelassene Thatsache ist die unvollkommene Entwicklung, die leichte Verletzlichkeit der regenerativen, oft lange bindegewebigen und langsam verknöchernden Narbenbildung, welche daher stets eines besondern Schutzes bedarf (Blei-

platte, Lederkappe etc.). In Betreff der zahlreichen unglücklichen Fälle, welche in Folge späterer Insulten solcher Narben beobachtet wurden, verweise ich auf die früher genannten Lehrbücher. In einem Falle beobachtete ich Osteophlebitis und Entzündung der Hirnsinus. Davon soll bei den Fracturen der basis cranii die Rede sein. Die Ausgänge durch Hospitalbrand und sog. Pyämie wurden in der I. Abtheil. behandelt.

Es ist gegenwärtig als eine Regel zu betrachten, welche keiner weitern Bestätigung bedarf, dass der Arzt die Diagnose der Schussfracturen des Schädelgewölbes durch keine andern Mittel festzustellen suchen darf, als durch das *Auge* und den *in die Wunde eingeführten Finger*. Und selbst dies soll womöglich nur bei frischem Zustande der Wunde geschehen. Die wissenschaftliche Kritik hat die früher fast regelmässig geübten und noch in Italien oft genug vorgenommenen *Spaltungen der Weichtheile behufs der Diagnose absolut verworfen*. Es gelten hier dieselben Gesetze, welche wir in der I. Abth. pg. 90 p. ff. für die Incision und das Debridement überhaupt aufstellen mussten.

Die Incision bei den Schussfracturen des Schädelgewölbes ist nur dann angezeigt, wenn es sich um eine sonst nicht ausführbare Entfernung der Fremdkörper (Knochensplitter und Geschosse) oder um die Eröffnung eines Abscesses handelt. *Die Schussfracturen ohne fühlbare Dislocation der Fragmente* werden vollkommen nach denselben Principien wie die Schussverletzungen der Weichtheile behandelt. Freilich muss man dabei stets wachsam sein, und sich die Möglichkeit vergegenwärtigen, dass von der Glastafel vielleicht Splitter abgesprengt und dislocirt wurden. Bei Gelegenheit verschiedener accidenteller Todesfälle zeigt es sich oft, welche bedeutenden Grade von Impression der Fragmente das Hirn zu ertragen vermag.

Wo wir von der Einsenkung losgelöster Knochensplitter bestimmte Kenntniss haben, müssen wir auch sogleich auf ihre *kunstgemässe Entfernung* bedacht sein. In der grössten Mehrzahl der Fälle reichte in Italien die Schussöffnung zur Extraction der Knochensplitter aus. In Betreff der *Trepanation* vergl. später. Nicht völlig gelöste Fragmente sollen nach den schon in der I. Abth. betrachteten Grundsätzen nicht gewaltsam losgerissen werden. Oft genug sah ich dergleichen Stücke anheilen; wenn nicht, so war die allmähliche nekrotische Elimination meist unschädlicher. Nicht dasselbe gilt von der *Resection* solcher Schädelpartien mit der Knochenscheere. Dieses Verfahren bot eine Reihe sehr glücklicher Resultate.

Dass übrigens einzelne *Trümmer in der Schädelhöhle während längerer Zeit ohne alle Erscheinungen zurückbleiben können*, dafür mag aus mehreren eigenen Erfahrungen die folgende sprechen.

Ende Juli 1859 wurde in dem *Osped. St. Francesco* eine Section des 28 jährigen Nikolaus Zijom gemacht. Wie einer seiner österreichischen Waffengefährten berichtete, stand derselbe unter Schlick am 4. April 1849 bei Astod und trug hier eine bedeutende Kopfschusswunde in der Gegend der linken Stirn- und Scheitelbeingränze davon, wurde aber gänzlich hergestellt, und erfreute sich seither des besten Wohlseins. Im Laufe des Juni 1859 erkrankte derselbe unter heftigen Cerebralerscheinungen an einem Typhus, und starb Ende Juli in dem Osped. St. Francesco in Mailand. Die äussere Untersuchung des Kopfes ergab an der erwähnten Stelle eine breite, unregelmässige, erhabene

Narbe. Darunter gelangte der Finger in eine ziemlich abgerundete Depressionsstelle des Schädels. Dieser entsprechend fand man bei der Eröffnung der Schädelhöhle an verschiedenen Punkten Verwachsungen der Dura mater, und 2 theilweise von derselben eingekapselte, im Uebrigen frei in die Schädelhöhle ragende Splitter, welche beide aus der lamina vitrea und einer Schicht Diploë bestanden.

Der eine war 15 ‴ (P) lang, $7\frac{1}{2}$ ‴ breit und trug, nach gehöriger Reinigung von einem Faserstoffbeleg, in seiner Mitte 2 Löchen, welche sich durch die Einwirkung eines Bohrinstrumentes erklären liessen, und vielleicht auf einen missglückten Versuch der Extraction zu beziehen waren. Der zweite Splitter hatte eine Länge von 12 ‴, eine Breite von 6 ‴. Beide liessen sich nur an einer kleinen Berührungsfläche aneinander passen, und entsprachen etwa einem Viertheil des auf der Innenfläche des Schädels befindlichen, zwar meist durch Knochennarbe und Osteophytenbildung verengerten Substanzverlustes.

Diese beiden Knochensplitter waren also *während 122 Monaten ohne Schaden in der Schädelhöhle zurückgeblieben.* Leider besitze ich nur die beiden Splitter, das Schädeldach, welches ich sorgfältig verborgen zu haben meinte, wurde entweder einem Todesgefährten mit ins Grab gelegt (?), oder hat einen andern Liebhaber gefunden.

Das *Projectil* muss in allen Fällen, *wo seine Lage genau bekannt ist,* sogleich entfernt werden, mag dies nun durch die oft hinreichende Oeffnung der Schädelfractur, oder erst nach künstlicher Erweiterung derselben durch Osteotom oder Trepankrone (vergl. Trepanation) möglich sein. Ueberall aber, wo wir in Betreff des Vorhandenseins und des Sitzes der Kugel im Ungewissen sind, verdient ein *exspectatives Verfahren* vor einem längeren Umhersuchen den entschiedenen Vorzug. Die verschiedenen Möglichkeiten, welche bei der Lagerung in das Schädelgewölbe eingedrungener Projectile sich ereignen können, sind bereits nach dem Mitgetheilten hinlänglich klar. Gänzlich überflüssig scheint mir es, die ausserordentlich reiche Casuistik der Geschossextractionen aus den Schädelknochen und dem Cavum cranii hier noch durch Mittheilung einer grossen Reihe eigener Beobachtungen zu vermehren.

Ich verweise auf die Fälle von *Schmucker* [1], *Guthrie* [2], *Heunen* [3], *Bilguer* [4], *Larrey* [5], *Percy* [6], *Heister* [7], *Beck* [8] und A. A., sowie auf die ausserordentlich ausführliche Darstellung dieses Gegenstandes in dem Lehrbuch von *Bruns* [9]. Das folgende Beispiel von der Schussverletzung durch ein gröberes Geschossstück verdient indessen eine kurze Mittheilung.

Ein österreichischer Soldat wurde bei Solferino beim Zerspringen eines aus gezogener Kanone geschleuderten, mit einer Pulver- und Percussionsladung gefüllten Spitzgeschosses (12 Pfd.?) von dem die Mündung der Höhle schliessenden, mit Schraube und Metallknopf versehenen cylindrischen Theil in der Gegend des linken Scheitelbeines so getroffen, dass der platte Messingknopf durchschlug, das Gehirn nur oberflächlich verletzte und so, den Cylinder nah Aussen gekehrt, stecken blieb. In der Ambulance wurde das seltene Geschoss entfernt. Die anfänglich heftigen Commotions- und Quetschungserscheinungen bildeten sich zurück. Aber aus dem soprösen Zustande des Verwundeten ging in der 2. Woche ein Meningo-Encephalitis hervor, welche zum Tode führte.

---

1) Schmucker. Vermischte chir. Schriften 1776 Bnd. I. pg. 242 u. chir. Wahrnehmung n 1785 Bnd. I. pg. 179.

2) Guthrie. Ueber Gehirnaff. in Folge v. Kopfverl. A. d. Engl. 1844 pg. 174 u. ff.

3) Hennen. Grunds. der mil. Chir. A. d. Engl. Weimar 1822 pg. 352 u. 354.

4) Bilguer. Chir. Wahrn. 1768 pg. 106 u. 107.

5) Larrey. Mémoires de chir. milit. 1812 T. III. pg. 312 u. 314, T. IV. pg. 188 u. T. II. pg. 139.

6) Percy. Manuel du chirurg. d'armée. Paris 1780. pg. 107.

7) Heister. Med. chir. u. anat. Wahrn. Rostock 1753 pg. 10.

8) Beck a. a. O. pg. 131. u. ff.

9) Bruns a. a. O. pg. 853—864.

Beim *successiven Durchschlagen zweier Schädelwände* kann das Projectil in der zweiten stecken bleiben, oder sogar bis unter die Kopfschwarte vordringen, und bisweilen hier mit einer beschränkten Incision entfernt werden. Ich sah nur einen solchen Fall, in welchem das Geschoss an der regio ossis bregmatis sinistr. eingeschlagen hatte, und mit Durchbrechung des Schläfenbeines derselben Seite unter dem muscul. temporal. liegen blieb und mit einer Incision entfernt wurde. Dass sich bei solchen Gelegenheiten nicht unbedeutende Blutungen ereignen können, wurde schon hervorgehoben, und ich erinnere hier nur an eine aus dem *Osped. Maggiore* in Mailand von *Cav. Verga* mir mitgetheilte Beobachtung, bei der es sich um die Extraction eines hinter dem processus mastoideus in dem os occipitis stecken gebliebenen, sehr deformirten Hohlgeschosses handelte, und wo die heftigen wiederholten Blutungen aus der a. occipitalis nur mit grosser Mühe bekämpft werden konnten.

Was die übrige Behandlung solcher Fälle betrifft, so haben örtliche Anwendung der Kälte, strenges diätetisches Verhalten und Ableitung auf den Darm in allen Fällen, wo es sich nicht um besondere Indicationen von Seiten des Gehirns handelte, völlig ausgereicht. In Betreff der *Kälte* herrscht noch immer das Vorurtheil, als ob dadurch der ossificatorische Regenerationsprocess verzögert werde. Was man auch a priori hierüber denken mag, die ausserordentlich günstigen Resultate in den italienischen Lazarethen, welche unter der anhaltendsten Eisbehandlung erzielt wurden, scheinen gegen diese Ansicht zu sprechen. Oft ist es sehr schwer, in Betreff des diätetischen Verhaltens die rechte Mitte zu treffen, indem ein solches bisweilen durch die Gehirnsymptome streng indicirt wird, die Erfahrung aber lehrt, dass der Regenerationsprozess darunter leidet. Eine der wichtigsten Aufgaben des Militärchirurgen, gegenüber solchen Verletzungen, besteht in der *Herstellung eines möglichst ungehinderten Abflusses der Wundsecrete* aus der Schädelhöhle. Was die Lagerung des Verwundeten in dieser Beziehung thun kann, davon hat jeder Arzt gewiss Beispiele genug in seiner eigenen Erfahrung aufzuweisen. Wo dieses Mittel nicht ausreicht, da möchte ich nach den Erlebnissen in Italien und auf der hiesigen chirurgischen Klinik das sorgfältige Ausspritzen mit einfachem lauem Wasser oder mit verdünnter Aq. chlorata warm empfehlen.

Der Schutz- oder Deckverband, welcher am besten mit einem Kopfnetz befestigt wird, soll nie eine wirkliche Occlusion der Knochenöffnung herbeiführen. Das ängstliche Ausstopfen mit Charpie etc., welches die Furcht vor dem in besonders schlechtem Rufe stehenden Luftzutritt auch diesmal manchen Chirurgen eingab, ist geradezu verwerflich, und führte oft genug zu Eitersammlungen und Senkungen, und zu consecutiver Ablösung der Dura mater etc.

Das Vorkommen *von Schussfracturen der Schädelbasis durch Gegenschlag* war früher gänzlich unbekannt. Die als „fractures par contre-coup des os du crâne" von *Tulpius, A. Paré, Delamotte, Borel, A. Cooper* und A. A. berichteten Fälle gehören zum Theil nicht hierher, weil es sich nur um Fracturen des Schädelgewölbes handelt, wo sich unter der Stelle der Einwirkung des Geschosses,

bei Integrität der lamina externa, eine mehr oder minder ausgedehnte Splitterung der Glastafel vorfand. Der erste wirkliche Fall von Schussfractur der basis cranii durch Gegenschlag ist, meines Wissens, der von *Huguier* in der Sitzung der Académie vom 26. Sept. 1848 mitgetheilte [1]). Aehnliche Beobachtungen wurden seither von *Stromeyer, Macleod* und A. A. gemacht, und gegenwärtig ist die in Frage stehende Classe von Schussfracturen allgemein angenommen.

Mir sind aus den italienischen Lazarethen im Ganzen 9 Fälle bekannt geworden, in denen der Nachweis einer solchen Fractur durch die Section geliefert wurde. Ein bestimmter Ausspruch über die *Häufigkeit der Schussfracturen der Schädelbasis durch Gegenschlag,* im Vergleiche zu andern Schädelfracturen, lässt sich übrigens nicht thun. Es ist keinem Zweifel unterworfen, dass derartige Fissuren und Fracturen oft genug im Leben unerkannt blieben.

Während man sie früher für absolut lethal hielt, ist dagegen jetzt durch zahlreiche anatomische Präparate der unzweifelhafte Nachweis geliefert worden, dass Brüche und Fissuren, bei denen geringes Klaffen, und keine Zerreissung und Ablösung der Dura mater Statt fand, heilen können, ohne dass sie im Leben erkannt wurden. Ja es bestehen Beispiele in der Literatur, welche zeigen, dass selbst complicirte Splitterbrüche mit Gehirnverletzungen und suppurativen Entzündungen zur Heilung gelangen können [2]).

Im Allgemeinen nimmt man aber mit Recht an, dass die *Fracturen des Schädels immer gefährlicher werden, je mehr sie sich der Basis nähern.* Hier ist die Einwirkung der Dislocation der Fragmente, entsprechend der grössern vitalen Dignität der Basaltheile des Gehirns, eine gefährlichere, die Diagnose eine weit unsichere, der Kreis der Kunsteingriffe ein viel beschränkterer. Uebrigens bieten die Schussfracturen der Grundfläche des Schädels gegenüber den analogen Verletzungen durch andere Ursachen durchaus keine besondern Eigenthümlichkeiten dar. Deshalb verweise ich auf die Lehrbücher der Chirurgie und mache nur darauf aufmerksam, dass sich auch in unsern Fällen die Unzuverlässigkeit der von der Schule aufgestellten diagnostischen Zeichen geltend machte. Unter den obigen 9 Fällen werden 2 Mal *Blutungen aus den Ohren* angegeben, ein Mal von einer Zerreissung des Sinus transversus herrührend. *Ecchymosen* der Conjunctiva fanden sich 4 mal. In 2 Fällen beobachtete man *Ausfluss von Cerebrospinalflüssigkeit* aus dem äussern Ohre. Sehr wichtig sind die *Erscheinungen, welche einzelne Nerven darbieten.* In einem Falle beobachtete ich Lähmung des linken n. facialis, nach vorausgegangener Schädelquetschung in der Regio temporo—occipitalis. Die Section zeigte eine durch das Felsenbein sich ziehende Fractur. Ich verweise auf die Beobachtungen, welche ich früher in Betreff des Opticus und der Bewegungsnerven des Auges und über lokale Störungen bilateraler Reflexthätigkeiten bei den Schusscontusionen des Schädels mitgetheilt habe. Doch wird eben hieraus ersichtlich sein, wie vorsichtig

---

1) Des plaies d'armes à feu, communications faites à l'académie nationale de Médecine par. MM. les Docteurs Baudens, Roux, Malgaigne, Amussat, Huguier etc. Paris 1849, pg. 122.

2) Vergl. Bruns a. a. O. pg. 336 u. f.

man bei der diagnostischen Verwerthung solcher Erscheinungen zu Werke gehen muss. Durchaus unzuverlässig sind jene *automatischen Handbewegungen* des Verwundeten nach bestimmten Stellen des Kopfes, worauf man früher so viel Gewicht legte. In einem Falle war während längerer Zeit *Eiterfluss aus dem Ohre* beobachtet worden. Dieser noch durch die Complication mit Phlebitis der Hirnsinus und sog. Pyaemie complicirte Fall scheint mir einer kurzen Mittheilung werth zu sein.

Der österreichische Infanterist Elia Cheina war bei Solferino von einer französischen Kugel in der Regio temporo-occipitalis sin. getroffen worden. Lappenwunde und Knochenquetschung. Verlust des Gehöres, intensiver Kopfschmerz auf der linken Seite. Behandlung mit Venäsectionen, Blutegeln, Eisüberschlägen. Am 5. Juli sah ich Patienten in dem Osped. St. Francesco in Mailand. Puls sehr voll, hart und beschleunigt. Oedem in der Ohr- und Schläfengegend. N. facialis sinister beinahe völlig gelähmt, Fortdauer heftiger Schmerzen, schlaflose Nächte, Fortsetzung strenger Antiphlogose. Namentlich Wiederholung des Aderlasses.

Vom 8. Juli an reichlicher eitriger Ausfluss aus dem Ohre, bisweilen sehr übelriechend. Am 18. Juli Delirien, zeitweise heftiges Schreien. In den folgenden Tagen Wechsel zwischen bedeutender Excitation und Coma. Unter zweien Malen intensive Schüttelfröste. Sehr beschleunigter, unregelmässiger, schwacher Puls. Häufige Respirationen. Zuckungen in der linken Gesichtshälfte. Das Auge, welches beständig geschlossen bleibt, bietet Injection der Conjunctiva, Trübung der Cornea. Zunehmende Abmagerung, gelbes Aussehen der Haut. Am 20. Juli Miliariaeruption auf Brust und Bauch. An einzelnen Stellen kleine Eiterpusteln. Zunehmender Collapsus. Tod am Abend des 22. Juli.

Resultat der Section: Bedeutende Anfüllung der Venen der Gehirnhäute. An der Basis cerebri eine Menge dicklichen Eiters. Am vordern Rande des hintern linken Grosshirnlappens ein ziemlich bedeutender Abscess. Beide Seitenventrikel dilatirt. Septum pellucidum erweicht. Der linke Sinus petrosus und sinus transversus missfarbig, mit Eiter überdeckt; im Innern jauchig zerflossene Thromben enthaltend. Eine klaffende Spalte mit unregelmässigen, erodirten Rändern zieht sich durch das Felsenbein nach dem foramen magnum ossis occipitis. Die Dura mater hier gelöst, theilweise erweicht, und gangränescirend. Durch den zersprengten Porus acusticus internus gelangt man in eine mit Eiter und Detritus erfüllte, dem Labyrinth und Cavum tympani entsprechende Höhle. Die Nn. acusticus und facialis von Eiter umspült, erweicht, missfarbig. In den Lungen, in der Leber zahlreiche metastatische Abscesse, ebenso in vielen Muskeln des Stammes.

Selbst in denjenigen Fällen, welche die sichere Diagnose einer Schussfractur der Basis gestatten, haben wir keine therapeutischen Verfahren, um auf eine solche Verletzung einzuwirken. Die Behandlung ist dieselbe wie bei jeder Schussfractur des Schädels, und hat vorzugsweise die *Verletzungszustände des Gehirnes* zu berücksichtigen, welche wir bald genauer betrachten wollen.

C. Die Schussverletzungen der Kopfeingeweide.

1. Die Gehirnerschütterung. (Commotio cerebri.)

Unter allen Verletzungen des Gehirnes ist die Commotion die häufigste. Sie tritt als gewöhnliche Begleiterin der meisten Kopf- und namentlich Schädelwunden auf, und bedarf daher vor Allem eine genauere Betrachtung. Wir bezeichnen bekanntlich mit dem Begriffe der Hirnerschütterung jenen *Cerebralzustand, welcher durch die Theilnahme an direct erzeugten oder von entfernten Punkten des Skeletes fortgeleiteten Schwingungen der Schädelhöhlenwände erzeugt wird.* Da

die physikalischen und physiologischen Theorien in neuerer Zeit wiederholt sehr umfangreich besprochen worden sind, und ich einer abermaligen Auseinandersetzung kein neues thatsächliches Material zu Grunde zu legen hätte, so übergehe ich diesen Punkt, und verweise auf die Experimente von *Gama* [1]) und *Bruns* [2]), sowie auf die Reflexionen von *Stromeyer* [3]). Sowohl aus diesen Theorien als aus der Erfahrung ergibt sich die Thatsache, dass der Zustand der Gehirnerschütterung selten in seiner Reinheit vorkommt, sondern meistens mit den andern, bald zu erörternden Verletzungen sich verbindet.

Was die *pathologisch-anatomischen Thatsachen* betrifft, so mache ich hier nur darauf aufmerksam, dass sie je nach dem Blutgehalte und Schwellungsgrade des Gehirnes im Momente der Einwirkung, und je nach der Intensität und Extension der Durchbebung der Nervenmasse, nothwendig sehr verschieden sein müssen. Am meisten gekannt sind bis jetzt die zuerst von *Rokitansky, Sanson* und *Nélaton* [4]) und von *Cruveilhier* genauer erforschten capillären oder grössern Blutextravasate. Dass es zu wirklichen Zerreissungen oder Zerrungen einzelner besonders verletzlicher Nervenpartien kommt, ist zu vermuthen. Indessen sind die meisten Befunde, welche bei rasch erfolgtem Tode unter solchen Umständen gemacht wurden, negativ ausgefallen.

Es ist eine von allen aufmerksamen Militärchirurgen hervorgehobene Thatsache, *dass bei den Schusswunden des Kopfes die Commotionserscheinungen weit geringer seien, und öfter fehlen, als man a priori vermuthen sollte.* Es ist von Wichtigkeit, daran zu erinnern, dass beim Zustandekommen der Gehirnerschütterung nicht nur die Intensität der Einwirkung, sondern namentlich auch die Ausdehnung derselben in Betracht kommt. Die Wirkung der Gewehrprojectile bleibt oft vollkommen beschränkt, und bringt häufiger lokale Quetschung und Druck des Gehirnes hervor, als ausgedehnte Erschütterung. Ein Irrthum ist es, wenn ein neuerer militär-chirurgischer Schriftsteller sagt: „Les plaies de la tête par arme à feu différent de celles produites par arme blanche, en ce que le projectile détermine une plus forte commotion cérébrale.“ Es wurde bereits bei den Knochencontusionen erwähnt, dass hier die Erscheinungen der Erschütterung ungleich bedeutender seien, als bei wirklichen, auch noch so complicirten Brüchen. In der I. Abth. pg. 5. war auch von der Versicherung die Rede, dass die Gehirnerschütterung bei den Projectilen der Franzosen, entsprechend ihrem bedeutendern Gewichte, heftiger und häufiger gewesen sei.

Dupuytren (Leçons orales) nahm 3 Grade der Commotio cerebri an. Es genügt indess für den praktischen Zweck zwischen *niedern* und *höhern Graden* der Hirnerschütterung zu unterscheiden. Die *erstern,* welche selten bei den Kopfschusswunden gefehlt zu haben scheinen, bestehen in sog. Vergehen der Sinne, in Schwindel, Uebelkeit, selbst mehrmaligem Erbrechen, Schwächung der untern Extre-

1) Gama. Traité des plaies de tête etc. 2 me edit. Paris 1835.
2) Bruns. a. a. O. I. Abth. pg. 203 u. ff. u. pg. 748 u. ff.
3) Stromeyer. a. a. O. pg. 430 u. ff.
4) Nélaton. Elémens de pathol. chirurg. Tome II. pg. 575.

mitäten. Wiederholt sah man, nach kurzem Taumeln, die Kopfverwundeten niederstürzen, aber gleich darauf wieder aufstehen. Der Puls zeigt entweder gar keine Veränderung, oder ist beschleunigt und klein.

Anders ist das *Bild der höhern Commotion.* Der Verwundete stürzt nieder und bleibt liegen. Sein *Gesicht* ist blass und ausdruckslos, die Lippen sind livid, die Augen geschlossen. *Schwäche* und *Collapsus* des ganzen Körpers. *Temperatur,* namentlich an den untern Extremitäten herabgesetzt. *Puls* schwach, klein und frequent, wenn die Reizung der Vagusursprünge, welche hier wahrscheinlich in Frage kommt, schwach war, dagegen langsam und sogar intermittirend, wenn die Reizung eine erschöpfend intensive war. *Respiration* langsam, kaum hörbar und fühlbar. Unwillkürliche Entleerungen. Die *Iris* anfänglich weit dilatirt, meistens auf beiden Seiten in gleichem Grade, was höchst wahrscheinlich auf einer Reizung des Cervicalmarkes, resp. des N. Sympathicus beruht.

Die Reaction kündet sich durch Röthung des Gesichtes, vollen, kräftigen Puls, Erhöhung der Temperatur, Contraction der Pupillen an. Die Sinnesthätigkeiten, das Bewusstsein kehren zurück. Schwindel, Uebelkeit, Erbrechen, Kopfschmerz halten bisweilen noch länger an. Unmittelbar auf der Höhe der geschilderten Erscheinungen, bisweilen auch im Reactionsstadium, kann der *Tod* erfolgen. Wir wissen aber, dass dieselben traumatischen Gewalten, welche die Gehirnerschütterung bedingen, gleichzeitig zu Hirndruck und verschiedenen andern Verletzungen führen können, welche in Betreff der anatomischen Grundlage und Symptomengruppe Analogien haben. So muss die Ursache vieler, der Commotio cerebri zugeschriebener, lethaler Ausgänge sehr zweifelhaft bleiben, wenn kein Leichenbefund vorliegt. Die Dauer der geschilderten Symptome schwankt innerhalb bedeutender Grenzen. Wo länger andauernde, oder bleibende Störungen auf eine Commotio cerebri folgen, sind dieselben auf bestimmte tiefere Lokalveränderungen zu beziehen.

Von jeher haben gewisse *isolirte Gehirnstörungen,* welche man nach Kopfverletzungen, und zwar am häufigsten nach Contusionen der Schädelknochen, zurückbleiben sah, das Interesse der Chirurgen in Anspruch genommen. Wir werden später sehen, dass derartige Residuen bei wirklichen Verwundungen des Gehirnes keineswegs selten sind. Weit eigenthümlicher sind aber die Fälle, wo aus dem Bilde einer allgemeinen Gehirnerschütterung einzelne beschränkte Störungen übrig bleiben.

Weitaus am häufigsten sind die *Störungen im Sehapparat,* und zwar vor Allem aus diejenigen *im Bereich der Motilität des Bulbus.* Ich habe bereits die interessantesten meiner hierher gehörigen Beobachtungen früher mitgetheilt, und auf die überwiegende *Frequenz der Affection des Abducens* aufmerksam gemacht. Zunächst stehen die Beeinträchtigungen des eigentlichen Sehvermögens. Ihre Ursache ist, nach den von mir angeführten Thatsachen, *wahrscheinlich häufiger in Veränderungen des optischen Apparates, als in den centralen Partien des Gehirnes zu suchen.* Bei den isolirt auftretenden Bewegungsstörungen

des Augapfels fehlen uns meistens derartige Anhaltspunkte, und wir sind genöthigt, an das Vierhügelsystem zu recurriren.

In dieser Gegend und in den Wölbungen des Sehhügels haben wir wahrscheinlich auch das Centrum für gewisse isolirte Beugungen der Finger zu suchen, die man bisweilen, und zwar auch nach Schussverletzungen, zurückbleiben sah. Sie stellen sich gewöhnlich erst bei Statt findendem Willensimpuls ein. Sie beruhen auf keiner primitiv gesteigerten Flexoren-, sondern auf einer herabgesetzten Extensorenthätigkeit. (*Schiff.*)

Isolirte Anosmie scheint nach Gehirnerschütterung selten zurückzubleiben. Ich habe in der Literatur keine, unter den mir zugänglichen Fällen aus dem Feldzuge von 1859 nur *eine* hierhergehörige authentische Beobachtung aufzufinden vermocht. Vor Kurzem sah ich auch einen Knaben, welcher 5 Monate früher von einer bedeutenden Höhe herabgestürzt war, und eine Fractur des rechten Oberschenkels erlitten hatte. Aus dem Bilde einer intensiven Gehirnerschütterung tauchten einzelne bestimmtere Störungen auf, welche einem stattfindenden Druck zugeschrieben wurden. Am auffallendsten waren linkseitige Hemiparese der Extremitäten und Bewegungsstörung des linken Augapfels. Gegenwärtig haben sich alle Erscheinungen zurückgebildet, bis auf eine auffallende Anosmie. Die gleichzeitige Beeinträchtigung des Geschmacksvermögens schien mehr auf Rechnung des mangelnden Geruches gesetzt werden zu müssen.

Isolirte Störungen des Geschmackes sind meines Wissens nach traumatischen Eingriffen nie beobachtet worden.

Gehörstörungen als Residuen allgemeiner Gehirnerschütterung sind mir nicht bekannt. Oftmals dagegen wurden sie nach lokalen Contusionen des Schläfenbeins beobachtet. Ich selbst habe derartige Fälle in den italienischen Lazarethen mehrfach gesehen.

Verhältnissmässig häufig kommen *Beeinträchtigungen der Sprache* als Ueberbleibsel statt gefundener Commotion vor. Ich lasse einige aus den italienischen Lazarethen gesammelte Beobachtungen folgen.

1) Den ersten derartigen Fall sah ich im *Osped. St. Francesco.* Er betraf einen bei Magenta verwundeten österreichischen Jäger, welcher durch einen groben Geschosssplitter eine ziemlich ausgedehnte Lappenwunde der Scheitelhöhe, mit Knochenkontusion erlitten hatte. Anfänglich sollen intensive Commotionserscheinungen zugegen gewesen sein. Als ich Patienten Mitte Juli, 5 Wochen nach der Verletzung sah, bestand ein linkseitiger Strabismus convergens. Sensorium übrigens frei. Gedächtniss und Intelligenz normal. Dagegen auffallendes Stottern. Dem Aussprechen der Worte ging stets eine vergebliche Anstrengung voraus, welche sich durch Röthe des Gesichtes und die verschiedensten Muskelverzerrungen und Lippenbewegungen kund gab. Kürzere Worte wurden dann im Zusammenhange vorgebracht, bei längern dagegen die einzelnen Sylben eine Reihe von Malen hintereinander wiederholt, ehe die nächste Sylbe angefangen werden konnte. Die Zunge war frei beweglich. Der Zustand änderte sich während 3 Wochen, in denen ich den Kranken beobachtete, sehr wenig. Nur wollte er die Bemerkung gemacht haben, dass er sich durch Druck des Kehlkopfes mit der Hand das Sprechen bedeutend erleichtern könne.

2) Einen ähnlichen Fall sah ich zu wiederholten Malen im Osped. Maggiore bei einem kräftigen jungen Zuaven. Die Verwundung, welche aus der Schlacht von Solferino datirte, bestand in einer gerissen-gequetschten Wunde des Hinterhauptes, mit Contusion des Knochens. Ebenfalls durch einen matt aufschlagenden Bombensplitter bewirkt. Der nachfühlende Finger glitt über eine oberflächliche Rinne der Protuberantia occipitalis externa. Im Anfange bedeutende Gehirnerschütterung. Alle Kopferscheinungen, bis auf

einen ziemlich anhaltenden Stirnschmerz, hatten sich zurückgebildet. Patient stotterte aber in noch auffallenderer Weise wie der vorige Kranke, was sich gerade bei der grössern Lebhaftigkeit der Sprache besonders deutlich kund gab. Unzweifelhaft war aber hier der Umstand, dass auch das Gedächtniss gelitten hatte. Eine Reihe von Worten standen dem Kranken nicht mehr zu Gebote. In seinem Zustand hatte sich wenig geändert, als er einige Wochen später in seine Heimath reiste.

3) *Cav. Griffini*, Director des Osped. St. Luca in Mailand, theilte mir zwei hierher gehörige Fälle mit. Ein Grenadier des 65. Linienregimentes hatte in der Schlacht von Magenta eine gerissen-gequetschte Wunde der Regio temporo-parietalis dextra davon getragen. Als er sich von der primitiven Gehirnerschütterung erholt hatte, war er der Sprache nicht mehr mächtig. Er brachte nur noch seinen Namen und Vornamen zu Stande. Seine Intelligenz war ganz frei. Er verstand offenbar jedes Wort, das man zu ihm sprach. Die Bewegungen der Zunge hatten nicht im Mindesten gelitten. Bei seiner Evacuation fand ich den nämlichen Zustand.

Die zweite Beobachtung bezieht sich auf einen Serg. maj. der Voltigeurs. Die mit heftiger Commotion verbundene Wunde sass ebenfalls in der Schläfen-Scheitelbeingegend. Es bestanden Zeichen ausgebreiteter Störungen der Centralorgane. Bald nach Aufnahme in das Lazareth war beginnender Trismus vorhanden, der sich wieder verlor. Es war dann eine Abweichung der Zunge nach rechts bemerkbar. Aeusserste Melancholie. Bisweilen spastische Contractionen der obern Extremitäten. Oberflächliche Necrose mit Abscessbildung der Kopfschwarte. Incision und Extraction des Sequester. Vollständige Herstellung bis auf eine bemerkenswerthe Schwierigkeit in der Articulation der Sprache. Patient, den ich kurz vor seiner Evacuation sah, redete lallend und stockend, mit bedeutender Anstrengung. Sein Gedächtniss war frei. Auch die Zunge hatte ihre normale Beweglichkeit wieder gewonnen.

4) Durch *Cav. Dr. Bima* wurde mir ein ebenfalls hierher gehörender Fall mitgetheilt, welcher in einem Lazarethe in Vercelli zur Beobachtung kam. Piemontesischer, bei Magenta verwundeter Infanterist. Ausgedehnte Contusion der Hinterhauptgegend mit einem reichlichen ecchymotischen Erguss in die Kopfschwarte, durch einen Bombensplitter veranlasst. Necrose der Corticalis. Phlegmone der Schädeldecke. Mehrere Incisionen. Mit dem Verschwinden der übrigen Commotionserscheinungen zeigt sich ein fast gänzlicher Verlust des Sprachvermögens. Dem Verwundeten stehen nur wenige Worte zu Gebote, die er immer wiederholt, wenn er befragt wird. Allein das Gedächtniss der Worte und ihrer Bedeutung ist verwischt. Der Verwundete fühlt es, dass er ein verkehrtes Wort gebraucht, ohne es ändern zu können. Bei seiner Evacuation hatte sich der Zustand wesentlich gebessert.

5) Ein ähnlicher Fall, dessen genauere Angaben ich leider vermisse, kam in dem französischen Hospital an der Porta Susa in Turin an.

Aehnliche Beobachtungen finden wir in der militärchirurgischen Literatur zerstreut. Am bekanntesten sind die Fälle von *Larrey, Hennen, Jobert.* Noch reichlicher sind die analogen Erfahrungen in der Civilpraxis.

Wenn wir das uns zu Gebote stehende Material einer genauen Kritik unterwerfen, so müssen wir zu der Ueberzeugung kommen, dass es sich bei den als Paralalia und Alalia aufgeführten Beobachtungen um ihrer Natur nach wesentlich verschiedene Störungen handle. Noch mehr werden wir in dieser Ansicht durch Zuhülfenahme der chronischen, namentlich von innern Klinikern beobachteten Fälle bestätigt.

a) Es gibt Sprachstörungen, die in einer Beeinträchtigung der Centren begründet sind, welche den mannigfaltigen Bewegungen und Combinationen der zum Sprechen nothwendigen Muskelgruppen vorstehen. Bald erstreckt sich diese Anomalie mehr über die Bewegungen des Kehlkopfes, bald mehr über diejenigen der Zunge. Als leidender Centralherd muss die *Medulla oblongata* bezeichnet werden. In neuerer

Zeit ist namentlich *Schröder van der Kolk* [1]) für die Ansichten in die Schranken getreten, dass die *Oliven* diejenigen Apparate seien, welche die Stimmbildung und die bei der Sprache nothwendige Coordination der Muskelbewegungen beherrschen. Er hat zur Bestätigung dieses Satzes zahlreiche Krankengeschichten aus eigener Praxis und aus der Literatur zusammengestellt, in deren beigegebenen Sectionsbefunden von pathologischen Veränderungen der Oliven die Rede ist. Auch stützt er die den Oliven zugeschriebene Bedeutung durch vergleichend anatomische Thatsachen.

Die in Rede stehenden Formen von Sprachstörungen scheinen am häufigsten zu sein. Sie können sich nur auf einzelne Muskeln beschränken. Zu erwähnen sind die Fälle, wo nur einzelne Laute (z. B. die Zungenlaute) nicht ausgesprochen werden können, die Sprache aber im Uebrigen nicht beeinträchtigt ist. In Folge primitiv oder antagonistisch gesteigerter Muskelactionen kann es zu beschränkten Contracturen kommen. (Wirkung der Myotomie beim Stottern.)

b) Diesen Störungen des Sprachmechanismus steht eine zweite Hauptgruppe von Fällen gegenüber, in denen *das Wortgedächtniss* gelitten hat, während die übrigen zum Sprechen nothwendigen Bedingungen normal geblieben zu sein scheinen. Den leidenden Centralherd haben wir wahrscheinlich in den *grossen Gehirnlappen* zu suchen. Schon *Bouillaud* [2]) hatte die Behauptung aufgestellt, dass bei Störungen des Sprechvermögens die vorderen Hirnlappen leiden. Er unterschied aber bereits zwischen den Fällen, in denen blos der mechanische Sprachapparat leidet, und in denen das Gedächtniss verloren geht. *Marcé* [3]) suchte durch Zusammenstellung mehrerer Fälle darzuthun, dass der combinatorische, psychische Centralherd für das Sprachvermögen im grossen Gehirn zu suchen sei.

Höchst interessant sind die isolirten Gedächtnissstörungen, welche bisweilen nach Verletzungen zurückbleiben. Unsere 4. Beobachtung gibt hiervon ein Beispiel. *Larrey* [4]) führt einen Fall an, in welchem das Gedächtniss für alle Hauptwörter erlosch. Andere Male werden alle Adjective, Adverbien oder bestimmte Zeiten der Verben gänzlich vergessen, während das übrige Sprachgedächtniss erhalten ist. Im Dict. des sciences méd. T. 32 Art. mém., wird ein Fall von Kopfverletzung erzählt, in deren Folge die lateinische und griechische Sprache gänzlich verloren ging. Höchst bemerkenswerth sind die Beispiele, in denen alle Worte bis auf einige vergessen werden. Das Zahlengedächtniss war in einem Falle von *Marcé* (l. c.) noch erhalten, während der Kranke sich sonst auf keinen Begriff besinnen konnte. *Ramaer* [5]) berichtet von einem Kranken, welcher nur zwei Wörter, nämlich Freitag und Botje aussprechen konnte.

Mit diesem Mangel des Wortgedächtnisses ist häufig auch ein gänzliches *Vergessen der Beziehungen zwischen Sache und Begriff* ver-

1) Schröder van d. Kolk. Bau und Function der Medull. oblong. etc. Deutsch v. Theile 1859 p. 137 u. ff.

2) Bouillaud's Antwort auf Pinels Aufsatz (im Journ. d. Phys. T. V. p. 340 und T. VI. p. 19).

3) Marcé in der Gaz. méd. 1856 No. 48 u. 50.

4) Larrey l. c. T. IV. Campagne de Moscou p. 501.

5) Schröder v. d. Kolk l. c. p. 143.

bunden. Ja, dieses scheint bisweilen die einzige Störung zu sein. Dem Kranken stehen unter andern Verhältnissen die verschiedenen Worte zu Gebote. Will er aber einen Gegenstand benennen, dann gibt er ihm einen Namen, der damit meistens gar nichts zu thun hat. In der Regel wissen es die Kranken, dass sie ein verkehrtes Wort gebrauchen, und freuen sich, wenn man ihnen das richtige nennt.

Am auffallendsten wird diese Form, wenn die Kranken auf alle Fragen immer mit denselben wenigen Worten antworten, welche sie aus ihrem ganzen frühern Wortvorrath noch allein übrig behalten haben.

c) Es muss höchst wahrscheinlich noch eine dritte Form von Sprachstörungen angenommen werden, in der die Leitung zwischen dem cerebralen Impuls und den Theilen aufgehoben ist, welche den mechanischen Sprachapparat beherrschen. Hierher gehören zahlreiche in der Literatur verzeichnete Fälle [1]), (z. B. von Affectionen der Pons).

Anhangsweise erwähne ich noch die bisweilen mit den Sprachstörungen verbundenen *Anomalien der Intonation.* Diese Fälle sind bei einfacher Erschütterung seltener als bei Extravasaten, Fracturen der basis cranii etc. Die Sprache bekommt dadurch etwas höchst Fremdartiges, oft Komisches. Ich erinnere mich eines Kopfverletzten aus dem *Osped. St. Francesco,* welcher unwillkürlich von einer Octave in eine andere, von einem hellen in einen rauhen Ton verfiel. Jeder erinnert sich gewiss des unheimlich singenden Tones, in welchem oft Kranke mit Gehirnentzündungen sprechen und deliriren.

Es bedarf keiner besondern Erwähnung, dass zwischen den beschriebenen Formen von Sprachstörungen die mannigfachsten Combinationen Statt finden können. Ihre Grenzen sind ausserordentlich schwer zu bestimmen. Ueber die anatomische Grundlage dieser isolirten Störungen dürfen wir uns nach den äusserst spärlichen und meist ungenauen Sectionsbefunden, die bis jetzt vorliegen, keinen Schluss erlauben. In Betreff der Frequenz der einzelnen Gehirnstörungen scheint das Gesetz zu gelten, *dass ein System der Basis cerebri um so leichter betroffen wird, je weiter es nach vorne liegt. (Schiff.)*

Die gegenwärtig unter dem ärztlichen Publicum allgemein verbreitete richtige *Therapie der Gehirnerschütterung* überhebt mich einer genauern Darstellung. Horizontale Lage im Anfangsstadium, äussere (nicht innere) Reizmittel genügen meistens zur Einleitung der Reaction. Mit kalten Begiessungen sei man vorsichtig. Aderlässe in diesem Stadium sind seltene Sünden geworden.

Die Anwendung der Eisblase in der Reactionsperiode macht manchen Aderlass entbehrlich. Klystire und Abführmittel sind treffliche Hülfstruppen. Röthung des Gesichtes, voller, langsamer Puls sind die wesentlichsten Indicationen zum Aderlasse. Dieselben können mehrere Male im Verlaufe einer Behandlung wiederkehren. Narcotica

---

1) Vergl. z. B. Morgagni Epist. IX. Art. 25, ferner Serres & Magendie Journ. d. Phys. Vol. 2. p. 178. Pl. Fg. 2. Verlust d. Sprache bei Entzündung der Brücke.

sind oft unentbehrlich. Ruhe in jeder Weise ist eines der Haupterfordernisse.

Lokale Störungen verlieren sich oft noch in später Zeit bei Gebrauch passender Gegenreize. Mässige Ableitung nach dem Darmkanal, Gebrauch von Calomel und Jodkali leistete bisweilen gute Dienste. In letzter Linie haben wir in der Anwendung der Inductionselektrizität eine viel versprechende Hülfe. *Duchenne* und *Remak* haben namentlich auch Fälle von Sprachstörungen auf diese Weise geheilt, indem sie den einen Pol an das trigonum suboccipitale, den andern unter die Zunge, oder an den Larynx anlegten.

2. Der Gehirndruck (Compressio cerebri).

Jeder fremde Körper, welcher auf dem Gehirne lastet, sei er fester oder flüssiger Natur, muss eine Compression bewirken. Indessen gehen erst bei einer gewissen Intensität und Mächtigkeit krankhafte Störungen von ihr aus. Als vorzüglichste Ursachen des Gehirndruckes kommen für den Militärchirurgen in Betracht: Schädeleindrücke, eingeschlagene Projectile und Knochensplitter, Blutextravasate, Eiteransammlungen und Congestivzustände des Gehirnes. Namentlich die letztgenannte, früher nur sehr vernachlässigte Ursache des Gehirndruckes ist von *Stromeyer* gegenüber der einseitigen Extravasattheorie in seine Rechte eingesetzt worden. Wir wissen gegenwärtig, welche beträchtlichen Fremdkörper das Gehirn zu ertragen vermag, wenn sich dasselbe in dem Zustande einer relativen Blutleere befindet.

Die Symptome des Gehirndruckes und deren Gefahr sind je nach der Consistenz, dem Volumen, dem Sitz und der Schnelligkeit der Einwirkung des drückenden Körpers, sowie nach der Widerstandsfähigkeit und dem Füllungszustande des Gehirnes ausserordentlich verschieden.

Die erste physiologische Wirkung des Gehirndruckes ist eine Reizung, als deren vorzüglichste Symptome wir Kopfschmerz, gesteigerte Empfindlichkeit und Reflexerregbarkeit, subjective Sinnesempfindungen, Insomnie, Delirien, Convulsionen etc. kennen. Inwiefern namentlich die letzterwähnten Erscheinungen directe Folge einer Nervenreizung oder Resultate von Circulationsstörungen sind, dürfte schwer zu entscheiden sein. Bekanntlich legte schon *Ch. Bell* ein bedeutendes Gewicht auf die Gefässcompression bei dem Gehirndruck, und die Ergebnisse der von *Kussmaul und Tenner* angestellten Untersuchungen über die Bedeutung der Anämie der nervösen Centraltheile, beim Zustandekommen von Convulsionen etc., gibt diesem Factor eine unbestreitbare Bedeutung.

Die höhern Grade des Gehirndruckes sind durch Depressionserscheinungen der Cerebralthätigkeit ausgezeichnet. Zu diesen gehören: Trübung des Bewusstseins, soporöser Zustand, verminderte Empfindungs- und Reflexerregbarkeit, langsame, schnarchende (wahrscheinlich durch Lähmung des Gaumensegels), oft aussetzende Respiration. Langsamer, voller Puls, erweiterte, torpide Pupillen, vor Allem aber Lähmungen der Empfindung und willkürlichen Bewegungen

einzelner peripherischer Körpertheile, meist in contralateraler, hemiplegischer Form. Während die nervösen Centren der Herz- und Respirationsthätigkeit meist früh leiden, erhalten sich dagegen die übrigen von der Medulla oblongata beherrschten Reflexactionen meist sehr lange, was aber natürlich von der Lokalität der Einwirkung abhängig ist. Anfänglich findet gewöhnlich Retention, später unwillkürliche Entleerung der Fäces und des Urins Statt. In *Dauer, Intensität* und *Verbindung* dieser Erscheinungen finden sich bedeutende Schwankungen. Namentlich durch eingedrückte Knochensplitter werden bisweilen dieselben *isolirten Gehirnstörungen* unterhalten, wie wir sie als Residuen der Commotion zum Theil ausführlich betrachtet haben.

Bei Schusswunden des Schädels handelt es sich häufiger um das Zustandekommen eines plötzlichen, intensiven Druckes, welcher unmittelbar die Erscheinungen des Gehirntorpors zur Folge hat. Oft aber geben sich die Druckerscheinungen bei geringen Impressionen des Schädeldaches oder unbedeutenden Blutextravasaten erst durch die auf die gleichzeitige Gehirnerschütterung folgende reactive Blutfüllung, oder die sich entwickelnden Entzündungszustände des Gehirnes zu erkennen, und sie bilden sich bei einer richtigen therapeutischen Bekämpfung dieser Momente auch von selbst wieder zurück.

Es ist keiner besondern Erklärung bedürftig, dass die functionellen Störungen je nach der Stelle der Druckeinwirkung ausserordentlich variiren. *Drei wesentliche Punkte machen es uns aber unmöglich, die Lokalität der Gehirncompression mit einiger Sicherheit aus den functionellen Störungen zu erschliessen.* Erstens ist *unsere physiologische Kenntniss* von der Bedeutung der einzelnen Gehirnpartien noch so mangelhaft, dass wir auch im günstigsten Falle nur zu dem Ausspruche berechtigt sind, dass gegenwärtig auf einen, dieser oder jener Erscheinung erfahrungsgemäss entsprechenden Centraltheil eine pathologische Einwirkung Statt finde. Welcher Art dieselbe sei, und von wo aus sie Statt finde, liegt ausser dem Bereiche der physiologischen Diagnose.

Ferner wissen wir, dass *ein Druckobject stets nur auf gröbere anatomische Abtheilungen des Gehirnes zu wirken vermag,* und dass die uns ins Auge fallenden Veränderungen vielleicht nur einem sehr kleinen Theilchen der verletzten Partie entsprechen, während die Functionsstörungen der übrigen Bestandtheile unserer Wahrnehmung entgehen. Endlich haben die bisherigen pathologischen Thatsachen zur Genüge bewiesen, dass die *Vertheilung und Fortleitung des Druckes wegen der ungleichen Widerstandsfähigkeit der Gehirntheile sehr verschieden sind,* und dass derselbe Druck von der nämlichen Stelle aus dennoch in den einzelnen Fällen sehr ungleiche Wirkungen haben kann. Hiernach mag man die in vielen Fällen zutreffende Regel der Lehrbücher beurtheilen, dass ein Druck auf die Convexität des Gehirnes die Intelligenz, einer auf die Basis die Bewegungsfähigkeit und Sinneswahrnehmung beeinträchtige.

Eine weitere Schwierigkeit für die Diagnose des Gehirndruckes erwächst aus dem Umstande, dass derselbe selten in seiner Reinheit auftritt, sondern meistens von Anfang an mit Commotion und Contusion combinirt ist.

Man hat sich von jeher bemüht, namentlich *zwischen Hirnerschütterung und Gehirndruck gewisse pathognomonische Differenzialsymptome aufzustellen.* Die meisten derselben sind durch die Fortschritte der Wissenschaft als unhaltbar erwiesen worden. So die progressive Entwicklung der Compressions- und die regressive Entwicklung der Commotionserscheinungen, der Zeitpunkt des Eintrittes und die Dauer der Störungen, die Beschaffenheit der Störungen selbst. Was letztere betrifft, so ist zwar z. B. die Bedeutung der Lähmungen für die Annahme eines Gehirndruckes allgemein anerkannt. Ebenso gewiss ist es aber, dass ein bedeutender Grad von Cerebraldruck ohne diesen Zufall bestehen kann. Von dem pathognomonischen Werth des Puppillenzustandes ist man längst zurückgekommen.

Eine hohe Bedeutung wird aber von manchen Seiten noch dem *Verhalten der Herzthätigkeit, resp. des Pulses* beigelegt. Schon *Abernethy*[1]), *B. C. Brodie*[2]), *Walther*[3]), *Joyeux*[4]), und am bestimmtesten der treffliche *Nélaton*[5]) haben die *Verlangsamung des Pulses* bei Compression des Gehirnes besonders hervorgehoben, und dieses Phänomen ist neuerdings von *Lengerke*[6]) als pathognomonisches Zeichen des Gehirndruckes behandelt worden. Sowohl das physiologische Experiment als die klinische Beobachtung scheinen diese Wahrnehmung zu bestätigen. In 52 genauer spezialisirten Fällen von unzweifelhaftem Gehirndruck, welche ich in den italienischen Lazarethen gesammelt habe, schwankte die Frequenz des Pulses, bei einer gleichzeitig sehr verschiedenen Qualität (voll, klein, hart, unregelmässig), zwischen einem Minimum von 48 und einem Maximum von 69 Schlägen in der Minute.

So unbestreitbar aber auch die Bedeutung einer Pulsverlangsamung bei dem Gehirndruck ist, so wenig lässt sich hierauf allein eine Differenzialdiagnose gründen. Habe ich doch bereits angeführt, dass die Pulsbeschleunigung nur der Reizeinwirkung niederer Grade von Gehirnerschütterung eigenthümlich ist, dass dagegen gerade bei den intensiveren Commotionen, welche an sich am ersten Veranlassung zu einer Verwechslung mit Gehirndruck geben könnten, auch der Puls meistens verlangsamt ist. Endlich haben die Reactionserscheinungen in dem einen und die beginnenden Entzündungssymptome in dem andern Falle oft täuschende Aehnlichkeit mit einander.

Was nun die Gehirnquetschung betrifft, welche so innig verwandt mit der Commotio cerebri ist, so wird der folgende Abschnitt auch ihr gegenüber die Unzulänglichkeit einer differenziellen Diagnostik darthun.

Während comprimirende Blutergüsse innerhalb des Schädels in der Civilpraxis am häufigsten zur Behandlung kommen, spielten die-

---

1) Abernethy in Coopers Dictionary of pract. surgery.

1) Path. u. chir. Beobachtungen über die Verletzungen des Gehirns. Aus d. Engl. von Gottschalk. In Nasses Sammlung z. Kenntniss der Gehirn- u. Rückenmarkskrankh. Stuttgart 1837.

3) Walther System der Chir. 2. Bd. Freiburg 1846.

4) Joyeux Appréciation des Rapports qui existent entre les sympt. et. les lésions organ. dans les malad. de l'encephale. Strasbourg 1844.

5) Nélaton Élémens de pathol. chirurg. II. Paris 1847.

6) Lengerke „Ueber Verlangsamung des Pulses bei Gehirndruck". Ink.-Diss. Marburg 1846.

selben in den italienischen Lazarethen eine sehr untergeordnete Rolle. Doch scheinen sie nach den wiederholt gemachten Beobachtungen auf dem Schlachtfelde nnd während des Transportes ziemlich häufig Todesursache bei Kopfschusswunden gewesen zu sein. Die *Seltenheit der Gehirnblutungen bei Kopfschusswunden* hat denselben Grund, den wir für die untergeordnete Stellung der Hämorrhagien bei den Schusswunden überhaupt geltend machten. (Vergl. I. Abth. p. 36 u. ff.) Im Stadium der Congestion und Reaction traten übrigens wiederholt heftige arterielle Blutungen auf. In einem solchen Falle sah sich mein Freund Dr. I. Neudörfer zu der Unterbindung der Carotis genöthigt. Was die *Verwundung der Blutleiter der Schädelhöhle* betrifft, so verweise ich auf die Angaben von *Bruns* (l. c. p. 629). Ich habe keine einzige eigene Beobachtung hiervon anzuführen. Trotz der oft schwankenden diagnostischen Anhaltspunkte gibt es doch gerade bei den Schusswunden zahlreiche Fälle, in denen die durch Auge und Finger zu constatirende Beschaffenheit der Schädelverletzung über einen stattfindenden Druck keinen Zweifel lässt. Wo die Compressio cerebri, so wie Qualität und Sitz der sie veranlassenden Ursache vollkommen sicher gestellt sind, da besteht die Indication, diese zu entfernen.

Man gibt den theoretisch sehr einleuchtenden Rath, die Extraction entweder (vergl. bei den Fracturen des Schädels) vor eingetretener Reaction, oder erst nach Ablauf derselben vorzunehmen. In praxi sind aber die Fälle, in denen eine entzündliche Reaction durch die Anwesenheit der Fremdkörper unterhalten wird, und mit der Entfernung derselben ihr Ende erreicht, viel zu häufig, als dass diese Regel allgemein durchführbar wäre.

Es sind Beobachtungen genug bekannt, in denen alle Functionsstörungen, welche durch Antiphlogose nicht bekämpft werden konnten, nach Erhebung eines Knochensplitters mit einem Male ihr Ende erreichten. *Bruns* hat (l. c.) eine Reihe von Beispielen gesammelt. Bisweilen erreichen auch ganz isolirte Gehirnstörungen, deren Zusammenhang mit der Anwesenheit eines Fremdkörpers an der verletzten Stelle nicht klar ist, durch die Entfernung desselben ihr Ende. Einen sehr schlagenden Fall der Art finde ich in der Gaz. méd. de Paris 1857 p. 567.

Nach einer Verwundung übte ein Knochensplitter vom Stirnbeine, über dem linken Auge, einen Druck auf den vordern Gehirnlappen aus. Es war *Verlust der Sprache* eingetreten. Diese kehrte vollständig wieder, als der Knochensplitter durch Trepanation entfernt worden war. Eine analoge Erfahrung theilte mir mein Vater aus dem Alexanderhospital in Warschau (1831) mit.

Von der Extraction der Knochensplitter und der Projectile war bei den Schädelfracturen die Rede.

Wir werden bei der Würdigung der Trepanation nochmals hierauf zurückkommen. Desgleichen auf die Eiteransammlungen und Abscesse. Ueberall, wo die directe Entfernung unausführbar ist, da werde, wie bereits näher bemerkt, durch ein *antiphlogistisches Verfahren* wenigstens der durch Congestion und Entzündung bedingten

Steigerung der Gefahren entgegen gewirkt. (Vergl. die Schädelfracturen und den Abschnitt von der Trepanation.)

3. Die Gehirnquetschung (Contusio).

Sie ist *eine der häufigsten Folgen von Schädelschusswunden.* Ihre innige Beziehung zur Commotio cerebri wurde schon im I. Theile erwähnt. Es hängt von der Propulsionskraft des Projectiles und von der Widerstandsfähigkeit der Schädelknochen ab, ob der Effect ein mehr lokaler bleibt, d. h. ob Fractur und Contusion des Gehirns zu Stande kommt, oder ob derselbe ungeschwächt durch die unverletzten Kopfknochen auf das gesammte Gehirn fortgepflanzt wird. Unter Gehirnquetschung verstehen wir, nach dem Vorgange *Dupuytrens* [1]), eine *mehr oder weniger beschränkte, unter ungetrennten Hüllen zu Stande kommende Zerreissung, Zertrümmerung und Zermalmung der Gehirnsubstanz.* Hiermit sind namentlich auch Blutergüsse von verschiedener Ausdehnung und Form verbunden, welche sich nicht selten zwischen den Meningen finden, und die Subarachnoidalräume erfüllen können. Diese Veränderungen sieht man sowohl an der Oberfläche als in der Tiefe zu Stande kommen.

Sie entsprechen in der Regel der Stelle, wo die Projectileinwirkung Statt fand, und es braucht dabei keineswegs eine Fractur vorausgegangen zu sein. Nicht selten ist aber auch die Gehirnquetschung durch Gegenschlag. Es kommt auch eine wirkliche Ruptur (Rhexis) des Gehirnes vor. In Betreff näherer Angaben über die pathologisch anatomischen Befunde der Contusio cerebri vergleiche man die äusserst vollständige Behandlung des Gegenstandes bei *Bruns* [2]).
Ich habe solche Fälle stets nur in späterem Verlaufe zur Beobachtung bekommen. —

Die durch Gehirnquetschung bedingte Gefahr beruht auf der *Grösse der Verwundung*, der *vitalen Dignität des betroffenen Theiles*, und auf der folgenden *Entzündung.* Wenn ich mich auch durch die anatomische Untersuchung von der Möglichkeit einer Rückbildung und Vernarbung selbst ausgedehnter Cerebralquetschungen überzeugt habe, so ist doch die Schmelzung und Eiterbildung ungleich häufiger beobachtet worden.

Die *Symptome* einer geringern Gehirnquetschung sind meist so unbestimmt, und haben so viele Aehnlichkeiten mit den beiden vorhin betrachteten Zuständen, dass sie durchaus nicht diagnostisch mit einiger Sicherheit zu verwerthen sind, zumal auch die Contusio cerebri selten rein, sondern mit *Gehirnerschütterung* und Gehirndruck combinirt vorzukommen pflegt. Was die intensivern Quetschungen betrifft, so unterscheiden sich ihre Zufälle allerdings gewöhnlich durch ihre *Beschränkung* und *Ungleichheit* von den auf alle Hirnthätigkeiten gleichmässig ausgedehnten Erschütterungssymptomen. Durch die letztere Eigenschaft — durch die Combination von Depressions- und Excitationsstörungen charakterisirt sich auch bisweilen die Quetschung

---

1) Leçons orales de clinique chirurg. Paris 1839 2. edit. T. VI. p. 170.
2) Bruns a. a. O. p. 772 u. ff.

gegenüber dem ebenfalls lokal wirkenden Druck. Zu den häufigsten Erscheinungen gehören: Störung, selbst Aufhebung des Bewusstseins und der Sprache, Unruhe, nicht selten Aufschreien und Gähnen, in den einen Theilen oft Abstumpfung der Empfindung und Erschwerung der Bewegung, in andern Partien Steigerung beider. Bisweilen Zittern, klonischer oder tonischer Krampf, in andern Fällen Contracturen[1]). Bald nach der Verwundung eintretende allgemeine Convulsionen lassen mit hoher Wahrscheinlichkeit auf Contusio cerebri schliessen, aber zahlreiche Krankengeschichten aus den italienischen Lazarethen bewiesen mir, dass auch hierin kein absolut sicheres diagnostisches Merkmal gegeben ist.

In Betreff des Sitzes, Grades und der Ausdehnung verweise ich auf die Schwierigkeiten, die beim Gehirndruck auseinandergesetzt worden sind. Zur weitern Bestätigung brauche ich nur an den berühmten Fall von *Tavignot*[2]) zu erinnern. Die Behandlung fällt mit derjenigen der eigentlichen Schusswunden des Gehirnes zusammen.

4. Schusswunden des Gehirnes.

Die *Schusswunden des Gehirnes*, bei denen ein Projectil oder Geschossstück die Meningen perforirt, und in die Gehirnmasse eindringt, schliessen sich unmittelbar an die Contusio cerebri an. Sie tragen stets den *anatomischen Charakter der Quetschung*[3]) und bieten im Wesentlichen dieselben Formen dar, welche wir in der I. Abth. im Allgemeinen aufgestellt haben. Wir haben zunächst blinde und durchgehende Schusskanäle zu unterscheiden. Was die letztern betrifft, so kommen sie selten in die Beobachtung der Lazarethärzte, weil sie gewöhnlich auf dem Schlachtfeld lethal werden. Wo das Gehirn in einem seiner grössern Durchmesser durchbohrt wurde, galt dies als Regel. Die Projectile können entweder durch die Orbita, oder durch das Schädelgewölbe eindringen. Die verschiedenen Möglichkeiten der auf diese Weise zu Stande kommenden Verletzungen sind durch eine Beschreibung nicht zu umfassen.

Wenn man sich die Thatsache vergegenwärtigt, dass diese Schusswunden meistens ausserordentlich complicirte Verletzungen sind, und dass bei ihnen in der Regel verschiedene Momente zusammenwirken, von denen jedes durch eine besondere Symptomengruppe ausgezeichnet ist, so wird man den höchst problematischen Werth einer Symptomatologie der Gehirnschusswunden zugeben müssen. Auch wird man im Hinblick auf die früher bei dem Gehirndruck gegebene Auseinandersetzung die schöne Hoffnung aufgeben, dass sich die durch experimentelle Physiologie gewonnenen Erfahrungen über die Folgen der Verletzung einzelner Hirntheile direct auf unser Gebiet übertragen lassen.

---

1) Nach Schiffs Versuchen (Lehrb. der Phys. IV. Hft. p. 348) ist es z. B. wahrscheinlich, dass die höher in der Wölbung des Sehhügels gelegenen Schichten einen bemerkenswerthen Einfluss auf die Strecker der Finger haben.

2) Tavignot in den Bulletins de la soc. anatomique à Paris 1840 p. 87 u. ff. Ferner: Chassaignac l. c. p. 73 u. ff.: und Thibaut Bull. d. l. soc. anat. 1844.

3) Vergl. I. Abth. der milit. chirurg. Studien p. 48 u. 49.

Eine besondere Erwähnung verdienen hier die *ganz isolirten Cerebralstörungen*, welche man bisweilen als Folge penetrirender Schädelwunden beobachtet. Derartige Fälle sind durch perforirende Degen- und Lanzenspitzen weit häufiger veranlasst worden, als durch Projectile. In Betreff der wesentlichsten hierhergehörigen Störungen verweise ich auf meine bei der Commotio cerebri gemachten Mittheilungen. — Es wird durch 113 Fälle von Gehirnschusswunden, welche in den italienischen Lazarethen genauer beobachtet wurden, und über die ich spezielle Angaben besitze, bestätigt, dass wenig Beispiele existiren, in denen eine durchaus ähnliche Verwundung an derselben Stelle auch denselben Erfolg gehabt hätte. Ich habe übrigens nur Schusswunden der Hirnlappen und gestreiften Körper und des Kleinhirns, dagegen keine einzige, das Mittel- und Basalhirn, den Pons, die Vierhügel oder die Medulla oblongata betreffende Schussverletzung in den Lazarethen beobachtet. Einige Fälle lasse ich ihres Interesses wegen hier folgen.

1) Schussfractur der rechten Stirnbeinhälfte. Blinder Schusskanal des rechten Grosshirnlappens. Heilung.

Betraf den östereichischen Infanteristen Joh. Buchter, 28 Jahre alt, welcher bei Magenta verwundet wurde. Unmittelbar nachher geringe Commotionserscheinungen. Nach dem Osped. St. Ambrogio in Mailand gebracht, zeigt er eine ziemlich regelmässige, einem französischen Vollprojectil entsprechende Lochfractur etwa $1^1/_2$" über dem rechten arcus supraorbitalis. Puls verlangsamt. Steifheit des Nackens, Kopfschmerz, keine Störung der Intelligenz, Sinneswahrnehmungen ungetrübt. Durch ein dreieckiges Knochenfragment, welches vollkommen losgesprengt war, und mit den Fingern leicht entfernt werden konnte, ward eine ziemlich freie Ansicht des vorgedrängten Gehirnes verschafft.

In den folgenden Tagen Abfluss einer mit Blut gefärbten Mischung von grauer und weisser Gehirnsubstanz. Die durch die mit Blutcoagulis bedeckte Risswunde der Meningen eingeführte Sonde stiess in der Tiefe von 1" auf das wenig veränderte Projectil, welches mit einer Kornzange sogleich extrahirt wurde. Günstige Lagerung, energische Antiphlogose. Der Ausfluss von Gehirnmasse dauerte 5 Tage lang, und zeigte Beimischung kleiner Knochensplitter. Am 7. Tage nach der Verwundung zeigen sich mehrere grössere Knochenfragmente in dem blinden Schusskanal. Sie werden ebenfalls ohne Mühe entfernt. Am 8. Tage Symptome einer allgemeinen Meningo encephalitis. Energische Antiphlogose. Am 11. Tage sind die entzündlichen Symptome ziemlich beseitigt. Gute Eiterung. Am 15. Tage Beginn frischer Granulationen. Am 22. Tage noch mehrere nekrotische Fragmente der Gehirnhäute gelöst. In der 6. Woche auf dem Wege der schönsten Heilung. In der 11. Woche nach Verona evacuirt.

2) Schussfractur des linken Schläfenbeins. Blinder Schusskanal des linken Grosshirnlappens. Lähmungstod.

Der vielbetrauerte Hauptmann Filz, welcher mit seinem Bruder bei Solferino verwundet und in demselben Saale des Osped. St. Francesco verpflegt wurde, hatte eine Lochfractur von etwa 4□" Umfang in der pars squamosa des linken Schläfenbeins davongetragen. Das zerquetschte französische Hohlprojectil wurde aus geringer Tiefe in der Ambulance extrahirt. Die Erschütterungserscheinungen mächtig. Aber von Anfang an, bei noch erhaltenem Bewusstsein, Verlust des Sprachvermögens. Das linke Ohr taub. Das linke obere Augenlid herabhängend. (Ptosis.) Puls langsam und klein. Respiration anfänglich ziemlich normal. Intensive Antiphlogose. Bedeutender Prolapsus des Gehirns. Abstossung kleinerer Cerebralmassen aus dem blinden Schusskanal. Gangränöse Losstossung einer bedeutenden Gehirnpartie. Jauchige Eiterung. Allgemeine encephalitische Erscheinungen mit heftiger Jactation und Delirien durch Blutentziehung und sonstiges antiphogistisches Verfahren bekämpft.

Zunehmende Lähmungssymptome. Unwillkürlicher Abgang des Harnes und der Fäces. Paralyse der untern Extremitäten. Bewusstsein einzelne Tage auflackernd. Dann wieder Zurücksinken in den frühern soporösen Zustand. Noch in der letzten Zeit vor seinem Tode richtet er sich täglich mechanisch bei unserm Herannahen zum Verbande mit dem linken Arme auf, indem er den müden, schweren Kopf auf die Schulter sinken lässt.

In den letzten 6 Tagen bleibt er regungslos liegen. Puls klein, langsam, Respiration schnarchend. Temperatur des ganzen Körpers herabgesetzt. Zuletzt auch Lähmung der obern Extremitäten. Tod den 14. Juli, also am 20. Tage nach der Verletzung. Section aus Rücksicht auf den Bruder nicht vorgenommen.

3) Perforation eines Schädelsegmentes, durch die linke Grosshirnhemisphäre gehender Schusskanal. Tod.

Dem 28jährigen österreichischen Jäger Alois Halbais drang bei Magenta eine französische Hohlkugel über dem linken Arcus supraorbitalis ein, und in der Höhe des gleichseitigen Tuber ossis bregmatis aus. Von Anfang an soporöser, lähmungsartiger Zustand. Puls langsam, Respiration schnarchend und mühsam. Sprache verloren. Am 6. Tage Erscheinungen von Meningo-Encephalitis. Wiederholte Blutentziehungen sowohl allgemein als lokal. Eisüberschläge. Am 14. Tage Aufnahme der Sinneseindrücke völlig hergestellt. Irisbewegung normal. Beim Namensruf macht der Verwundete eine drehende Kopfbewegung nach der uns entgegengesetzten Seite, was wir wiederholt constatirten.

Das Hautgefühl war beträchtlich gesteigert, so dass der Verwundete selbst auf geringe Berührungen heftig reagirte. Verdauung normal. Am 17. Tag tritt der frühere soporöse Zustand wieder ein und am 59. Tage erlischt allmählig das Leben. In diesem Falle machte ich die Autopsie und fand den Schusskanal in dem früher beschriebenen Zustande der Resorption und Heilung (vergl. I. Abth. p. 48 u. 49). Von einem activen Entzündungszustande oder Verletzungen anderer Hirntheile keine Spur.

4) Schussfractur der rechten Orbita. Schusskanal durch die Grosshirnlappen. Zurückbleibendes Projectil. Tod.

Der 25jährige Infanterist Adam Andracovik wurde bei Magenta am 4. Juni 1859 verwundet. Ein französisches Hohlprojectil zermalmte den rechten bulbus und drang dann mit Zerschmetterung der pars orbitalis ossis frontis und des grossen Keilbeinflügels in die Schädelhöhle ein. Anfänglich beträchtliche Commotionserscheinungen. Am 5. Transport in das Osped. St. Ambrogio, dann in das Osped. St. Francesco in Mailand. Soporöser Zustand, Krämpfe, Steifheit der Nackenmuskeln und der Kiefer, Erschwerung des Schlingens, Depression der Intelligenz. Die Sinneseindrücke haben nicht gelitten. Aber die centrale Regulirung derselben, ihre Vermittlung mit den Bewegungscentren, welche nach den physiologischen Experimenten in den Hirnlappen gesucht werden muss, fehlt. Unter einer energischen Antiphlogose bilden sich die erst erwähnten, sehr combinirten, jedenfalls zum Theil auf Meningoencephalitis beruhenden Symptome zurück. Es tritt immer entschiedener das Bild hervor, welches uns die experimentelle Exstirpation der Hirnlappen darbietet.

Auch hier war gleich Anfangs die Sprache erschwert. Unter zunehmenden Paralysen wird der Tod ganz allmälig vorbereitet und erfolgt am 31. Juli 1859. Die anatomische Untersuchung ergab eine mit zertrümmerter, zerflossener Nervensubstanz und verschieden diffundirten Blutextravasaten bezeichnete, nicht bestimmt begränzte, in erweichte Gehirnmasse übergehende Schussbahn. Sie erstreckt sich über einen grossen Theil des rechten untern und linken obern Hirnlappens, und die vordere Hälfte des Backens. In der dem Tuber ossis bregmat. sinister entsprechenden Lappenoberfläche ein von den unverletzten Meningen bedeckter, wallnussgrosser, mit zertrümmerten Nervenmassen und Blutcoagulis gemengter Abscess, in welchem das zerquetschte französische Hohlprojectil aufgefunden wird. Die übrigen Gehirntheile ziemlich unverändert.

5) Lochfractur des linken Scheitelbeins. Schussbahn durch den linken Hirnlappen. Durchbruch des Projectiles nach der linken Orbita. Meningo encephalitis. Caries der facies orbitalis ossis frontalis. Tod.

Tyroler Jäger, bei Solferino von einem französischen Hohlprojectil am linken Scheitelbein getroffen. Ziemlich regelmässige, thalergrosse Lochfractur, $1/2$" vor dem Tuber o. bregmatis beginnend. Von ihr nach verschiedenen Seiten strahlige Fissuren ausgehend. Sieben Tage nach der Verwundung sah ich ihn zum erstenmale in dem Osp. St. Francesco in Mailand, unter dem vorwaltenden Bild einer Meningoencephalitis. Durch einen Waffengefährten erfuhr ich, dass in der Ambulance einige Knochensplitter extrahirt worden seien. Intensive Antiphlogose. Blutentziehungen hatten die heftigen Convulsionen und Contracturen, welche sich an einzelnen Theilen zeigten, beseitigt, und die Intelligenz bedeutnd aufgehellt. Kopfschmerz, Eingenommenheit, Schwindel, Insomnie waren jetzt die vorzüglichsten Erscheinungen. Von Anfang an Erblindung des linken Auges. Am 11. Tage bedeutende Anschwellung beider Augenlider, besonders des linken. Bulbus nach abwärts gedrängt. Exophthalmus. Die Pupille sehr erweitert. Klagen über heftigen

Kopfschmerz in der ganzen linken Kopfhälfte, besonders aber in der Tiefe der Augenhöhle. Blutegel in die Umgebung des Auges. Eisblase fortgesetzt. Zunahme des Exophthalmus, und der teigigen Geschwulst der Weichtheile des Auges. Unter dem obern Orbitalrand Fluctuation. Cataplasmen. Aufbruch. Erguss eines mit Blutcoagulis, Nervenmasse und kleinen Knochentrümmern gemischten jauchigen Eiters.

Untersuchung mit der Sonde constatirt eine rauhe durchbrochene Fläche der facies orbitalis ossis frontalis. Auch lässt sie einen Fremdkörper muthmassen. Am 25. Tage intensiverer Kopfschmerz, Delirien, Paralyse der rechten untern Extremität. Panophthalmitis sinistra. Ekel und Erbrechen, erschwerte Sprache, zunehmende Ermattung, Stupor. Freiwilliger Abgang von Stuhl und Harn. In der Nacht vom 25/26. Tag Tod.

In dem Drang der Arbeit wird die Schädelhöhle nicht geöffnet. Dagegen ergibt die Orbita eine von primärer Splitterung und nachmaliger Caries durchbrochene Stelle der obern Decke der Orbita. Hier zeigt sich das zerquetschte Projectil, nach dessen Entfernung, welche nur durch den Ausbruch eines grössern Knochensplitters möglich war, noch eine ziemliche Quantität mit Eiter gemischter, sanguinolenter Gehirnmasse prolabirte.

6) Schussfractur des rechten Stirnbeins ohne primäre Zufälle. Geringe Symptome secundärer Encephalitis in der 4. Woche. Gehirnabscess. Tod in der 6. Woche.

Am 9. Juni wurde der 25jährige Zuave P. Z. (Reg. I. Bat. 2. Camp. 4.) bei Melegnano von einer österreichischen Flintenkugel in das rechte Stirnbein getroffen, und dieses unter dem Tuber frontale durchgeschlagen. Mehrere eingedrückte Knochensplitter in der Ambulance entfernt, das Projectil nicht aufgefunden. Die Meningen zeigten sich unter der Fracturstelle durchbrochen. Hirnmasse quoll hervor. In dem Osped. St. Ambrogio in Mailand aufgenommen, klagte er kaum über Schmerzen und war bei vollem Bewusstsein. Auge gesund, Pupille normal reagirend, Bewegung und Sensibilität, sowie Hauttemperatur nicht verändert. Strenge Antiphlogose. Wunde der Weichtheile gut eiternd und granulirend. Losstossung mehrerer kleiner Knochenfragmente. Bis zur 4. Woche völlig ungestörter Verlauf. Da fing der Verwundete an, über heftige Kopfschmerzen zu klagen. Fiebererscheinungen. Infiltration der Kopfschwarte in der Umgebung der Wunde. Ein c, 2‴ langes und $1^1/_2$‴ breites necrotisches Knochensplitterchen wird entfernt. Erneute ontiphlogistische Behandlung. Fortdauer der Kopfschmerzen. Zunehmende allgemeine Schwäche. Keine sonstigen Erscheinungen.

Die Wunde scheint Fortschritte in der Heilung zu machen. Indessen quillt die zerrissene, missfärbige Dura mater und das Gehirn hervor. Bei dem Versuche einer sanften Reduction zerreisst die oberste Schicht, und einige Unzen dünnen, sanguinolenten Eiters ergossen sich nach Aussen. Patient fühlt sich erleichtert. Indessen nimmt die Schwäche zu, und in der 6. Woche erfolgt endlich der Tod.

Eine genauere Untersuchung zeigt unter der Fractur des rechten Stirnbeins von einer bedeutenden Bindegewebs- und Gefässwucherung eingeschlossen, und von erweichter Nervenmasse umgeben einen 2" langen 1" breiten und $1^1/_2$" tiefen Abscesssack, in welchem sich das Projectil im Ganzen wenig verändert, vorfand. Die übrigen Gehirnpartien hatten nicht gelitten. Brust und Baucheingeweide nicht untersucht.

Die mitgetheilten Beobachtungen geben Beispiele für die vorzüglichsten Verlaufsarten der Gehirnquetschungen. Sie zeigen in Fall I. die Möglichkeit einer *Zurückbildung und Heilung* [1]), in den übrigen Fällen die unendlich wechselnden primären Symptome, dann aber besonders auch den verschiedenen Zeitpunct, in welchem die Encephalitis auftreten kann. Unter ihren wichtigsten Ausgängen ist die bei Schusswunden ziemlich häufige *Abscessbildung* zu erwähnen, für welche Fall VI. ein sehr bemerkenswerthes Beispiel liefert. Das Ende kann bei diesen Wunden auf verschiedene Weise herbeigeführt werden, wenn dasselbe nicht unmittelbar, oder in den ersten Stunden nach der Verletzung eintritt [2]). Am häufigsten knüpft sich der Tod an eine primäre, acute oder secundäre, chronische Encephalitis und ihre Folgen.

1) Vergl. die Militärchir. Stud. I. Abth. p. 51 u. fl.

2) Vergl. Beck a. a. O. p. 106, 107, 114. Stromeyer a. a. O. p. 404. u. ff. Hennen a. a. O. p. 360. Boinet Archives gén. d. Méd. 1837. III. Sect. T. 11. p. 49.

Was die *Diagnose* dieser Wunden betrifft, so lässt sich ihr Vorhandensein, und bisweilen ihre Richtung durch die Ocularinspection feststellen. In Betreff letztererkann die Verbindungslinie zweier Perforationsstellen (vergl. Fall 3 und 6) oft sichern Aufschluss geben. In den meisten andern Fällen gilt in Betreff der Ausdehnung und Richtung des Schusskanales und des Sitzes des Projectils das Bekenntniss der diagnostischen Unzulänglichkeit, welches ja bei den meisten Verletzungszuständen des Gehirnes auszusprechen ist, und das mit besondererer Klarheit von *Schiff* (a. a. O. pg. 364) begründet wurde.

In Betreff der *Prognose* dieser Wunden hat *Bruns* das umfänglichste Material zusammengestellt, und ich begnüge mich, darauf hinzuweisen, dass sie mit Sicherheit nur ex post möglich ist.

Die *erste Indication bei der Behandlung* ist die Entfernung der Fremdkörper, sofern ihr Sitz klar ist. Ihre Technik gestaltet sich nach den einzelnen Fällen äusserst verschieden. Es gilt hier das bei den Schussfracturen des Schädels Bemerkte. Ebenso in Betreff der Lagerung und der Reinigung der Wunde. Weitaus die wichtigste Aufgabe ist aber die kunstgemässe Beschränkung der Encephalitis. Was die Behandlung der so häufig bei diesen Verwundungen auftretenden Exuberanzen der Dura mater und des Gehirnes betrifft, so wird sogleich ausführlicher davon die Rede sein. Unser Verfahren bei Gehirnabscessen bewegt sich in sehr engen Schranken. Nur bei einer oberflächlichen Lage kann es bisweilen gelingen (vergl. Fall 6), dieselben durch die bestehende Knochenöffnung zu entleeren. Da es aber bei solchen Schusskanälen erfahrungsgemäss vorzüglich da zur Erweichung und Abscedirung kommt, wo die durch das Projectil verdrängten Nervenmassen angehäuft sind, und dieses selbst liegen blieb, also am Ende der Bahn, so ist die Hoffnung eines solchen Eingriffes sehr gering. Ich habe übrigens in 2 Fällen, freilich nur symptomatisch wirkende Entleerungen ziemlich tief gelegener Abscesse durch Einstich mit dem Troikart vollziehen sehen.

Bekannt ist der Fall von *Detmold* (Amerikan Journal 1850), welcher einem 40jährigen Manne einen 1″ langen und $^1/_2$″ tiefen Einschnitt in das Gehirn machte, und 3—$3^1/_2$ Unzen Eiter entleerte. Es folgte auffallende Besserung. Drei Wochen später befand er sich ganz wohl. Allein neue Fröste und Convulsionen liessen eine abermalige Eiteransammlung vermuthen. Abermalige $^5/_4$″ tiefe Incision, ohne dass Eiter kam. Die Sonde konnte $4^1/_2$″ tief eingeführt werden. Hierauf mehrere Tage lang bedeutende Besserung. Es wurde unter denselben Anzeigen zum dritten Male eine Incision bis in die Gegend des Ventrikels gemacht. Es flossen bald darauf 3 Unzen eines dünnen, flockigen Eiters ab, aber 2 Stunden später erfolgte der Tod.

5. Exuberanzen der Dura mater und des Gehirnes.

(Fungus traumaticus Durae matris, Prolapsus cerebri et Encephalocele traumatica.)

Sie gehören zu den häufigsten Zufällen, welche sich bei den Lochfracturen des Schädels ereignen können. Ist das Schädelgewölbe an einer Stelle durchbrochen, so kann sich das Gehirn unter ver-

schiedenen Druckbedingungen in die Lücke drängen. Wohl nur selten sind die zerquetschten, mit Blutergüssen gemischten Nervenmassen selbst die Ursache des Druckes. Auch den Exsudat- und Eiteransammlungen kommt nicht die Bedeutung zu, die man ihnen früher beilegte. In der grössten Mehrzahl der Fälle ist die durch Blutanfüllung bedingte Schwellung diejenige Druckursache, welche durch einen Vorfall compensirt wird. Es ist derselbe vorzüglich in 2 Stadien su beobachten: als Folge der primären Quetschung und als Begleiter der primären oder secundären Meningo-Encephalitis. Man unterscheidet den eigentlichen *traumatischen Gehirnbruch*, bei welchem die unverletzte Dura mater mit vorgestülpt wird, den *Hirnhautschwamm*, wobei die Dura mater allein vordringt, und eine reichliche weiche Bindegewebsmasse mit colossaler Gefässentwicklung darbietet, und endlich den Durchbruch der Gehirnmasse durch die zerrissenen Häute, den *wirklichen Prolapsus cerebri*.

Es kommen übrigens mannichfache Combinationen dieser Zustände vor. Dem Grade nach sind sie nicht minder wechselnd. Es werden die verschiedensten Stufen von linienbreiter Hervortreibung bis zu umfangreichen Geschwülsten beobachtet. In anatomischer Beziehung interessiren uns zunächst die durch den Druck der Fracturränder verübten mechanischen Beeinträchtigungen der Structur (Zerreissungen und Quetschungen) und der Circulationsverhältnisse der vorgedrängten Partie. Theils in Folge dieser, theils in Folge der äussern Einwirkungen des Luftzutrittes etc. entsteht gewöhnlich bald eine Entzündung in der exuberirten Masse. Der von hier aus dem ganzen Gehirn mitgetheilte Reiz wird die entzündliche Schwellung desselben steigern. Dadurch muss aber umgekehrt ein vermehrtes Wachsthum der prolabirten Geschwulst bedingt sein.

Die Entzündung der fraglichen Exuberanzen vermag sich unter besonders günstigen Verhältnissen zurückzubilden. Sie kann zu Abscessen führen. Weitaus am häufigsten geht sie aber in Brand über. Dieser ist jedoch keineswegs immer die Folge einer vorausgegangenen Entzündung, sondern sehr oft direct durch den Abschluss der Blutzufuhr und der Ernährung bedingt.

Wenn die vorgefallene Partie des Gehirnes nicht schon früher durch die zertrümmernde Einwirkung des Projectils in verschiedener Weise gelitten hat, so bietet die Geschwulst anfänglich nicht selten das normale Ansehen der Gehirnoberfläche mit den physiologischen, pulsatorischen Doppelbewegungen. Ich habe Fälle gesehen, wo eine bleiche, welke Beschaffenheit gleich zu Anfang von dem aufgehobenen Blutzufluss Kunde gab. Oefter aber beobachtet man bald nach dem Vorfall die gewöhnlichen Phänomene des gehemmten venösen Rückflusses und der Stase. Ich sah unter solchen Umständen wiederholt Blutungen auftreten, welche den Charakter der sog. parenchymatösen Hämorrhagien an sich trugen, und hisweilen eine nicht unbedeutende Abschwellung bewirkten. Es werden aber ebenso oft blosse, beschränkte apoplectiforme Blutergüsse durch den gesteigerten collateralen Druck zu Stande gebracht.

Die *Gangränescenz* gibt sich meistens durch verschieden nüancirte Entfärbungen der Dura Mater und der Gehirnpartie zu erkennen,

welche in Form von Flecken und Streifen aufzutreten pflegen. Die Pulsationen verschwinden, die Masse wird welk und sinkt ein. Das Zerfliessen in jene dem Gehirnbrand eigenthümliche Pulpe ist mit einem durch seine flüchtigen Fettsäuren oft characteristischen Geruch verbunden. Während sich nun einzelne Partien ablösen, bleiben andere oft ungewöhnlich lange in Verbindung. Die Elimination der necrotisirten Gehirn- und Meningialmassen ist nicht selten mit Blutungen verbunden. Es werden oft gleichzeitig einzelne ziemlich erhaltene Markpartien, kleine eiterig infiltrirte, andere im höchsten Grade hyperämische, und gänzlich oder nur theilweise brandige Theile nebeneinander getroffen. Endlich wuchern von den normalen Partien der Dura Mater und des Endocraniums üppige Granulationen empor, welche oft den ganzen Prolapsus überdecken können.

Auch sind die Hirnvorfälle von keinen besondern Symptomen begleitet. Diese gehören meistens den früher betrachteten Zufällen und der Gehirnentzündung an. Der Tod tritt gewöhnlich unter zunehmenden Druck- und Lähmungserscheinungen, auf der Höhe der Entzündung, oder unter dem Bilde allmähliger Erschöpfung ein. Einen glücklichen Ausgang sah man durch folgende Möglichkeiten herbeigeführt werden. Ein geringer Vorfall kann spontan oder durch Kunst reducirt werden. Ein Abscess kann sich entleeren und Vernarbung eintreten. Am gewöhnlichsten ist das brandige Absterben und die spontane oder künstliche Elimination der Brandmassen. Es ist unglaublich, welche Quantitäten von Gehirn auf diese Weise verloren gehen hönnen, ohne das Leben des Individuums zu bedrohen oder dauernde Functionstörungen herbeizuführen. Ich erinnere in dieser Beziehung an zahlreiche Krankengeschichten in der Literatur, vor Allem aber an die physiologischen Thatsachen [1]). (Vergl. I. Abth. pg. 49.)

Die *Prognose* dieser Zustände ist in der Regel sehr ungünstig. Von 21 Fällen, deren genaue Krankengeschichten ich theils durch die Güte der Lazarethdirectoren erhalten, theils selbst gesammelt habe, endeten 16 tödtlich. Nur 5 wurden gerettet, von denen bei Zweien tiefere Functionsstörungen zurückblieben. Es versteht sich von selbst, dass die Voraussage je nach der Dignität der betroffenen Gehirntheile sehr verschieden zu stellen ist. Sämmtliche erwähnte Beobachtungen beziehen sich auf die Grosshirnlappen. Drei Mal trat der Tod unter dem Bilde der sog. Pyämie ein. (Vergl. I. Abth.)

Des Interesses wegen lasse ich hier in Kürze die erwähnten 5 glücklichen Fälle aus meiner Beobachtung folgen.

1) *St. Francesco.* 23jähriger Böhme bei Solferino in der Mitte des Os frontale von einem Bombensplitter getroffen. Zwei Zoll langes, und $1^1/_2$'' breites Knochenstück in das Cavum cranii geschlagen. Heftige Commotion. Oberflächliche Quetschung des Gehirnes. Extraction des Fragmentes in der Ambulance. Intensive Antiphlogose. Geringe encephalitische Symptome glücklich bekämpft. Am 14. Tage Beginn einer Hernia cerebri, welche am 18. Tage die Grösse eines Hühnereis erreicht. Gelinde Compression. Wiederholte lokale und allgemeine Blutentziehungen. Allmählige Zurückbildung der Grhirngeschwulst unter üppiger Granulationswucherung von Seiten der Dura Mater und des Endocranium. Heilung am 70. Tage.

---

1) Schiff a. a. O. p. 337 u. ff. u. Longet I. p. 670. Anat. u. Phys. du système nerveux. 1842.

2) *St. Francesco.* A. K., Tyroler Jäger, 26 Jahre alt, bei Magenta über dem linken Tuber frontale getroffen. Impression, welche elevirt wurde. Necrotische Losstossung mehrerer Fragmente. Wiederholte Druckerscheinungen, Blutentziehungen. Am 20. Tage wird eine Knochenspitze mit dem Resector entfernt. Zwei Tage später Encephalitis. Eis. Venäsectionen. Blutegel. Bildung eines Prolapsus cerebri von Baumnussgrösse. Auf geringen Druck Kopfschmerz, Schwindel. Pulsverlangsamung. Nach 10 Tagen energischer Antiphlogose spontane Zurückbildung des Tumor. Schnelle Knochenreparation von den Rändern her. Am 64. Tage Evacuation nach Verona.

3) *St. Francesco.* N. P., 25jähriger Grieche, Infanterist. Bei Magenta am 5. Juni in der Mitte zwischen beiden Tubera parietalia getroffen. Lochfractur von der Grösse eines Frankenstückes. Splitterungen in der Umgebung. Entfernung mehrerer Knochentrümmer und des Projectiles nach theilweiser Resection eines Fracturrandes. Am 11. Tage Encephalitis. Ausbildung eines Prolapsus cerebri von der Grösse einer Baumnuss. Daneben Wucherung der Dura mater. Druckerscheinungen, wiederholte Blutungen mit parenchymatösem Character. Hyperämisch cyanotisches Aussehen der Gehirngeschwulst. Wachsen derselben bis zum 20. Tage. Aufhören der Pulsation, Erschlaffung, Entfärbung, Brand. Die Massen mit der Scheere abgetragen ohne weitere Zufälle. Am 25. Tag abermaliges Vordrängen von Gehirn und Dura mater. Encephalitis. Intensive Antiphlogose. Zurückbildung des Tumor. Normale Granulationsbildung der Wunde. Rascher Reproductionsprozess des Knochens. Beinahe vollständige Heilung am 92. Tage. Einzige restirende Functionsstörungen: Senken des Kopfes auf die Schulter und Klagen über Müdigkeit und häufige Schlafanwandlungen.

4) *Osp. Seminario Vereelli.* E. G., piemontesischer Artillerist, bei Magenta von einer österreichischen Kugel getroffen. Die Gränze der noch fühlbaren Stirnnaht und der Kranznaht in der Ausdehnung eines Soldi zertrümmert. Commotion gering. Mehrere Splitter, und das deformirte Geschoss in zerrissenen Partien der Dura mater und der Gehirnoberfläche zurückgeblieben. In der Ambulance entfernt. Am 6. Tag Encephalitis. Eis. Antiphlogose. Mehrere, theilweise gelöste Splitter kunstgemäss getrennt. Dadurch Bildung einer unregelmässigen $2^2/_3$" langen und 1" breiten Oeffnung. Hernia cerebri am 15. Tage unter Druckerscheinungen. Bildung eines beschränkten Abscesses in der vorliegenden Geschwulst. Entleerung. Entzündung, Brand. Verlust von etwa 2 Unzen Gehirnsubstanz. Frische Granulationen. Totaler Schluss der Fractur am 79. Tage. Auffallende Ermüdung, häufige Schläfrigkeit, Abnahme des Gedächtnisses zurückbleibend.

5) *Osped. St. Ambrogio Mailand.* A. H., Französischer Voltigeur der Garde, 27 Jahre alt. Bei Solferino von einem Granatsplitter getroffen. Zerreissung der Weichtheile des Scheitels und der Stirne. Eine dreieckige Partie vom obern Theile des Stirnbeins und des vordern Winkels der beiden Scheitelbeine bis zur Tiefe von wenigstens 2" in das Gehirn getrieben. Commotion vorübergehend. Sehverminderung auf dem linken Auge und Parese der rechten Seite. Pupillen starr erweitert. Am 4. Tage Extraction des Knochensplitters. Encephalitis von bedeutender Heftigkeit. Im Beginn der zweiten Woche trotz anhaltender Anitphlogose Bildung eines Gehirnvorfalls. Daneben quillt die Dura mater in geschwollenen Fetzen mit heraus. Die vordrängende Geschwulst täglich wachsend. Soporöser Zustand und zunehmende Schwäche. Noch ehe der Brand in dem vorliegenden Tumor vollendet und der Eliminationsprozess in Thätigkeit war, Abtragung mit der Scheere ohne besondern Zufall. Verlust von c. 3 Unzen Gehirnmasse. Herstellung normaler Granulationen. Schluss der Fracturstelle in kurzer Zeit. Störung der Articulation der Sprache, Schläfrigkeit, Gedächtnisschwäche. Leichtes Ermüden während des Sprechens. Am 93. Tage in seine Heimath entlassen.

Nur bei sehr beschränkten und wenig umfangreichen Exuberanzen des Gehirnes und seiner Häute sah ich bisweilen eine *einmalige Reduction* zum Ziele führen. Bei höhern Graden war ein zu diesem Verfahren nothwendiger, wenn auch noch so *sanfter Druck* meistens von den Erscheinungen der Compressio cerebri: von Kopfschmerzen, Betäubung, Uebelkeit, Pulsverlangsamung, Ohnmacht, Sopor etc. begleitet. Bei derartigen Versuchen scheinen die Pathologen sehr verschiedene Wahrnehmungen in Betreff der Empfindlichkeit und des Schmerzgefühles der Gehirntumoren gemacht zu haben, welchen mannigfache Irrthümer zu Grunde liegen. Die *Dura mater* allein besitzt Empfindlichkeit. Vorfälle der verschiedensten Partien der *Gehirnlappen* geben

zu der Erfahrung Gelegenheit, dass dieselben *nicht nur gegen Schmerz*, sondern sogar *gegen Berührung gänzlich unempfindlich* sind [1]). Entschiedene Sensibilität beginnt erst in den tiefern Schichten des Sehhügels, und in den Gehirnschenkeln. Wo gegentheilige Behauptungen aufgestellt wurden, da lagen wahrscheinlich Täuschungen durch manche Erscheinungen der Compressio cerebri vor.

Bisweilen gelingt eine dauernde Reduction durch einen ganz *allmäligen Druck*, den das Gehirn erfahrungsgemäss sehr gut erträgt. Diese Einwirkung hat man meist ohne besondern Nutzen durch adstringirende Substanzen (Blei, Alaun etc.) zu unterstützen geglaubt. Die Mittel haben nur bei Blutstillung ihren Werth.

Die einzige sonst mögliche Behandlung des Hirnschwammes besteht in *Abhaltung äusserer Schädlichkeiten*, in schonender Entfernung der Secrete, in möglichster Reinlichkeit, welche am besten durch die schon früher erwähnten Irrigationen und sanften Bespritzungen mit lauem Wasser, Aqua chlorata oder Creosotwasser bestellt wird. Man hat von jeher Versuche der *kunstgemässen Abtragung* der Gehirnschwämme gemacht, welche bisweilen von gutem Erfolge gekrönt waren. Man wählte hierzu die Ligatur und das Messer. Beide sind nicht ohne ernste Gefahren. Die *Aetzmittel* verdienen meiner Ansicht nach in den Vordergrund gestellt zu werden. Ich sah von der Salpetersäure mehrere schöne Erfolge. Hier ist auch die Jodtinctur zu empfehlen.

Soll man zu der künstlichen Entfernung Zuflucht nehmen, oder die spontane Abstossung des gangränösen Hirnschwammes abwarten? Absolut lässt sich diese Frage nicht entscheiden. Dass auf die letztere Weise die Heilung herbeigeführt werden kann, dafür geben zahlreiche Fälle in der Literatur, und zum Theil die eben erwähnten eignen Beobachtungen Belege. Selbst unter diesen Umständen kann der Chirurg durch theilweise Trennung gänzlich abgestorbener Fragmente der bisweilen sehr langsam wirkenden Natur zu Hülfe kommen. Oft genug aber ist mit Sicherheit vorauszusehen, dass der tiefgeschwächte Organismus der spontanen, mit neuen Säfteverlusten verbundenen Elimination nicht gewachsen sein wird. In solchen Verhältnissen ist bisweilen noch durch rechtzeitige Abtragung des Tumors Rettung einzuleiten. Ich selbst schritt unter dieser Indication bei dem unglücklichen Hauptmann F. zur Excision des anämischen und welken Gehirnschwammes, ohne freilich eine Rettung herbeiführen zu können.

In Betreff der *Allgemeinbehandlung* der Gehirnschwämme sah ich die Militärchirurgen oft in einem gefährlichen Dilemma. Wo hat die antiphlogistische, und namentlich die depletorische Methode ihr Ende? Wir haben die Gefahr der Kopfcongestion und Gehirnentzündung betrachtet und in den mitgetheilten Beobachtungen die oft überraschenden Erfolge des blutentziehenden Verfahrens gesehen. In der Mehrzahl der Fälle findet dasselbe namentlich zu Anfang seine gerechtfertigte, volle Anwendung. Aber ich habe in Italien auch die Opfer dieser Behandlungsweise gesehen. Plötzlich tritt oft das Bild der tiefsten

1) Das physiologische Experiment bestätigt diesen Satz und beweist ihn auch für die gestreiften Körper, in Betreff des Schmerzgefühles selbst für das Cerebellum. Vergl. Schiff a. a. O. p. 360 u. ff.

Erschöpfung und Ermattung an die Stelle einer eben noch Gefahr drohenden, mit Blutentziehung bekämpften entzündlichen, hyperämischen Periode, und erfolglos blieben dann oft Tonica und Stimulantia. Ich glaube sicherlich, dass mindestens eben so viele Fälle an dieser Erschöpfung und Consumption, als auf der Höhe der Entzündung zu Grunde gehen. Daraus ergibt sich die practische Regel von einem gewissen Zeitpunkt an lieber durch *Ableitung* und *Gegenreiz*, als durch Blutentziehung zu wirken. Und ich kann auch hier nicht eindringlich genug an die *trefflichen Leistungen der Kälte* erinnern, sowohl in Bezug auf den Gehirnschwamm selbst, als namentlich auf den Füllungszustand des ganzen Gehirnes.

6) Congestio cerebri, Meningoencephalitis und Encephalitis bei Schusswunden.

Diese Zustände können sich zu den verschiedensten Kopfschusswunden gesellen, sind aber im Allgemeinen *weit seltener bei diesen, als bei andern traumatischen Veranlassungen.* Die Ursachen ihres Zustandekommens sind je nach dem Zeitpunkt ausserordentlich mannigfaltig, und man thut auch in dieser Beziehung gut, den Unterschied einer *primären* und *secundären Gehirnentzündung* festzuhalten. Jene wird vorzüglich nach Erschütterungen, Quetschungen und Verwundungen, bei Gegenwart fremder Körper, oft schon innerhalb der ersten 12—24 Stunden beobachtet. Diese geht in einem spätern Zeitraum von der ersten Woche an, meist von der Reizung sich zersezender Blut- und Nervenmassen, oder von einem in den Gehirndecken begonnenen Prozesse aus. (Namentlich von Phlegmonen der Kopfschwarte, von Periostitis, Ostitis, Caries, Nekrose etc.) Die Entzündung ist bei den Schussverletzungen *häufig ganz beschränkt,* bietet aber alle Stufen der Ausdehnung dar. In Betreff der anatomischen Veränderungen verweise ich auf die Lehrbücher der Chirurgie[1]). Die früher erwähnten Veranlassungen, und die Eigenthümlichkeiten des Gehirnes erklären die ausserordentlich wechselnden Symptomencomplexe dieser Entzündungszustände, deren genaue Lokalisirung uns nach den schon früher entwickelten Gründen häufig unmöglich ist.

Die durch die reactive *Congestio cerebri* bedingte *Gehirnhyperämie* kann der ächten Entzündung vollkommen ähnliche Druckerscheinungen hervorbringen, welche in niedern Graden *reizend*, in höhern aber *deprimirend* wirken. Schwere und Schmerzen im Kopfe, Schwindel, Augenflimmern, Ohrensausen, voller, bisweilen kaum beschleunigter Puls, geröthetes Gesicht, selten Bewusstlosigkeit, vorübergehende Zuckungen oder Lähmungen. — Das waren die verschieden lange anhaltenden, nicht selten wiederholt remittirenden Folgen der Reactionshyperämie, welche meistens durch erhöhte Kopflage, Anwendung der Kälte und kühle Getränke bekämpft wurden.

---

1) Vergl. Emmerts Lehrb. der Chir. Bd. II. p. 46 u. ff. u. Bruns a. a. O. p. 939 u. ff. Wenn wir auch in der traumatichen Gehirnentzündung wie in der spontanen die anatomischen Unterschiede von Pachymeningitis, Leptomeningitis (Entzündung der Pia mater), Meningoencephalitis, Encephalitis u. s. w. in der Leiche nicht selten constatiren können, so ist doch ihre Diagnose im Leben weit aus in der Mehrzahl der Fälle geradezu unmöglich, von wie gewichtiger Seite auch gegentheilige Behauptungen ausgehen mögen. Schon die häufige Gleichzeitigkeit dieser Entzündungsformen und die Combination mit den anderweitigen besprochenen Zufällen der Commotion, Compression etc. stehen unserer feinen Diagnose bei den Gehirnentzündungen der Schusswunden meist im Wege.

Die Symptome einer *beschränkten Pachy-* oder *Leptomeningitis* entgehen wie diejenigen einer umschriebenen *Encephalitis* sehr häufig der Beobachtung, oder reduciren sich auf einen, oft ziemlich bestimmt lokalisirten Kopfschmerz, leichten Schwindel, nächtliche Unruhe, Uebelkeit, *bald mehr mit Reiz- bald mehr mit Depressionserscheinungen* verbunden.

Die Fälle von *diffuser Meningitis* kündeten sich häufig durch einen Frost, durch heftigere Excitations- und darauf folgende Depressionssymptome an. Bei beschränkten Gehirnentzündungen fehlte eine begleitende Fieberregung nicht selten, hier war dies beinahe nie der der Fall. Der Kopfschmerz war ausgedehnter, heftiger, bohrend und stechend. *Nie war das Bild so vollkommen, wie bei spontaner Entwicklung.* Indessen haben auch hier mehrere Sectionsfälle den Satz bestätigt, dass die Verwundeten um so aufgeregter waren, je mehr die Gehirnrinde ergriffen schien, während Delirien bei vorzüglichem Leiden der Gehirnbasis nicht selten ganz fehlten.

Dagegen traten dann hier öfters convulsive Zuckungen auf, namentlich im Bereiche der Gesichtsmuskeln (Verzerrungen der Lippen, Zähneknirschen etc.). Die *Excitationssymptome* gingen oft plötzlich in die der Depression über. Die vorher verengten Pupillen erweiterten sich. Es erschienen partielle Lähmungen. Das Gesicht wurde bleich, der Puls blieb aber meistens auch dann noch beschleunigt, wenn nicht gleichzeitiger Gehirndruck verlangsamend wirkte. Das Athmen wurde unregelmässig. Es trat immer tieferer Stupor und mit demselben der Tod ein. Ich habe aber auch auf der Höhe der Reizungsphase solche traumatische Gehirnentzündungen lethal werden sehen. Bisweilen beobachtete man nach intensiven Quetschungen und Erschütterungen gleich anfänglich die comatösen und convulsiven Erscheinungen, ohne vorhergehende Reizungszeichen. Stets litt von Anfang an die Verdauung mehr oder weniger intensiv.

Eben solchen Verschiedenheiten ist die eigentliche *Encephalitis* unterworfen. Sie bot, wenn nicht complicirende Zustände influenzirten, meist anfänglich ein Stadium der congestiven Reizerscheinungen; schon früh waren aber Depressions- und Convulsionssymptome zugegen. Wo umfänglichere Verletzungen vorlagen, da traten gleich von Anfang an die Zeichen des Torpors ein.

Die Dauer dieser Entzündungen war sehr verschieden, namentlich durch die Behandlung meistens bedeutend beschränkt. Es fand oft eine allmählige Rückbildung Statt. Der Tod konnte unter langsam fortschreitender Lähmung oder plötzlich, auf eine apoplektiforme Weise eintreten. Von dem *Einflusse auf Compressio cerebri* bei Fragmenten oder andern zertrümmerten Gewebsmassen war bereits die Rede.

Die *secundären* Gehirnentzündungen können ebenfalls acut, flagrant auftreten. Der Zeitpunkt, in welchem Kopfverletzte vor denselben gesichert sind, lässt sich nicht fixiren. *Rust* hatte denselben auf 80 Tage angegeben. Doch ist dies eine durchaus willkürliche Annahme. Eine Reihe unserer Mittheilungen aus den italienischen Lazarethen beweisen, dass Schussverletzungen des Kopfes nach dem besten Verlauf, nach völliger Heilung dennoch einige Monate später von secundärer Entzündung des Gehirnes bedroht sein können. Sehr

oft ist diese von jenen bereits früher besprochenen *secundären Knochenentzündungen*, welche zu necrotischen Losstossungen zu führen pflegen, fortgepflanzt.

Alle erfahrnen Militärärzte haben Fälle von äusserst *latenter Entwicklung der Entzündungserscheinungen* beobachtet. Bisweilen waren dieselben durch einen typhoiden Stupor larvirt. Ich habe in Italien Beispiele gesehen, wo von Necrosen der Schädeltafeln ausgehend, umfangreiche Vereiterungen und Verbrandungen der Dura mater zu Stande kamen, welche im Leben nicht geahnt worden waren. Bei mehrern dieser Beobachtungen finde ich gegen das Ende eine Abnahme der geistigen Fähigkeiten, namentlich des Gedächtnisses angegeben. Eingenommenheit und leichtere Sinnesstörungen traten bisweilen auf. Die ausgedehntesten Zerstörungen der schleichenden Entzündung wurden durch die Autopsie aufgedeckt.

Die chronische Gehirnentzündung, welche nicht minder häufig vorkommt, ist einer besondern Betrachtung werth. Durch das *Wegfallen der Fiebersymptome*, durch die grossen Schwankungen der Zufälle und die meist innige Combination mit den früher betrachteten Zuständen wird die Diagnose in der Mehrzahl der Fälle unmöglich. Die Uebergänge in ausgedehntere Erweichungsherde und Abscesse finden oft sehr allmälig und unvermerkt Statt. Bisweilen, vorübergehende Delirien, convulsive Zuckungen, Paralysen und Contracturen, Exacerbationen durch intercurrente Hyperämie. Kopfschmerz eine der constantesten Erscheinungen. Tendenz zu Coma besteht immer. Selbst bei *Abscessbildungen* können alle Symptome fehlen. Lokale Paralysen (Augenlider etc.). Hemiphlegien kamen öfters vor, beschränkte Convulsionen wurden bald vorher, bald nachher, bisweilen gleichzeitig beobachtet.

Ich besitze nur zwei Fälle, wo Contracturen der Finger- und Zehenbeuger auftraten. Die Pupillen boten nach zahlreichen Erfahrungen durchaus keine diagnostischen Anhaltspunkte. Der Puls war ebenfalls sehr variabel, die Respiration nicht minder. Bei hinlänglich langer Dauer wurden die Züge immer bleicher und eingefallener, der Ausdruck des Stupors nahm zu, die Kräfte schwanden allgemein. So konnte der Tod heranschleichen. Er erfolgte aber mehrere Male unter plötzlichen, heftigen, apoplektiformen Zufällen, als deren Ursache schnelles Fortschreiten der Zerstörung auf die wichtigsten Theile, massenhafte Zunahme des Exsudates, oder Perforation des Abscesses in der Leiche erkannt wurden.

In Betreff der *Phlebitis der Hirnsinus* bemerke ich, dass sie häufig mit den geschilderten Krankheitsbildern combinirt vorkam, *an sich* nur selten Erscheinungen hervorruft, welche eine isolirte Erkenntniss ermöglichten. Ausserdem verweise ich auf meine früher mitgetheilte Beobachtung.

Von der Complication der eben geschilderten Zustände mit den als *Pyämie* in der ersten Abtheilung betrachteten Bildern habe ich zahlreiche Beispiele gesehen. Ich möchte nur darauf besonders aufmerksam machen, dass sich die metastasirende Dyskrasie gerade in diesen Fällen keineswegs immer durch die erratischen, wiederholten Fröste zu erkennen gibt, sondern sehr oft latent verläuft, oder sich

nur mit einem Fieberzustand, rascher Consumption und Decomposition der Züge manifestirt.

Die Combination der Gehirnentzündung mit Typhus bedingt durch die noch grössere Unbeständigkeit der Symptome, trotz der gegentheiligen Behauptung eines ausgezeichneten militär-chirurgischen Schriftstellers, nicht selten bedeutende diagnostische Schwierigkeiten. Ich habe schon in der I. Abtheil. die abweichenden Verlaufsarten des Typhus bei den Kriegsverwundeten characterisirt, und brauche kaum daran zu erinnern, dass aus einer Reihe von Erscheinungen, welche die geschilderten Entzündungen des Gehirnes begleiten, eine neue Quelle diagnostischer Irrthümer erwachsen kann. Man hat die erfahrensten Militär- und Civilärzte solchen Täuschungen unterliegen sehen.

Nach der gegebenen Schilderung der traumatischen Gehirnentzündungen brauche ich auf die diagnostischen Schwierigkeiten kaum zurück zu kommen, zumal wir denselben bei der Betrachtung der Trepanation nochmals begegnen werden.

In Betreff der *Behandlung* haben wir schon Vieles besprochen. Wenn wir die erste Indication, d. h. *die Entfernung der, eine Reizung unterhaltenden Momente* (Fremdkörper) erfüllt, oder wegen besonderer Schwierigkeiten augenblicklich Abstand davon genommen haben, tritt die gewöhnlichste, allgemeinste Aufgabe einer *gegen die Entwicklung der Entzündung gerichteten Prophylaxis* in den Vordergrund. Die Hülfsmittel haben wir schon früher in erhöhter Lage, in anhaltender Benutzung der Kälte (resp. Eisblase), in allgemeinen, besonders aber topischen Blutentleerungen, welche eine längere Fortsetzung gestatten, ferner in Gegenreizen, in Ableitungen nach dem Darmkanal, in kühlenden Getränken etc. kennen lernen.

Getreu ihren im Jahre 1848 gewonnenen Erfahrungen reichen die französischen Aerzte besonders häufig den Tartarus stibiatus in refracta dosi. Die Italiener waren den Brechweinsteinsalben und Blasenflastern häufig zugethan. Drastische Purganzen wurden oft angewandt. Innerliche Darreichung von Calomel und Jodkali that zur Beförderung der Resorption meist nicht so gute Dienste, als die Kälte. Anhaltendes Erbrechen wurde mit Eispillen und kleinen Gaben von Chloroform bekämpft. Das *Opium,* welches so häufig in den Stadien der heftigen Aufregung gegeben wurde, darf nur mit grosser Vorsicht benutzt werden. Gegen die Zeichen des Coma und Collapsus wurden Chinapräparate, Aether, Arnica und andere Reizmittel gereicht. Man sei damit äusserst vorsichtig. Ist eine Rückbildung der Erscheinungen in Aussicht, dann besteht oft unsere Hauptaufgabe in Erhaltung der Kräfte, vorzüglich in guter Ernährung des Verwundeten. Auf den Werth operativer Verfahren kommen wir sogleich zurück.

Leberabscesse bei Kopfverletzungen.

Es ist eine seit längerer Zeit bekannte Erfahrung, dass im Gefolge von Kopfverletzungen bisweilen Leberhyperämien, Entzündungen und Abscedirungen vorkommen, welche mit diesen in gewissem Zusammenhang zu stehen scheinen. Eine Kritik der über diesen Gegen-

stand bestehenden Literatur zeigt alsbald, dass hier Affectionen von sehr verschiedener Bedeutung zusammengeworfen wurden.

Von der Erklärung durch gleichzeitige Leberquetschung oder Erschütterung *[Reinhard]*[1]), durch sympathischen Consensus von Gehirn und Leber *[Reinhard, Richter*[2]*), Désault*[3]*), Larrey*[4]*), Langenbeck]*[5]), sehen wir gegenwärtig ab.

Dass das Leberleiden oft augenscheinlich von dem gastrisch-catarrhalen Zustande ausgeht, der sich so gewöhnlich im Gefolge der schweren Kopfverletzungen entwickelt *[Volpi]*[6]), ist wiederholt constatirt worden, und wir vermögen gegenwärtig vielleicht auch hierfür eine bessere physiologische Erklärung zu geben. Dass sich auf metastatischem Wege nach schweren Schusswunden des Schädels, namentlich von den Gehirnsinus aus, embolische Abscesse bilden können, ohne dass sich eine sogenannte Pyämie manifestirte, davon habe ich wiederholte Beispiele gesehen. *Ch. Hall*[7]) nahm eine Phlebitis an, und *Shuh*[8]) glaubte, dass die fraglichen Abscesse immer entweder als Folge directer Verletzungen oder metastatisch entstehen.

Valentin[9]) hat durch physiologische Experemimente zuerst nachgewiesen, dass die Verletzung gewisser Gehirntheile (Balken; Sept. pellucid., Commissura anter., Boden des III. Ventrikel) einen, nicht selten sogar von Erbrechen und Diarrhoe begleiteten catarrhalischen Zustand der dünnen und dicken Gedärme und des Magens erzeuge. Dass auch die gastrointestinalen Störungen, denen wir so oft bei den Kopfverwundeten begegnen, auf einem ebenso directen Wege zu Stande kommen, und dass wir in der Leberaffection bisweilen nur eine fortgepflanzte Reizung zu sehen haben, scheint jedoch nicht allein zur Erklärung auszureichen. Vielmehr müssen wir uns erinnern, dass durch *Schiffs*[10]) Untersuchungen vom Jahre 1844 ein directer Einfluss gewisser Gehirntheile auf die Gefässe der Leber nachgewiesen worden ist. Die Verletzungen der Pons und Medulla oblong. hatten Leberhyperämie zur Folge, welche sich bei längerer Dauer in leichterer Zerreiblichkeit, und bisweilen in gelblich grauen, in der Schnittfläche eingesprengten Massen kundgab, welche aus Körnchenzellen und Zellenkernen bestanden. *Schiff* bezeichnet nach seinen Versuchen den Sehhügel als die oberste Gränze der die Gefässe der Unterleibsorgane beherrschenden Hirntheile.

Wenn wir auch durch diese Thatsachen die *Hyperämie der Leber* bei vielen Kopfwunden zu erklären vermögen, und aus den Versuchen von *Schiff* die Wahrscheinlichkeit noch tieferer Veränderungen der

---

1) Reinhard. Ueber Leberabscesse nach Kopfverletzungen. Diss. Sulzbach 1858. Vergl. auch Richeraud Grundr. d. Chir. Bnd. II. S. 78.

2) Richter Anfangsgründe d. Wundarznk. Bnd. II. §. 228.

3) Désault Chir. Nachlass Bnd. II. Th. 3. pg. 69.

4) Larrey Mém. de Chir. milit. T. IV. pg. 238.

5) Langenbeck Nos. u. Ther. d. chir. Krankheiten 1830. p. 107.

6) Volpi chir. Handbibl.

7) Ch. Hall Lond. med. Gaz. Vol. XXVI. p. 879 u. 936.

8) Schuh Zeitschrift d. Ges. d. Aerzte in Wien. Jahrg. II. 1846.

9) Valentin Repert. 1841 (Versuche über d. Thätigkeit der Balken etc.) u. Lehrb. d. Physik II. 1844. p. 810.

10) Schiff Untersuchungen über die Zuckerbildung in der Leber und den Einfluss d. Nervensystems auf die Ers. d. Diabetes. Würzburg. bei Stahel 1859. p. 87.

Lebersubstanz hervorgeht [1]), so ist doch, meines Wissens, eine eigentliche Entzündung und Abscedirung auf die angegebene Weise experimentell noch nicht zu Stande gebracht worden. Vielleicht haben wir aber auf diesem Wege noch weitere Aufklärungen zu erwarten.

Was die Häufigkeit dieser Affectionen betrifft, so bestehen hierüber bisher durchaus keine zuverlässigen Angaben. Mir will es scheinen, als ob die Leberhyperämien und Entzündungen bei Schusswunden in den italienischen Lazarethen während der glühenden Juni- und Julihitze öfter als in frühern Feldzügen beobachtet worden seien. Bei sehr vielen Sectionen von Kopfverletzten wird die sog. Muscatnussleber erwähnt.

Die Symptome waren meist sehr unbestimmter Art, und Druck, Schwere, Unbehagen in der Lebergegend traten oft in dem Bilde eines Gastrointestinalcatarrhs nicht besonders hervor. Selbst, wo nachmals in der Leiche eine Entzündung und Abscessbildung entdeckt wurde, gingen gewöhnlich keine intenseren Schmerzen vorher. Ich habe zwei Fälle von höchst wahrscheinlich *metastatischer* Pfortaderentzündung nach Schussfracturen der Scheitelbeine beobachtet.

Durch die gegen Entzündung des Gehirns und Schädels gerichtete Behandlung wird meistens hinlänglich auf die Hyperaemia hepatis und die Hepatitis eingewirkt. Die italienischen und französischen Chirurgen beliebten öfters Blutegel in das Hypochondrium und an den After, Cataplasmen, Gegenreize, Abführmittel. Zu einer operativen Behandlung von Abscessen bot sich 2 Mal Gelegenheit. Es wurde die Entleerung mit dem Troikart vorgenommen.

Der gegenwärtige Standpunkt der Militärchirurgie in Betreff der Trepanation.

Auf keine schlagendere Weise lässt sich der heutige Standpunkt der Militärchirurgie gegenüber der Trepanation darthun, als durch die *ausserordentliche Seltenheit dieser Operation bei den Verwundeten des italienischen Feldzuges von 1859.* Es sind mir nämlich bei 940 in den Journalen und Registern der Lazarethe verzeichneten Kopf- und Gehirnverwundeten nur 9 Trepanationen bekannt geworden. Und bei den unserer Darstellung zu Grunde gelegten, durch genaue Krankengeschichten gestützten *530 Kopfschusswunden wurde die Anbohrung des Schädels nur 5 Mal ausgeführt.* In den *Ambulancen* scheint die Operation *nie* gemacht worden zu sein.

Die 5 erwähnten Trepanationen vertheilen sich auf folgende *Lazarethe:* auf das *Osped. St. Gaetano* in Brescia, das *Osped. St. Alessandro* ebendas., das *Osped. d. Cattedrale* ebendas. [2]), das *Osped. St. Nazaro* ebendas., und das *Osped. St. Bernardino* in Mailand.

Es scheint dies ein glänzender Triumph für diejenigen zu sein, welche die Trepanation mehr und mehr zu beschränken, und selbst ganz aus dem Kreise der operativen Eingriffe zu streichen suchen. Ich zweifle nicht daran, dass man dieses schlagende Ergebniss auch

1) Ich erinnere hier namentlich auch an den nach Kopfverletzungen beobachteten Diabetes traumaticus.

2) Die beiden Operationen im Osped. St. Alessandro und St. Cattedrale wurden von Hrn. Prof. Isnald ausgeführt.

in dem angegebenen Sinne verwerthen wird. Um so nothwendiger scheint mir eine vorurtheilslose Abwägung desselben.

Es hiesse Eulen nach Athen tragen, wollte ich nach der lichtvollen und klaren Kritik, mit welcher ein *Dieffenbach, Hyrtl* [1]) u. A. A. die Indicationen zur Trepanation zu beschränken suchten, nochmals auf den gefährlichen Standpunkt hinweisen, welchen *Quesnay, Bilguer, Pott, Theden, Louvrier, Mursina, Lang, Chelius, Beck, Velpeau, Blasius* u. A. A. gegenüber dieser Frage einnehmen. Hatten doch schon die letzten Feldzüge in Schleswig-Holstein und in der Krimm, und die Erfahrungen der Civilhospitäler gezeigt, wie ausserordentlich selten diejenigen geworden sind, welche an den alten Indicationen der Trepanation festhalten, und dieselben nicht nur in allen von Hirnreizung und Hirntorpor begleiteten Schädelverletzungen, sondern auch da sehen, wo nach der Art der Verwundung solche Zufälle bloss in *Aussicht* stehen. *Man kann wohl behaupten, dass es gegenwärtig weder einen Civil- noch einen Militärchirurgen gibt, welcher aus bloss prophylaktischen Gründen die Schädelhöhle anzubohren wagte.*

Männner wie *Richter, Abernethy, Liston, Dupuytren, Langenbeck, Gräfe* haben die Trepanation bereits bedeutend eingeschränkt. Sie machten entschieden auf die Unsicherheit der Diagnose, auf die mit der Schädelverletzung verbundenen, nach der Trepanation unverändert fortbestehenden Zustände der Commotion und Contusion aufmerksam. Sie zeigten den oft unnachweislichen Zusammenhang zwischen Extravasat und Gehirnstörung, die Unmöglichkeit der Ausmittlung des Sitzes und der Ausdehnung desselben, und die häufige Nutzlosigkeit der Trepanation. Hierauf gestützt reducirten sie die Indicationen zu dieser Operation auf die beiden folgenden: *1) Knochenbrüche mit Eindruck* und *2) Fremdkörper intra calvariam.*

Noch weiter gingen *Ph. v. Walther, Banner, A. Cooper, v. Hennen, Hall, Textor, Dieffenbach.* Sie wollten die Trepanation nur dann unter obigen beiden Verhältnissen gestatten, wenn die durch die Schädelverletzung bedingten Gehirnzufälle durch eine strenge Antiphlogose nicht zu beseitigen waren. *Stromeyer* endlich, unter allen Militärchirurgen der principiellste Gegner der Trepanation, spricht das Ergebniss der Schleswig-Holsteinschen Kriegsklinik folgendermassen aus: „Durch die nicht operative, sondern einfach antiphlogistische Behandlung können (wenn nicht neue Schädlichkeiten nach der Verletzung zur Mitwirkung kommen) alle Schädelfracturen durch Kleingewehrfeuer mit Eindruck, selbst solche, bei denen die Verletzung der Dura mater und des Gehirnes wegen der Tiefe des Eindruckes wahrscheinlich ist, geheilt werden. Es bleiben weder Lähmungen zurück, selbst wenn sie anfangs vorhanden waren, noch Störungen der Geistesfunctionen, wenn der betäubte Zustand auch wochenlang andauerte."

Obschon *Velpeaux* noch immer für die Ausdehnung der Trepanation in die Schranken tritt, ist doch auch die Mehrzahl der französischen Chirurgen in dieser Beziehung äusserst vorsichtig geworden. War es doch *Désault*, welcher die Operation total verwerfen wollte,

1) Hyrtl Handbuch der topograph. Anatomie. Wien 1857. I. Band. p. 73 u. ff.

und klingt doch noch in Aller Ohren *Malgaigne's* denkwürdiger Ausspruch: „Dans ma conviction la plus profonde, toute la doctrine sur la compression du cerveau dans les plaies de la tête et sur la nécessité du trépan, me paraît une longue et déplorable erreur, qui fait encore de nos jours de trop nombreuses victimes.“

Die Compressionsphantasmen scheinen in der That jetzt dauernd aus den Köpfen der Chirurgen verjagt. Angesichts der jüngsten Thatsachen dürfen wir zuversichtlich erwarten, dass Excesse nach dieser Richtung nicht mehr zu fürchten sind. Eben deshalb dürfte es heute am Platze sein, vor einem andern Extreme zu warnen, dessen Gefahr uns die Resultate in Italien nahe zu rücken scheinen.

Gestützt auf eine Reihe von Beobachtungen, welche zum Theil im Verlaufe meiner frühern Darstellung erwähnt wurden, spreche ich die Ueberzeugung aus, dass die Trepanation in den italienischen Lazarethen bei vielen Kopfverletzten *unterlassen wurde, wo man eine günstige Wendung von derselben hätte erwarten dürfen!* In Ziffern freilich vermag ich diese Fälle nicht auszudrücken. Aber ich glaube die Ansicht der Mehrzahl meiner Collegen auszusprechen, wenn ich eine statistische Entscheidung solcher Fragen auf dem Boden der beschränkten Erfahrung eines Einzelnen, und mit den unvermeidlichen Fehlerquellen einer individuellen, wenn auch noch so geläuterten und geschärften Anschauung für eine arge Selbsttäuschung erkläre. Nirgends hat sich dieser Missbrauch schlagender gezeigt, als in der Entwicklungsgeschichte der Trepanationslehre.

Für jede der auch noch so entgegengesetzten extremen Ansichten lassen sich Belege aus der Literatur und aus dem Materiale der letzten Kriegserfahrungen in nicht geringer Anzahl zusammenstellen.

In Betreff der absoluten *Gefährlichkeit der Trepanation an sich* verweise ich auf das umfangreiche Material, welches *Bruns* in seinem mehrfach erwähnten Werke zusammengetragen hat [1]). Man vergl. auch die Erörterungen von *Stromeyer* (a. a. O. pg. 528 u. ff.). Von den im Eingange erwähnten 5 Fällen endeten zwei lethal, drei verliefen glücklich. Der Tod trat weder in Folge neu hinzugetretener Entzündung der Hirnhäute und des Gehirnes, noch wegen Osteophlebitis cranii ein, sondern beide Male einzig und allein als Ausgang der schon zuvor bestandenen, durch die Operation nur beschleunigten Erschöpfung.

Die Indicationen für die drei glücklich verlaufenen Fälle waren: 2 Mal eingedrückte Knochensplitter und Projectile, 1 Mal eine umschriebene Caries des os parietale, mit allen Zeichen einer darunter bestandenen Eiteransammlung. In den zwei tödtlichen Fällen waren Lochfracturen zugegen, durch welche es gelungen war, Knochensplitter und Projectile in der Ambulance zu extrahiren. Während Granulationen von den Knochenrändern und der zerrissenen Dura mater aufschossen, und die osteogenetische Reparation der Oeffnung die schönsten Fortschritte machte, entstanden mit einem Male deutliche Drucksymptome, welche trotz energischer Antiphlogose nicht schwanden. Beide Male hatte man eine Abscessbildung vermuthet,

1) Bruns berechnet das Mortalitätsverhältniss auf etwas mehr als ein Viertel!

und die Trepanation wurde zu ihrer Beseitigung vorgenommen. Bei dem Zuavenhauptmann in dem Osped. St. Gaetano wurde auch eine beträchtliche Quantität von dünnem, jauchigem Eiter nach der Spaltung der Hirnhäute abgelassen. Der Kräftezustand lag aber schon zu weit darnieder, so dass der Tod unausbleiblich war.

Fassen wir die jüngsten Ergebnisse in Betreff der wichtigsten, von allen ruhigen Beobachtern anerkannten Indicationen der Trepanation übersichtlich zusammen, so müssen wir uns folgendermassen aussprechen:

1) Die Regel, einem trepanatorischen Eingriffe stets erst den Versuch einer energischen Antiphlogose vorhergehen zu lassen, *schliesst eine sogenannte primäre, den primären Amputationen analoge Trepanation von selbst aus.* Der Chirurg wird sich mit der Entfernung der gelösten, leicht zugänglichen Splitter und Projectile in der Ambulance begnügen.

2) Eine *Eröffnung des Schädels zur Herausnahme zugänglicher Knochentrümmer und Projectile* wird auch fernerhin trotz allen theoretischen Protestationen da gerechtfertigt bleiben, wo die Gehirnzufälle nicht mehr in das Bereich der Commotionserscheinungen gehören und durch eine strenge Antiphlogose nicht beseitigt werden könnten. Auf die Unterlassung der Operation in einer Reihe solcher Fälle gründe ich meinen obigen Ausspruch. Ob es unter diesen Umständen zweckmässiger sei, an die Stelle der Trepanation eine blosse Erweiterung der bestehenden Oeffnung durch ein Resectionsinstrument zu setzen, ist eine andere Frage, die wir später genauer beleuchten wollen.

3) Wegen *Eiteransammlungen* scheint eine Eröffnung des Schädels nur dann gerechtfertigt, wenn gleichzeitige, beschränkte Knochenverschwärung oder Necrose die peripherische, epimeningeale Lage derselben höchst wahrscheinlich macht. Wir sahen, dass in der weitaus grössten Mehrzahl der Fälle der Sitz eines Abscesses nicht zu bestimmen ist, dass sich derselbe gewöhnlich tief in der Gehirnsubstanz befindet, und dass von allen bisher unter solchen Umständen vorgenommenen Trepanationen und nachmaligen Incisionen niemals ein Erfolg beobachtet worden ist.

4) Gänzlich ungerechtfertigt erscheint nach dem bis jetzt vorliegenden Materiale eine operative Eröffnung der Schädelhöhle zur Beseitigung von gewissen Residuen der Kopfverletzungen, wie partieller Lähmungen, andauernder lokaler Kopfschmerzen, eclamptischer oder epileptiformer Krämpfe etc. Jene glücklichen Erfolge von *Scultetus* [1]), *Forestus* [2]), *Gervais* [3]), *Ehrlich* [4]) sind so seltene und unerwartete Geschenke der lieben Natur, dass hierdurch eine solche Indication in den Augen keines gewissenhaften Chirurgen zu entschuldigen sein dürfte!

Es ist keine Frage, *dass die gewöhnliche Anbohrung durch Bogen-*

---

1) Scultetus Armamentar. chir. Francofurti 1666 P. II. p. 28. Obs. 1.
2) Forestus vergl. bei Quesnay a. a. O. p. 172.
3) Gervais Ibid. p. 171.
4) Ehrlich chir. Beobacht. Leipzig 1795. Bnd. I. p. 27.

trepane, und namentlich die Trephinen, im Vergleich zu der Resection mit dem Knochenbistouri, dem Osteotome von Bernhard Heine, ein rohes Verfahren genannt werden muss. Leider setzt die sichere Führung des Osteotomes zu viel Studium und Uebung voraus, und sein Preis steht noch immer zu hoch, als dass sich dieses unersetzliche Instrument diejenige Allgemeinheit des Gebrauches verschaffen könnte, welche ihm gebührte. Dass in einer grossen Reihe von Fällen eine einfache resectorische Erweiterung einer bestehenden Oeffnung, die Abtragung einzelner Splitter und Kanten eine eigentliche Trepanation völlig zu ersetzen vermag, hat schon *Dieffenbach* richtig erkannt, und auch von italienischen und französischen Chirurgen wurde i. J. 1859 dieses Verfahren in grosser Ausdehnung geübt. Nur zwei Mal sah ich das rohe Abstemmen und Ausmeisseln nach *J. Roux* anwenden. Meistens operirte man mit den Knochenscheeren, welche aber wegen der Gefahr der Splitterung unpassend scheinen. Will man sich nicht einer besondern Säge bedienen (einige Male sah ich die Brückensäge von *Hey* benutzen), so verdient gewiss die einfache Stichsäge den Vorzug. Das Vollkommenste leistet auch hier das Osteotom.

In der Kriegspraxis wurde das Heinische Knochenbistouri zur Ausführung der Trepanation bisher noch wenig benutzt. Ja mir sind ausser den von meinem Vater in Warschau auf diese Weise ausgeführten 6 Operationen [1]) keine weitern Erfahrungen hierüber aus Lazarethen bekannt geworden. Dieser hebt folgende Momente hervor, welche für die Empfehlung des Osteoms werthvoll erscheinen:

1) Es ist stets möglich, nur so viel vom Knochen auszuschneiden, als zur Erweiterung des Operationszweckes absolut nothwendig scheint.

2) Das Osteotom verbindet bei gehöriger Uebung von Seiten des Operateurs mit einer grössern Schnelligkeit auch eine grössere Sicherheit gegenüber dem Trepan. Während bei Trepan und Trephine der ganze Druck in die Sägenbahn fällt, vertheilt sich derselbe bei dem Knochenbistouri mehr auf den festen Nachbartheil des Schädels.

3) Die Hand kann beim Osteotom weit feiner fühlen, als bei Trepan und Trephine, weil bei letztern durch die Verschmelzung von Drücken und Sägen das Gefühl von der Muskelanstrengung absorbirt wird.

4) *Erschütterung* ist stets mit der auch noch so kunstgemässen Führung des Trepans verbunden. Das Osteotom wirkt gleichmässig, sanft, weniger eingreifend, weshalb auch der Verwundete meist weit geringern Schmerz verspürt.

Möge die Erinnerung an diese Verhältnisse dem Osteotom in einer kommenden Kriegsklinik eine ausgedehntere Anwendung verschaffen.

Auf die Technik der Trepanation brauche ich mich hier nicht einzulassen, weil dieselbe in allen chirurgischen Lehrbüchern sehr ausführlich behandelt wird. Ich erlaube mir nur noch auf die von *Hyrtl* (a. a. O. pg. 77) hervorgehobenen anatomischen Verhältnisse aufmerksam zu machen.

---

1) Philipp v. Walther stellt in seinem und v. Gräfe's Archiv. 18 Bd. I. Hft. 1832 p. 39. eine Beschreibung des Osteotoms v. Heine selbst und die Mittheilung von sechs mit dem Knochenbistouri von Dr. Herrmann Demme in Warschau verrichteten Trepanationen zusammen.

In Betreff der bei der Trepanation vorkommenden Zufälle verweise ich ebenfalls auf die Lehrbücher, zum Verständnisse des Heilungsprocesses auf die anatomischen Darstellungen von *Virchow* und A. A.

Wo die Trepanation zur Entfernung von Fremdkörpern vorgenommen wurde, kann man oft ohne Gefahr zu der unmittelbar blutigen Vereinigung der Schädeldecken schreiten. Es ist gewiss, dass die Knochenwunde und das Gehirn auf diese Weise den besten Schutz erhalten. Freilich musste man in solchen Fällen sicher sein, dass sich nicht noch nachträglich necrotische Partien der Knochenränder losstossen. In dieser Beziehung untersuche man stets genau. Zieht man es vor, die Wunde noch offen zu erhalten, dann wähle man einen einfachen Schutz- und Deckverband, den man mit dem Kopfnetz befestigt. Namentlich, wenn es sich um Beschränkung luxuriirender Granulationen handelt [1]), wird ein mässiger Druck vermittelst einer Leder- oder Gutta-Perchaplatte oft sehr nützlich. Im Uebrigen gilt hier die beim Gehirnvorfall und Fungus Durae matris angegebene Behandlung. Von dem grossen Nutzen der Eisblase war oft genug die Rede. Dass es bei der meist langsam fortschreitenden und unvollkommenen Osteogenese oft noch längere Zeit nothwendig wird, die Trepanationsstelle zu schützen, geht aus zahlreichen Beobachtungen hervor.

Die wesentlichste Aufgabe besteht in der Verhütung und Beschränkung der Entzündung der Nachbartheile und ihres Fortschrittes auf die Schädeleingeweide. Die nöthigen Regeln wurden bei den Abschnitten über die Phlegmonen der Schädeldecken, über Periostitis, Ostitis, Osteophlebitis und ihre Ausgänge, über Meningitis und Encephalitis, Phlebitis sinuum etc. hinreichend besprochen.

Die Schusswunden des Halses und Nackens.

Die relative *Seltenheit der Schusswunden des Halses* (vergl. I. Abtheil. pg. 19), welche sich auch in den frühern Feldzügen herausgestellt hatte, erklärt sich durch den Bekleidungsschutz (Cravatte) in den geregelten Armeen. Auf Seite der meist mit entblösstem Halse kämpfenden Arbeiter wurden dieselben in den Pariser Revolutionen ungleich häufiger angetroffen. Indessen ist auch nicht ausser Acht zu lassen, dass keine Gegend des menschlichen Körpers in einem so engen Raume eine so grosse Zahl lebenswichtiger Theile enthält, und

[1]) Diese werden besonders oft bei Anwesenheit necrotischer Knochensegmente beobachtet und sind oft genug mit Hirnhautschwämmen und Vorfällen zusammengeworfen worden.

dass desshalb *die Mortalität dieser Wunden auf dem Schlachtfelde sehr bedeutend* ausfällt. Hieraus erklärt sich auch die Thatsache, dass es meistens nur leichtere Verletzungen des Halses sind, denen wir in den Lazarethen begegnen. Hier ist die Mortalität entsprechend gering. (Vergl. I. Abth. pg. 188.)

Während die *Gesammtmortalität* von 442 Halswunden in Italien 10 % betrug, gestaltete sich dieselbe bei *97 Fällen*, deren genauere Krankengeschichten ich besitze, und die ich der folgenden Darstellung zu Grunde lege, je nach der Gravität wesentlich verschieden. Auf *81 leichtere* Verletzungen (= 83,5 %) kamen nur 4 Todesfälle (Mortalität von 4,94 %). Dagegen endeten von *16 schweren* und complicirten Halswunden (= 16,49 %) 5 Fälle lethal (Mortalität von 31,25 %).

Von den Verletzungen der Halswirbel wird im Zusammenhang mit der Wirbelsäule die Rede sein. Hier haben wir es zunächst nur mit den Weichtheilen zu thun.

Die *Schusswunden der Haut und der oberflächlichen Muskeln*, welche ich am häufigsten beobachtet habe, zeigten im Ganzen trotz der ungünstigen Bedingungen der beständigen Bewegung des Kopfes, des Auf- und Absteigens des Larynx, der häufigen Einrollung der losen Haut und der Neigung zu Eitersenkungen, rasche Heilungsverhältnisse. Die ungleich häufigern Querwunden gestalten sich ungünstiger als die Längswunden. (Namentlich bei Streifschussrinnen, welche oft einen beträchtlichen Substanzverlust von Haut und Muskeln herbeiführen, sind Narbencontracturen zu fürchten, oft selbst hohe Grade des Caput obstipum.) Aus einer grössern Anzahl von Beobachtungen erwähne ich hier nur einen $6^1/_2{}'$ hohen österreichischen Wachtmeister, welchem ein Bombensplitter bei Magenta die Nackenmusculatur bis in die Tiefe des Biventer cervicis quer durchfurcht hatte. Nach einer profusen Eiterung, welche mehrfache Incisionen veranlasste, drohte Wunddiphtheritis. Grössere Fetzen von Muskeln und Zellgewebe stiessen sich brandig los. Intensive Anwendung der Jodtinctur beseitigte diese Complication. Erst in der 12. Woche ging die Wunde endlich ihrer völligen Vernarbung entgegen. Der Hinterkopf war bedeutend herabgezogen. Eine handbreite, auf den Halswirbeln aufliegende bretartige Narbe hatte den Kopf vollkommen fest gestellt, was dem langen Menschen ein sehr komisches Ansehen gab.

Aehnliches kann auch durch tiefere Muskelzerreissungen bei perforirenden Schusskanälen beobachtet werden. Eine besondere Erwähnung verdienen noch die keineswegs seltenen, nach allen Richtungen möglichen subcutanen Umkreisungen des Halses und Nackens.

Nur selten hat eine unmittelbare, blutige Vereinigung oberflächlicher querer Halsschusswunden besondere Vorzüge. Von complizirten Verbandvorrichtungen zur Erzielung einer bestimmten Lage sah ich keinen Erfolg. Bisweilen ist eine Cravatte von gefüttertem Carton nützlich. Beinahe immer begnügte man sich mit einem einfachen durch ein Halstuch befestigten Deckverband.

Sehr merkwürdig sind oft die *perforirenden Schusswunden des Halses*, bei denen durchaus kein wichtiges Organ verletzt wurde. Am häufigsten ist dies in den schrägen und queren Durchmessern des

Halses beobachtet worden. Die in gerader Linie durchdringenden Projectile bedrohen meist die Wirbelsäule. Ich habe nicht nur zahlreiche Beispiele für Gewehrprojectile, sondern selbst Fälle gesammelt, in denen eine kleine Kartätsche den Hals ohne den mindesten Schaden durchbohrte. Ich sah bei der Porta Susa in Turin einen französischen Voltigeur, dem eine Kartätsche von $18^1/_2$''' Durchmesser über der linken fossa supraclavicularis eindrang, und hinter dem rechten M. Sternocleidomastoid subcutan stecken blieb, ohne dass er eine schwerere Folge davon verspürt hätte. Einen noch merkwürdigern Fall theilte mir mein Vater aus seinen reichen Erfahrungen während des polnischen Krieges (1831) mit. Einem polnischen Verwundeten schnitt derselbe nach der Schlacht bei Ostrolenka eine Kartätsche von ähnlicher Grösse aus, welche auf der linken Seite des Halses hinter dem Rande des M. Sternocleidomastoideus eingedrungen, und zwischen der Sternal- und Cleidalportion desselben Muskels auf der rechten Seite stecken geblieben war. Durch den eingeführten Finger konnte er sich deutlich überzeugen, dass das Geschoss seinen Weg gegen die Wirbelsäule verfolgt hatte, hier aber abgelenkt, und zwischen der Wirbelsäule und der Speiseröhre und Trachea durchbewegt worden war. Durchaus kein gefährlicher Zufall. Schnelle Heilung in der 4. oder 5. Woche zeichneten diesen Fall aus. In dem Osped. Fattebenefratelli in Mailand sah ich einen piemontesischen Artilleristen, welchem ein österreichisches Projectil dicht an dem rechten Rande des Kehlkopfs ein- und an der rechten Seite der obern Halswirbel ausgetreten war, während er ein zweites, kurz darauf abgefeuertes Geschoss in dem Rande des M. Trapezius stecken hatte. Keine bemerkenswerthe Störung. Schnelle Heilung und Evacuation.

Bei blinden Schusskanälen und ergiebigen Zerreissungen der Weichtheile, bei denen das Projectil oft längere Zeit unerkannt stecken blieb, traten einige Male ausgedehnte Zellgewebseiterungen ein, wozu bekanntlich die anatomische Anordnung der Halsfascien ausserordentlich disponirt. In einem Falle, welcher durch Anschwellung des ganzen Halses bedeutende Dispnoe, Temperaturerhöhung, heftiges Klopfen der Carotiden, Kopfschmerz und wiederholte Erstickungsanfälle ausgezeichnet war, hatte man vergebens nach einem Projectil gesucht. Unter pyämischen Symptomen erfolgte in der 4. Woche der Tod.

Alle Lagen der Halsfascien waren suppurativ zerflossen, es befanden sich ausgedehnte, aber offenbar jüngere Thromben in der Vena jugularis interna sin. und in mehreren Sinus. Eiterige Lokalisationen in der Lunge und der Leber.

Die bedeutendern Anschwellungen des Halses waren durch ihre doppelte Einwirkung auf die Trachea und das Venensystem meist äusserst peinlich für die Verwundeten. Ein durch *fortgepflanzte Mediastinitis* bemerkenswerther Fall wurde im Osped. Maggiore in Mailand beobachtet und mir von Chev. Dr. Verga gütigst mitgetheilt.

Ein 32jähriger Voltigeursergeant des 30. Linienregimentes wurde von einer österreichischen Kugel am linken Rand des Kehlkopfes getroffen. Das Geschoss wurde in der Ambulance vergebens gesucht. Die leisesten Bewegungen nach der rechten Seite waren schmerzhaft und gehemmt. In der dritten Woche zeigt sich eine Anschwellung, etwa zwei Finger über der Clavicula, und das Gefühl entdeckt einen harten Körper in der Tiefe der

Scaleni. Es wird incidirt, und das österreichische Geschoss zwischen Scalenus anticus und medius herausgehebelt. Man konnte sich bei dieser Gelegenheit von einer fortlaufenden Eiterinfiltration des Zellgewebes überzeugen.

Trotz der intensivsten Antiphlogose und reichlichen Einhüllungen des ganzen Halses mit grauer Salbe deuteten doch alle Erscheinungen auf Weiterverbreitung der Entzündung. Anschwellung des Halses, Schmerz in der Tiefe desselben und im Kopfe. Unruhe, Fröste, Temperaturerhöhung, Pulsfrequenz. Im Beginn der 5. Woche, nach zeitweiligen Remissionen des Krankheitsbildes eine neue Symptomengruppe: Beengung der Brust. Tumultuarisches Herzklopfen. Gesichtsausdruck ängstlich, Respiration flach und beschleunigt. Oedematöse Anschwellung, welche sich über das Manubrium sterni, rechts und links bis über die Fossae infraclaviculares erstreckte. Bemerkenswerth war mir, als ich Ende Juli diese Erscheinungen constatiren konnte, ein anhaltender Brechreiz. Die hohe Empfindlichkeit der Sternalgegend gestattete keine genaue physikalische Untersuchung, indessen schienen Herz, Lungen und grosse Gefässe nicht wesentlich verändert. Ein allgemein antiphlogistisches Verfahren mit Gaben von Opium zur Beruhigung, waren das Einzige, was in therapeutischer Beziehung geschehen konnte.

Unter einer rasch zunehmenden Abmagerung und dem Gesammtbilde der Erschöpfung erlag Patient in der 9. Woche nach der Verwundung. Von dem Sectionsbefunde hebe ich nur den Nachweis einer grösstentheils zurückgebildeten Eiterinfiltration der Halsfascien und den Zustand der Brusthöhle hervor. Unter dem Sternum zeigt sich eine feste Faserstoffschwarte, durch welche Brustbein und Herzbeutel mit einander verschmolzen sind. In dem Raume zwischen den beiden Platten des Mediastinum anticum ein flockiger Eiter, dicht zwischen dem verfilzten Fasergewebe infiltrirt, nur mit der Tiefe des Dreieckraumes in Form eines von Pseudomembranen umschlossenen Abscesses. Die Pleuren und das Pericardium sind ebenfalls von Eiterflocken überzogen, stellenweise innig mit einander verwachsen. Purulente Flüssigkeit in den serösen Brusthöhlen.

Für das verborgene Zurückbleiben von Geschossen in der Tiefe des Halses und die mannichfachen Zufälle, welche oft in später Zeit ihre Anwesenheit verrathen können, liessen sich eine Reihe interessanter Beispiele mittheilen. Am characteristischsten sind Respirations- und Deglutitionsbeschwerden, deren Sitz von dem Verwundeten oft genau bezeichnet wird. Es sind nicht selten bedeutende Operationen zu ihrer Entfernung nothwendig geworden. Beträchtlichere Blutungen gehören hierbei zu den ernstesten Zufällen. Der bei jeder Bewegung sich ändernde Rapport der einzelnen Theile des Halses ist die Ursache, dass selten der von der Kugel erzeugte Schusskanal zur Extraction benutzt werden kann. Nachträgliche Perforationen des Geschosses in den Schlund und die Trachea sind in den Annalen der Militärchirurgie verzeichnet. Es ist aber auch möglich, dass Projectile in der Tiefe des Halses, namentlich in der Umgebung der Wirbelsäule und der Speiseröhre, dauernd eingekapselt werden.

Ich habe nur einen hierhergehörigen Fall bei einem Tyroler Jäger beobachtet, dem ein französisches Vollprojectil zwischen M. omohyoideus und Sternocleidomastoideus im obern Trigonum dextrum eingedrungen, und in der Tiefe zurückgeblieben war. Die Heilung ging sehr rasch vor sich. Ein Druck auf die Speiseröhre, den der Jäger namentlich dann sehr auffallend fühlte, wenn er den Kopf nach links wandte, oder einen grössern Bissen verschluckte, liess kaum einen Zweifel, dass das Projectil in dieser Gegend steckte. Da er indess durchaus über keinen eigentlichen Schmerz klagte und die genannten Störungen keine bedenkliche Höhe erreichten, wurde er unberührt in seine Heimath entlassen.

Ich besitze die genaueren Geschichten von *3 Schusswunden der Schilddrüse.* Diese war jedesmal beträchtlich vergrössert. In einem Falle hatte das Geschoss einen durchgängigen Kanal im Querdurchmesser

gebildet, in den beiden andern Beobachtungen war dasselbe in der Drüse stecken geblieben. Heftige Blutungen traten jedesmal erst in späterer Zeit auf, knüpften sich besonders an die Extraction der Projectile, wurden aber durch Kälteeinwirkung und Tamponade gestillt. Zweimal folgten intensivere Entzündungen, welche durch eine äussere empfindliche Geschwulst, Zeichnung der Hautvenen, Temperaturerhöhung, Klopfen der Carotiden, Kopfschmerz, fieberhafte Aufregung und Athemnoth ausgezeichnet waren. Durch lokale Blutentziehungen und allgemeine Antiphlogose wurde der Prozess in 2 Fällen bekämpft.

Einmal, wo die Zerreissung der Drüsensubstanz besonders bedeutend gewesen war, das Projectil erst in der 3. Woche entfernt werden konnte, und wiederholte sehr profuse Blutungen mit parenchymatösem Character kaum gestillt werden konnten, trat Vereiterung ein. Die Empfindlichkeit der Drüse erhielt sich trotz topischen Blutentziehungen und Einreiben von Unguent. ciner. Es bildete sich entsprechend der schon cicatrisirten Einschussöffnung eine bestimmt umgränzte Geschwulst, welche deutliche Fluctuation zeigte. Mit der Lanzette wurde eröffnet, worauf sich ein schlechter Eiter mit deutlich necrosirten Drüsenfragmenten und Blutbeimischung nach Aussen ergoss. Eine andauernde Hämorrhagie wurde durch Ausstopfen der Höhle mit Charpiepfröpfen gestillt. Intensive Cauterisationen mit Lapis infernalis förderten die völlige Losstossung des necrosirten Gewebes, und weckten in Kurzem frische Granulationen, welche zum totalen Schlusse der Caverne und der Wunde führten.

Bei alle den genannten Entzündungsprozessen leisten lokale Anwendung von Kälte und Blutentziehungen, namentlich aber auch Jodtincturanstriche das Meiste. Von jedem circulärem Druck muss aus leichtbegreiflichen Gründen bald Abstand genommen werden.

Bisweilen wird der Hals in schräger Richtung durchsetzt, und das Projectil gelangt in die Brust- oder Mundhöhle. Man erinnere sich auch, dass bei einzelnen Individuen, bei welchen die Cupula Pleurae höher emporsteigt, der Pleurasack durch Kugeln eröffnet werden kann, welche dicht über der Clavicula den Hals durchsetzen.

Die *Schusswunden der grossen arteriellen Halsgefässe* werden wohl in der Mehrzahl der Fälle auf dem Schlachtfelde tödtlich. Indessen zeigt z. B. der von *Stromeyer* (a. a. O. pg. 578) mitgetheilte Fall [1]), dass selbst Schusswunden der Carotis Tage lang ohne Blutung bestehen können. In der Zeit, in welcher der Schorf fällt, sind arterielle Blutungen aus Schusskanälen des Halses ziemlich häufig vorgekommen. Ausser der Anwendung der Kälte kann man eine lokale Tamponade bei Unmöglichkeit circulären Druckes in der Weise erfolgreich bewerkstelligen, dass man einen in Liquor Ferri sesquichlorati getauchten Charpiepfropf in den Schusskanal einbringt und die Hauträndер durch eine umschlungene Naht darüber vereinigt. In allen ernstern Fällen muss aber, je nach der Quelle der arteriellen Blutung, die Carotis oder Subclavia unterbunden werden. Beide Operationen wurden unter den genannten Umständen in den italienischen Laza-

1) Die Carotis interna hatte in diesem Falle einen Einriss von 1/4". Das Geschoss war hinter der Bifurcationsstelle der Carotis liegen geblieben.

rethen einige Male mit Glück ausgeführt. Doch bemerke ich, dass der Arzt in Fällen, wo bedeutende Aeste beider Stämme verletzt wurden, in grosse Verlegenheit gerathen kann [1]).

Die *Schussverletzungen der grössern Halsvenen* sind wegen der Gefahr secundärer Blutungen und fortgesetzter Thrombosen stets als gefährlich zu betrachten. Wir sahen zwar in der I. Abth., dass kleinere Einrisse bedeutenderer Venen ohne merkliche Gefahren heilen können. Der Fall von *Schwartz* [2]) bestätigt dies für die Vena jugularis interna.

Eine Kugel war von der Mundhöhle her, den linken Mandibularast zerschlagend, dicht hinter dessen Winkel, in den Hals eingedrungen, und hatte die V. iugularis interna in der Ausdehnung von einigen Linien eingerissen. Die Kugel war an der Stelle der Venenwunde sitzen geblieben und hatte, diese verschliessend, den Austritt von nur wenigen Unzen Blut zugelassen. Man hatte in der Geschwulst am Halse die Kugel gefühlt, doch sich gescheut, dieselbe herauszunehmen. Es folgte Verjauchung der Wunde und Pyämie mit tödtlichem Ausgang. Die *Section* ergab einen vollständig verklebten und geheilten Riss in der äussern Wand der Vene, deren Lumen, wenn auch verkleinert, doch erhalten war. An der Narbe waren die äussern Venenhäute durch plastisches Exsudat verdickt, auf der Intima war eine Lage plastischer, halborganisirter Massen vorhanden, welche sich von derselben schwer lösen liessen. Sonst war die Jugularis gesund. In der Umgebung des die Kugel einschliessenden Jaucheherdes zeigten sich mehrere kleine Venen mit zerfallenden Gerinnungen angefüllt.

Die *Schusswunden der Vena jugularis int.* sind desshalb gefährlicher als die anderer grösserer Venen, weil die Anheftung im Foramen jugulare ihr Zusammensinken verhindert, und die fortwährenden Bewegungen der Halsmuskeln, und vielleicht auch die Aspirationswirkung bei der Respiration, eine gehörige Thrombirung und schnelle Obliteration meistens nicht zu Stande kommen lassen. *B. Langenbeck* [3]) theilt folgenden hierher gehörigen Fall mit.

Ein junger Mann hatte im Pistolenduell einen Schuss in den Mund erhalten. Die Kugel war, zwei Zähne zertrümmernd, in der Richtung von rechts nach links in die Mundhöhle eingedrungen, und unter den linkseitigen Nackenmuskeln stecken geblieben. Der ramus mandibularis sin. war zerbrochen. Eine starke Blutung von kurzer Dauer im Momente der Verletzung. Am 8. Tage trat plötzlich eine starke Blutung aus dem Munde ein, welcher der Verletzte sofort erlag. Bei der Section zeigte sich die innere Wand der Jugular. ext. sin. zerrissen. Einen ähnlichen Fall erzählt *Stromeyer* (a. a. O. p. 94).

Es mag hier noch ein ebenfalls von *Langenbeck* berichteter Fall von *Schussverletzung der Vena anonyma* und „Tod durch Thrombose" Platz finden.

Ein verschmähter Liebhaber feuerte aus einer mit Rehposten geladenen Pistole, aus unmittelbarer Nähe zwei Schüsse auf ein blühendes kräftiges Mädchen von 27 Jahren ab. Der eine, uns allein interessirende Schuss war in dem ersten Intercostalraum der rechten Seite in schräger Richtung von links nach rechts und oben eingedrungen. Tags nach der Verletzung Husten mit blutigem Auswurf. Am 4. Tage Unruhe, Hitze, Insomnie, Frostanfälle, Delirien. Puls frequent, Haut trocken und heiss, Respiration erschwert, Sprache unterbrochen. Wiederholung der Fröste. Zwischen dem 4. und 5. Tage Sopor und Tod am 5. Tage.

Bei der von *Casper* vorgenommenen gerichtlichen Obduction fand sich die vordere Wand der Vena anonyma ungleich zackig durchlöchert. An der obern rechten Lunge zwei Rehpostenöffnungen. Der anatomische Nachweis der Thrombose fehlt. —

---

1) Vergl. a. a. O. Lohmeyer p. 109.

2) Schwartz. Beitr. z. Lehre v. d. Schussw. 1854 p. 51.

3) B. Langenbeck. Archiv f. klinische Chir. v. Langenb., Billroth, Gurlt. Beiträge zur chirurgischen Pathol. der Venen p. 21 u. ff.

Die *Stillung der Hämorrhagie aus grössern Halsvenen* ist zunächst durch Compression und Tamponade wie bei den Arterien zu versuchen. Der Fingerdruck kann dies provisorisch thun. Im Allgemeinen ist die Unterbindung in den meist überfüllten, und unter dem Einfluss der Pyämie und Nosocomialgangrän stehenden Lazarethen zu vermeiden. Es ist dabei weit weniger die allgemein hervorgehobene *Phlebitis*, als der von Jauchungsprozessen der Nachbarschaft stets influenzirte, leicht zerfliessende und zu septicämischer Intoxication Veranlassung gebende Thrombus zu fürchten [1]).

Die von *Travers* und *Wattmann* empfohlene seitliche Unterbindung der Venenwand muss nach den Erfahrungen von *Guthrie, Malgaigne, Nélaton* als unzuverlässig angesehen werden. *Langenbeck* (a. a. O.) empfiehlt als das sicherste Mittel bei gefahrdrohenden venösen Blutungen die *Unterbindung des gleichnamigen Arterienstammes*, also bei Hämorrhagien aus grössern Wunden der Jugularvene, nach vergeblicher Anwendung von Kälte, Compression, styptischen Flüssigkeiten, die sofortige Unterbindung der Carotis communis.

Wo ein Geschoss ohne Verletzung entfernt werden kann, geschehe es bald. Dagegen ist vor allen insultirenden Untersuchungen der Schusscanäle des Halses dringend zu warnen. Bei der Allgemeinbehandlung empfehlen sich auch hier öftere, selbst anhaltendere kleine Blutentziehungen gegenüber einmaliger ergiebiger Venäsection als ungleich wirksamer.

Wenn sich auch die Schusswunden des Halses, wie schon *v. Hennen* richtig hervorhob, wegen der bedeutenden Nebenverletzungen nicht zu scharfen physiologischen Experimenten eignen, so werden doch bisweilen namentlich nervöse Functionsstörungen von unzweideutigem Character wahrgenommen.

Am häufigsten beobachtet man die *Verletzungen des Plexus brachialis und cervicalis*, deren Lähmungserscheinungen, je nach der Natur des Insultes, verschieden lang dauerten. Höchst bemerkenswerth war ein in dem Osp. Maggiore in Mailand beobachteter Fall von hartnäckiger *Neuralgia brachialis* in Folge eines, über der Fossa supraclavicularis nach der Wirbelsäule gebildeten Schusscanales.

Verletzungen des N. Vagus scheinen selten mit einiger Reinheit in die Beobachtung der Lazarethärzte zu gelangen. Ich besitze die Krankengeschichten von 3 Fällen, in denen eine Vagusverletzung höchst wahrscheinlich war. Einen beobachtete ich im *Osped. St. Francesco*, einen im *Osped. St. Angelo* in Mailand. Der dritte wurde mir von *Cav. Dr. Verga* mitgetheilt. Die Kugel war zwei Mal am Innenrand, ein Mal am Aussenrand des Sternocleidomastoideus nach der Tiefe des Halses vorgedrungen. Beträchtliche Blutungen wurden durch die Kälte gestillt. Jedesmal war das Projectil schon in der Ambulance extrahirt. Anfangs sehr langsame, tiefe, schnarchende, mühsame Respiration, [2]) Laryngismus, heisere, bisweilen lautlose Stimme, vermindertes Athmungsgeräusch auf der ver-

1) Ausserdem hat die Unterbindung eines grössern Venenstammes, zumal unter der reactiven Congestion des Verletzten, stets eine bedeutende venöse Hyperämie der Capillaren zur Folge, welche bis zu Rupturen, häufiger aber zu serösen Transsudationen (Oedemen) führt.

2) Liebmann „Ueber die Rhythmik der Athembewegungen." Tübingen 1856.

letzten Seite. Mitunter heftige Athemnoth und Erstickungsgefahr, kleiner, verschieden frequenter Puls. Diese Erscheinungen constatirte ich in dem erstgenannten Falle, wo der Wundverlauf ein überraschend günstiger war, und durchaus kein anderes Moment als die Vagusverletzung zur Erklärung dieses Symptomencomplexes angesprochen werden konnte. Aehnlich verhielt es sich in den beiden andern Fällen. Nur der von *Verga* beobachtete endete unter den genannten Symptomen und dem Bilde einer sich hierzu gesellenden schleichenden Pneumonie in der zweiten Woche tödtlich.

Der Sectionsbericht spricht von einer Eiterinfiltration der Gefässe und Nerven der Halsseite und von einer Pneumonia hypostatica[1]).

Diese Verwundungen ziehen meist *wegen der gleichzeitigen gefährlichen Nebenverletzungen* rasch den Tod nach sich. Eine in Tagen ausgedrückte lethale Prognose scheint mir gänzlich werthlos[2]). An sich ist nur die totale Trennung oder intensive Quetschung *beider Nn. Vagi* tödtlich. Selbst unter diesen Umständen sah man das Leben bei kräftigen Hunden bis zum 4. oder 5. Tage erhalten. Die Durchshneidung *eines Vagus ist keine lethale Operation*, und wo z. B. *Schiff* die Thiere dennoch bald nach dem sorgfältig angestellten Schnitt verlor, ist er ebenfalls geneigt, Nebenverhältnisse anzuklagen.

Noch seltener kommt die Zerreissung des N. Sympathicus ohne gleichzeitige lethale Verletzungszustände vor. Man hat die Erweiterung der Pupille auf der Seite der Verwundung hierauf bezogen. Allein dies würde nur für eine *Reizung des Sympathicus* sprechen, wie sie sicherlich häufiger als Fortleitung eines Entzündungsprozesses der Nachbarschaft beobachtet wird, und nur selten Folge einer directen Schusseinwirkung ist. Bei einer stark eiternden Halsschusswunde der linken Kreuzungsstelle der MM. Sternocleidomastoideus und Omohyoideus, aus welcher das Projectil mit Verschiebung der Carotis nach Aussen emporgehebelt worden war, fand sich die linke Iris während 4 Wochen in anhaltender Erweiterung. Gleichzeitig klagte Patient über ein lästiges Kitzeln im Auge. Eine lähmende Quetschung oder Zerreissung des N. Sympathicus am Halse müsste durch das Ueberwiegen der antagonistischen Wirkung des Oculomotorius umgekehrt eine Verengerung der entsprechenden Iris zu Stande bringen. Dies geschieht aber bei der Lage des Nerven meist unter Bedingungen, welche jede physiologische Beobachtung abschneiden. Eine sehr interessante Erfahrung über gleichzeitige Quetschung des N. phrenicus sin., des Gangl. med. sympath., des ram. desc. hypoglossi und des Vagus durch eine Pistolenkugel, mit Durchbohrung des Schlundkopfes und des Kehlkopfes, hat *Beck* gemacht[3]), wobei er den Tod erst nach 5 Tagen eintreten sah.

Bei Schussverletzungen des *N. phrenicus*, in Betreff deren dieselben Bemerkungen gelten, hat man eine verminderte Inspirationsbewegung derselben Seite angetroffen.

---

1) Vergl. Schiffs Lehrbuch der Physiolog. I. p. 410 u. ff. u. Traube Beitr. zur experimentellen Pathologie und Physiol. 1. Hft. 1846. p. 65 u. ff.

2) Lohmeyer a. a. O. p. 108.

3) Beck a. a. O. p. 154 u. ff.

Dass es sich unter den angegebenen Verhältnissen nur um eine *rationelle Behandlung der Wunde an sich*, und um eine Bekämpfung einzelner besonders lästiger Symptome, nicht um die Erfüllung besonderer Causalindicationen handeln könne, versteht sich von selbst. Schon *Larrey* (a. a. O.) hatte bei den nach Vagusverletzung auftretenden heftigen Respirations- und Erstickungszufällen die Laryngo- oder Tracheotomie vorgeschlagen. Hinreichende Erfahrungen hierüber liegen noch nicht vor. In einem von *Beck* (a. a. O. p. 154) und von *Stromeyer* (a. a. O. p. 580) mitgetheilten, durch Larynx- und Schlundverletzung complizirten Fall wurde die Operation zu spät gemacht, um Rettung herbeiführen zu können. Versuche an Thieren haben gezeigt, dass die Eröffnung der Luftröhre nur dann etwas nützen kann, wenn das Lungenparenchym noch nicht alterirt ist, und dass diese Folge dadurch nicht beseitigt wird.

Projectile, welche zwischen Kehlkopf und Zungenbein eindringen, können den Kehldeckel so leicht streifen, dass keine dauernden Störungen hervorgehen, bringen aber doch, wie *Stromeyer* beobachtet hat, Stimmlosigkeit hervor, welche anfangs vollständig sein kann, sich aber mit der Zeit wieder verliert. *Ausgiebige Zerreissungen der Epiglottis und der Stimmritze* haben qualvolle Erstickungsbeschwerden beim Schlingen zur Folge.

Unter einigen von mir selbst gesammelten und mir von befreundeten Collegen mitgetheilten Fällen lasse ich nur zwei folgen, welche besonderes Interesse darbieten: Der eine wurde im *Osped. St. Francesco*, der andere im *Osped. Maggiore* in Mailand beobachtet.

Bei beiden drang das Projectil aus mässiger Entfernung in die Regio subhyoidea ein, und verursachte eine ausgedehnte gerissen-gequetschte Wunde der Weichtheile. Bei beiden waren die Mm. Omohyoidei, Hyothyreoidei und die ligg. Hyothyreoidea zerfetzt. In dem einen Falle war ein Theil der Cartilago thyreoidea nahe der Incisura abgesprengt, die Epiglottis verlezt. Das Projectil war in dem submukösen Zellgewebe, hinter dem Arcus glosso-palatinus stecken geblieben, und unter einer Brechbewegung ausgespieen worden. Im andern Falle wurden zwar die Muskeln in derselben Weise zerrissen, das Projectil blieb aber neben der Cartilago thyreoidea liegen. Beide Male war die durch Blutung veranlasste, unmittelbare Erstickungsgefahr glücklich vorübergegangen. Ich sah beide Fälle erst einige Tage später. Die Respiration und Deglutition war äusserst gehindert, indem ein Theil der Speisen durch regurgitirende Bewegung in den Kehlkopf floss, obschon man nach dem schon von *Larrey* gegebenen Rath die Ernährung mit der Schlundsonde vornahm.

Aus der gerissen-gequetschten Wunde floss ein dünner, mit Speichel, Blut, und Luft gemischter Eiter ab. Der Kehldeckel war deutlich in der Tiefe sichtbar. Stimme gänzlich versagend. In Folge der Parese der Epiglottis in dem einen Falle die heftigsten Erstickungsanfälle. Im Laufe der zweiten Woche erfolgte auch der Tod bei einem solchen Anlasse asphyktisch.

In dem zweiten Falle, wo der Kehldeckel unverletzt geblieben war, trat eine fortlaufende jauchige Entzündung in der Umgebung des Larynx und der Trachea ein. Der Tod erfolgte unter zunehmen-

den Respirationsbeschwerden, erst in der 3. Woche. Von der *Section*, welche im vorigen Falle nicht vorgenommen werden konnte, theilte Cav. Dr. *Verga* als besonders bemerkenswerth mit: Jauchige Infiltrationen längs der Speise- und Luftröhre. Unter dem rechten Lappen der Schilddrüse ein abgesackter, baumnussgrosser Abscess. Eine lobuläre Pneumonie mit disseminirten kleinen Eiterherden. In beiden Ventriculis Morgagni kleine submuköse Abscesschen.

Von *directen Verwundungen des Kehlkopfes durch Projectile* sind mir drei Beobachtungen in Italien vorgekommen. Zwei betrafen Quetschungen, nur einer hatte einen erheblichen Substanzverlust der linken Fläche des Schildknorpels aufzuweisen. Diesen verdanke ich der gütigen Mittheilung de Cav. *Bima* in Turin. Heftige Laryngitis, Oppression, Husten bis zur Erstickungsgefahr waren die vorzüglichen Symptome. Trotz einem ziemlich lebendigen Granulationsprozess, welcher sich von den Rändern der Wunde erhob, schloss sich dennoch die Oeffnung nicht. Der Träger dieser Verletzung, ein piemontesischer Infanterist, wurde in der 5. Woche mit einer sog. Luftfistel entlassen, aus welcher von Zeit zu Zeit ein mit Luft gemischtes Schleimbläschen austrat. Die Stimme war heiser und rauh geblieben.

In einem Falle von Quetschung und Erschütterung des Larynx, den *Paravicini* beobachtete, war fast gänzliche Aphonie zurückgeblieben.

Ein von mir in dem *Osped. St. Francesco* aufgezeichneter Fall ist in mehrfacher Beziehung sehr merkwürdig. Eine ziemlich senkrecht auffallende Kugel war von der linken Fläche des Schildknorpels abgelenkt worden, und in der Tiefe des dicken Halses verschwunden. Nach der Verletzung Aphonie, welche unverändert fortdauerte. Husten, anfänglich mit blutiger Beimischung, Dyspnoe, Laryngismus, Schmerz in der Tiefe des Halses, bei Drehungen des Kopfes und Schlinbewegungen bedeutend gesteigert, waren die vorzüglichsten Symptome.

Die Untersuchung mit Finger und Sonde hatte Nichts ergeben. Als die Wunde bereits geheilt war, wurde der Kranke wegen der anhaltenden Klage über Halsweh noch zurückgelassen. Der Abgang des Projectiles mit dem Stuhle am 28. Tage liess keinen Zweifel darüber, dass Perforation durch den Oesophagus Statt gefunden hatte. Auch jetzt noch blieben leichte Erscheinungen der Dysphagie und Strictur zurück.

Bei directen Schusswunden des Larynx kann der Tod durch Steckenbleiben des Projectiles oder eines Knorpelfragmentes in der Stimmritze, durch inneren Bluterguss, oder in Folge consecutiver theils in dem Kehlkopf, theils in den Nachbartheilen desselben auftretender Entzündungsprozesse herbeigeführt werden. Eine Necrose der Kehlkopfknorpel habe ich nicht beobachtet. Doch findet dieselbe, wie sich leicht denken lässt, günstige Bedingungen bei den Schusswunden. Ein Fall von doppelter Perforation des Kehlkopfes kommt ohne sehr bedeutende Nebenverletzungen selten vor.

Bei den *Schusswunden der Trachea* gilt im Allgemeinen dasselbe. *Blutungen* aus den benachbarten grossen Gefässen bedingen hier noch häufiger die Gefahr der Erstickung und consecutiver *Lungenentzündungen*.

Nebst der Sorge für kunstgemässe Blutstillung nimmt die Entfernung der Fremdkörper stets die Thätigkeit des Militärchirurgen zuerst in Anspruch. Sowohl zu diesem Zwecke, als zur Beseitigung drohender Erstickungsgefahr, kann die *Tracheotomie* nothwendig werden. Noch immer wird die Frage discutirt, ob man in solchen Fällen

die *Luftröhrennaht* anlegen solle. *Voltolini* [1]) zieht den blossen Verschluss der äussern Haut mit passender Lagerung des Kopfes vor, und führt dafür 11 günstige Fälle an. Ebenso *Heidborn* und *Strauss*. *Wernher* dagegen verwirft die zu frühe Verschliessung der Luftröhrenwunde überhaupt. Bei bedeutendern Substanzverlusten kann nur ein einfach deckender Verband angezeigt sein. Bei bestehendem Substanzverlust in Kehlkopf oder Luftröhre kann man nach dem Vorgange von *Habicot* unmittelbar eine Blei- oder Silbercanüle einlegen. Wo die Natur der Verletzung Eindringen von Ingestis in den Larynx fürchten lässt, führe man nach dem Rathe *Larrey's* sogleich eine Schlundsonde ein. Ausser dem antiphlogistischen Allgemeinverfahren, dem namentlich *Stromeyer* auch hier das Wort redet, können eine Reihe symptomatischer Indicationen bestehen. Zur Beruhigung der oft unerträglichen Athmungsbeschwerden dienen namentlich die Narcotica. Ueber Chloroforminhalationen besitze ich unter solchen Umständen keine Erfahrungen. Eine zurückbleibende Luftfistel wird bisweilen durch Cauterisationen geschlossen, zur Hebung der Sprachstörung genügt oft die Auflage einer Metall- oder Lederplatte. *Velpeau* schritt in einem äussersten Falle zu einer plastischen Operation.

Ich besitze die Geschichten von 5 hierher gehörenden Beobachtungen. Erwähnenswerth sind zwei lethal verlaufene Fälle, welche in dem Osped. St. Angelo und Osp. St. Brassede in Mailand vorkamen, und vollkommen analog verliefen. Beide Male waren es Granatsplitter, welche die Haut in grosser Ausdehnung, den m. digastricus, m. geniohyoideus, m. genio- und hyoglossus zerrissen hatten. In dem einen Falle war auch die Glandula submaxillaris getrennt, und es ging ein grosser Theil derselben nachmals durch Brand verloren. Wiederholte, heftige Blutungen stammten von Aesten der Submaxillardrüse und der Art. lingualis, welche in dem einen Falle ohne besondere Mühe aufgefunden und unterbunden wurde. Gefühllosigkeit und erschwerte Bewegung der Zunge schienen auf Verletzung des N. hypoglossus und des ramus lingualis Quinti zu beziehen. Die bedeutende Anschwellung der Unterkinngegend und der Zunge brachte die äussersten Athmungs- und Deglutitionsbeschwerden hervor. In einem Falle war das Projectil in der Ambulance, in dem andern erst im Lazarethe extrahirt. Die Blutungen standen nach Einbringung kleiner Eisstücke in einem Leinwandsäckchen und nach der Tamponade. Der Kopf wurde durch Pflasterstreifen der Brust genähert. Unter fortschreitender Jaucheinfiltration und einem typhoiden, toxicämischen Fieberbild, ohne erratische Fröste, erlagen beide Kranken im Verlaufe der 4. Woche.

Hierher gehören auch zwei Fälle von *Schussfractur des Os hyoideum*. Der eine aus dem Osp. St. Ambrogio in Mailand, der andere aus dem Osp. St. Gaetano in Brescia. Beide Male war die Kugel seitlich in die Regio geniohyoidea eingedrungen, war in einem Falle spontan ausgetreten, in dem andern zwischen den mm. genioglossis stecken geblieben. Sie wurde hier deutlich durchgefühlt, und durch eine Incision ohne Unfall entfernt. Sprechen, Schlingen und Bewegen der Zunge mit intensen Schmerzen verbunden. Wiederholte Erstick-

1) Voltolini. Preussische Vereinszeitung. Aug. 1854.

ungszufälle. Bedeutende Anschwellung in der Umgebung der Wunde. Beide Male hatte man sich deutlich von der Verschiebung der Zungenbeinfragmente überzeugt. Die Heilung erfolgte in der 6. und 7. Woche. Das Zungenbein war fest aber unsymmetrisch. Das Schlucken und Sprechen auch noch jetzt etwas erschwert. Der eine Fall war auch noch durch zeitweise blutige Färbung der Sputa, und durch das Zurückbleiben einer kleinen Speichelfistel der Submaxillardrüse bemerkenswerth.

In therapeutischer Beziehung sind hier durchaus keine neuen Gesichtspunkte aufzustellen. Nothwendiger als in den vorigen Verhältnissen ist eine zweckmässige Annäherung des Kopfes gegen die Brust. (Köhlersche Mütze oder ähnliche einfachere Vorrichtungen aus dem Stegreif.)

Die Schusswunden des *Schlundkopfes und der Speiseröhre* sind meist mit schweren anderweitigen Verletzungen verbunden. Kleinere Oeffnungen und Substanzverluste können selbst ohne Strictur heilen. Selten bleiben Geschosse in dem Oesophagus stecken (Fall von *Percy*). Die Diagnose dieser Verletzungen ergibt sich durch Ausfliessen der Ingesta aus der Wunde. Schon hier sei das bereits einige Male beobachtete Lossprengen von Wirbelsplittern und deren Perforation in den Schlund und die Speiseröhre erwähnt. Von dem unschädlichen Abgehen in den Magen gelangter Projectile war schon mehrfach die Rede. Die Deglutitionsbeschwerden sind von sehr verschiedener Gravität, oft kaum merklich. Von der Communication der Speiseröhre und der Luftröhre sprachen wir schon und stellten die betreffenden Gesichtspunkte für die Behandlung auf. Auch bei diesen Verwundungen kommen bisweilen fortlaufende suppurative und jauchige Infiltrationen und Necrosen vor.

Ich sah in dem Osped. St. Francesco auf diese Weise eine unregelmässig gerissene Speiseröhrenwunde (in der Höhe des lig. crico tracheale) unter dem Bilde der Pyaemie mit zahlreichen secundären Lokalisationen in den Lungen enden. Die Bedeutung einer Reihe unregelmässiger, verschieden tiefer Ulcerationen im Ileum, welche sich hier fanden, lasse ich dahin gestellt. Bei sehr ausgedehnten Wunden der Speiseröhre kommt es bisweilen zu dauernder Fistelbildung. Einen sehr bemerkenswerthen Fall, den ich in dem Osped. St. Francesco in Mailand boobachtete, erlaube ich mir hier genauer mitzutheilen [1]).

Ein 25jähriger österreichischer Infanterist war über dem Zungenbein bei Melegnano von einer französischen, durch Auffliegen an einer Mauer deformirten Gewehrkugel getroffen worden. Die Weichtheile waren unregelmäsig zerrissen, so dass das Innere des Rachens und die Epiglottis offenlagen. Der Larynx sank durch die Trennung der emporziehenden Muskeln. Wiederholte Blutungen gestillt, reger Granulationsprozess, schnelle Heilung in der 5. Woche. Von Anfang an hatte man zwar die Ernährung mit der Schlundsonde besorgt. Nichts destoweniger hatte Patient oft Erstickungszufälle. Am Ende der 5. Woche vollständige Vernarbung eingetreten: allein eine Oeffnung von unregelmässig dreieckiger Form lässt noch immer bei günstiger Beleuchtung die Epiglottis

1) Ausser dem von Dr. Albers in von Gräfes und von Walthers Journ. Bd. XXX. Hft. 3 mitgetheilten Fall ist mir aus der Literatur der Civil- und Militärcasuistik keine ähnliche Beobachtung von Rachenfistel vorgekommen. Dort handelte es sich ebenfalls um traumatische Entstehung. Ein Hieb mit arabischem Sichelsäbel war die Veranlassung. Die Fistel hatte sich ebenfalls über dem Zungenbein gebildet. —

und die beiden arcus palatini erkennen. Die Sprache ist, wenn Patient die Oeffnung mit dem Finger schliesst, durchaus nicht gehindert. Nur von Zeit zu Zeit fliesst etwas Speichel ab. Dagegen treten die Speisen durch die Fistelmündung aus und veranlassen bisweilen Hustenanfälle. Der Kehlkopf steht ziemlich tief, fest, und nimmt nicht an den Schluckbewegungen Antheil. Durch wiederholte Anfrischung und Cauterisation der Ränder wurde eine bedeutende Verkleinerung der Oeffnung erzeugt. In der 7. Woche wurde der Verwundete in bestem Wohlsein in seine Heimath entlassen. Seine Ernährung hatte durchaus nicht gelitten; und durch das Tragen einer Lederplatte wurden alle Nachtheile ausgeglichen. Was seither aus ihm geworden, habe ich vergebens zu erfahren gesucht.

In *therapeutischer Beziehung* haben wir dem bei den Luftröhrenwunden Mitgetheilten Weniges beizufügen. In Betreff der Fremdkörper gilt das früher Gesagte. Ob man besser thut, Wunden der Speiseröhre direkt zu vereinigen, oder nur die darüber liegenden Weichtheile zu verschliessen, ist noch durch keine genügende Zahl von Erfahrungen festgestellt. Die Mehrzahl der französischen Militärchirurgen vertraten das Princip, dass eine Vereinigung schädlich sei, dass diese Wunden von der Tiefe her gegen die Oberfläche zu verheilen sollen. Sie verwarfen auch gewöhnlich alle Fixirungsapparate für die Annäherung des Kopfes. — Ein solcher Verwundeter muss mit der Schlundröhre ernährt werden, bis er das Schlucken wieder erlernt hat. In Fällen, wo Introduction der Sonde unmöglich ist, muss man zu der unvollkommenen Ernährung durch Clystire Zuflucht nehmen. In Betreff der operativen Behandlung von Fistelverhältnissen vergl. die chirurgischen Lehrbücher und Operationslehren. —

Die Schusswunden der Brust und ihrer Eingeweide.

Die *grosse Häufigkeit dieser Wunden* und ihr gegenseitiges Verhältniss bei beiden Armeen geht aus der in der ersten Abtheilung (pg. 19) gelieferten Uebersicht hervor.

Ich kann der folgenden Darstellung *687 genauer beobachtete Fälle* zu Grunde legen, die ich meistens der Güte der verschiedenen Lazarethdirectoren verdanke. Von diesen 687 Brustschusswunden waren *484 superfiziell, nicht penetrirend* (= 70,46 %). Darunter befanden sich 44 Prell- oder Contusionsschüsse (=9,09 %); 125 Streifschüsse (= 25,83 %); 106 blinde Schusscanäle (=21,9 %); 209 doppelte Perforationen der Decken (=43,18%). Von diesen 484 Verletzungen waren 105 Rückenwunden. Dagegen befanden sich unter den genannten 687 Fällen von Brustschusswunden *203 penetrirende* (=29%), und zwar 44 ohne Eingeweideverletzung (=21,67%), und 159 mit Eingeweideverletzung (=78 %).

Die *Mortalität*, welche (vergl. I. Abth. p. 187) im Ganzen 12,31% betrug, gestaltete sich für die hier zu Grunde gelegten Fälle, ent-

sprechend den beiden grossen Abtheilungen, folgendermassen: Von 484 nichtpenetrirenden Wunden starben 43=8,88%, dagegen von 159 penetrirenden Eingeweideverletzung 97 = 61,00 %.

Stromeyer berechnete (a. a. O. p. 585) auf 1210 Verwundete bei Idstedt 97 Thoraxverletzungen, von denen nur 17 lethal endeten.

Wir betrachten die Brustschusswunden in zwei Hauptgruppen, je nachdem dieselben *nicht penetrirend*, oder *penetrirend* sind. Beide können wiederum entweder nur die Weichtheile betreffen, oder mit Verletzungen des knöchernen Brustkorbes complicirt sein. Von den Verwundungen der Wirbelsäule sehen wir hier ganz ab (vergl. diese). Auch bei den nicht penetrirenden können die Eingeweide in geringerem oder höherm Grade mitleiden.

A. Die nichtpenetrirenden Schusswunden der Brust.

1. Die Prell- oder Contusionsschüsse der Brust.

Diese Verletzungen zeigen eine *unendliche Stufenleiter von Gravität*. Dieselbe ist, ausser von der Qualität des Geschosses, namentlich abhängig von dem Grade, in welchem die Propulsionskraft gebrochen wurde, von der Beschaffenheit der lokalen Verwundung, von der Ausdehnung und Intensität der Erschütterungserscheinungen, und vorzüglich von der gleichzeitigen Contusion der Brusteingeweide, resp. der Lungen. Mächtige Contusionsschüsse der groben Geschützkugeln sind meist *auf der Stelle tödtlich*. Ohne eine *Commotion der Lungen* durch Theilnahme an den Schwingungen des knöchernen Brustkorbes, analog der Gehirnerschütterung, ganz leugnen zu wollen, so bin ich doch geneigt, weit aus die meisten der ihr zugeschriebenen Symptome auf Rechnung der Zusammendrückbarkeit des Thorax, und dadurch zu Stande kommende directe *Contusion der Eingeweide* zu setzen. Ob mehr Quetschung, oder Erschütterung in den Vordergrund tritt, das wird von der Wölbung und dem Spannungsgrade des Thorax, von dem Füllungs- und Expansionszustande der Lungen und von dem Auffallswinkel des Projectiles abhängen.

Die blose Commotion findet in dem Bau des Brustkorbes unvergleichlich ungünstigere Bedingungen der Fortpflanzung, als in dem zusammenhängenden, allseitig umschliessenden, compactern Schädelgewölbe. Daher sind ihre Erscheinungen, wie sie sich namentlich bei Prellschüssen auf der Höhe der Inspiration ausbilden, stets weit unbedeutender, als die während der Exspiration am häufigsten zu Stande kommenden Zufälle der Lungenquetschung. Der Respirationsrhythmus bei den Kämpfenden ist die Resultante so complicirter Momente, dass er hier nicht mit in Berechnung gezogen werden darf, obschon ich seine Bedeutung für die Natur der Brustverletzungen nicht leugnen möchte.

Was sich auf die lokalen Veränderungen der gequetschten Brustwände bezieht, wurde schon in der ersten Abtheilung (pg. 24, 26, 73 etc.) ausführlich besprochen. Ich erinnere hier nur noch an die, nicht selten ausgedehnten Entzündungen und Infiltrationen der Brustdecken, an die Fälle von weiterverbreiteter, und von primitiver Quetschung herrührender Periostitis costarum mit ihren Ausgängen. Von

der auf diese Weise zu Stande gekommenen cariösen Zerstörung wurde ebenfalls in der I. Abth. ein bemerkenswerthes Beispiel mitgetheilt.

Die verschiedenartigsten Fracturen, oft einfache Trennungen, oft wirkliche Splitterungen, kamen mit oder ohne beträchtliche Hautquetschung sowohl an den Rippen, als an dem Brustbeine zu Stande. Bei der häufigen Verschiebung der Fragmente und Losssprengung von Splittern ist Zerreissung der Pleura und Verletzung des Lungenparenchyms mit ihren Folgen nicht selten. In einem solchen Falle sah ich ein ausgedehntes Hautemphysem, das sonst bei Brustschusswunden sehr selten ist. *Cav. Bima* theilte mir aus dem Osp. Semn. in Vercelli einen Fall mit, wo, in Folge der Verschiebung der Brustbeinfragmente, eine Mediastinitis mit lethalem Ausgange entstand. Die Section ergab ausgedehnte Abscedirung und secundäre Eiterlokalisationen in den Lungen und in der Leber. Ich sah in dem Osped. Fatebene fratelli in Mailand einen jungen österreichischen Jäger, dem eine Kartätsche auf der linken Thoraxhälfte eine mehrfache Fractur der 4., 5. und 6. Rippe mit ausgedehnter Blutsuffusion der Decken verursacht hatte. Die ganze entsprechende Partie flottirte bei der Inspiration und Exspiration. Er lebte bis in die 5. Woche, wo er an der Pleuropneumonie und deutlichem Pyothorax starb.

Die *Erscheinungen der Commotion und Contusion der Lungen,* welche eine sehr verschiedene Intensität und Dauer zeigen können, aber selbst in geringern Fällen wenigstens vorübergehend aufzutreten pflegen, bestehen vorzugsweise in Oppression verschiedenen Grades, in vermindertem Athemgeräusch, nicht selten in gestörtem Rhythmus der Respiration. Je nachdem die Contusion heftig genug war, um eine Gefässruptur im Innern des Lungenparenchyms zu bewirken, sehen wir oft eine verschieden starke Hämoptoë. Ein eigentlicher Schmerz der Lungen scheint stets mit bestimmten Verletzungszuständen des Parenchyms, oder mit beginnender Pleuropneumonie in Verbindung zu stehen. Der Eintritt derselben ist sehr verschieden. Oft klagen solche Kranke über anhaltenden Hustenreiz. Der Puls scheint anfangs verlangsamt zu sein, bald nach der Verletzung ist seine Frequenz gesteigert. Der Bluthusten verschwand meist in den ersten Tagen, die übrigen Symptome habe ich oft erst nach Wochen ganz verschwinden sehen. —

Bisweilen ist die Contusion so mächtig, dass *ausgedehntere Rupturen des Lungenparenchyms* zu Stande kommen.

Wegen der ausserordentlichen Seltenheit dieser Beobachtungen dürfte die folgende um so mehr Interesse darbieten.

Ein 29jähriger Ungar aus dem 1. Bataillon des Regiments Jellachich wurde bei Magenta von einer Kartätsche mittlern Kalibers in die Regio infraclavicularis der rechten Brust getroffen, und stürzte sogleich nieder. Der Ambulancearzt, der ihn zuerst sah und mir die folgenden Angaben zustellte, fand ihn bleich und verstört, Puls kaum fühlbar, Extremitäten kalt. Höchste Oppression. Pneumorrhagie, welche das Sprechen unmöglich machte, intensiver Schmerz auf der rechten Seite. Indess schien er sich bald so weit erholt zu haben, dass er am 7. Juni nach Mailand transportirt werden konnte. Unterwegs wiederholte Hämoptoë, keine grössere Blutung. Erst wurde er einige Tage in St. Ambrogo behandelt. Das erste Gesammtbild hatte eine heftige innere Hämorrhagie vermuthen lassen. Therapie: Analeptica. Im Uebrigen exspectatives Verfahrsn mit Limonaden und Emulsionen. Der Bluthusten hatte 17 Tage lang angedauert.

Als ich den Verwundeten, beinahe 3 Wochen später zum ersten Male sah, waren noch immer bedeutende Respirationsstörungen zugegen. Keine Klagen über Schmerz, noch immer Husten, äusserste Schwäche (den 7. Juli). Gegen Percussion zeigte er sich empfindlich. Ich beschränkte mich daher auf die Auscultation. Beinahe in der ganzen rechten Lunge keine Athmungsgeräusche. Kein besonderes Phänomen. Ohne neues Ereigniss erfolgte am 10. Juli der Tod.

In der betroffenen Gegend fanden sich an der II. und III. Rippe Infractionen, die im Leben nicht erkannt worden, und zwischen den Muskeln beträchtliche Ecchymosen. An der Thoraxwand, unmittelbar unter der Infractionsstelle entdeckte ich einen durch Pseudomembranen und verfilzte Exsudatmassen eingebalgten Abscess, der mit einer unregelmässigen, mit Faserstoff und alten Coagulis angefüllten $2^1/_2$" langen Ruptur des obern Lungenlappens communicirte. Die Rissränder waren von einem mehrere Zoll breiten hepatisirten Walle umgränzt. Die ganze übrige Lunge mit der Pleura innig verwachsen. Keine grössern pleuritischen Exsudatmassen. Die linke Lunge im Zustande der Hyperämie.

Für die *Therapie der localen Veränderungen* der Brustdecken verweise ich auf die in der I. Abtheilung auseinandergesetzten Principien. Vor einer besondern Behandlung der Rippen- und Sternalfracturen durch Verbandvorrichtungen braucht man jetzt nicht mehr zu warnen. Das rein Illusorische dieser Bemühungen ist durch die Erfahrung festgestellt. Man lege den Patienten auf die gesunde Seite, lasse bei hartnäckiger Dislocation, je nach dem Sinne, in dem sie Statt findet, entweder einen mit Collodium oder Heftpflaster befestigten Tampon lokal wirken, oder man suche umgekehrt durch die Unterlage eines Kissens auf der verletzten Seite die Spannung der Thoraxhälfte zu erhöhen. Der Vorschlag, in die Lunge bohrende losgelöste Splitter auf operativem Wege zu entfernen, hat in Italien nirgends eine Ausführung gefunden, und es hat sich gezeigt, dass bei einem entsprechenden Allgemeinverfahren, selbst sehr ungünstige Schussfracturen der Rippen weit besser bei geschlossenen, unverletzten Decken zur Heilung kamen, als wo diese gleichzeitig zerrissen waren.

Die vorzüglichste Aufmerksamkeit erfordern die Erschütterungs- und Quetschungserscheinungen der Lungen. In Italien wurden dagegen häufig *prophylactische Blutentziehungen* angewendet. Es handelt sich allerdings vorzüglich um die Bekämpfung der reactiven Lungenhyperämie, um die Verhütung eines mit Blutung drohenden Herzsturmes und einer sich ausbreitenden Pleuritis und Pneumonie. Es haben aber hier die in der Pathologie der Lungenentzündungen allgemein anerkannten Indicationen für den Aderlass gewiss nur *in seltenen Fällen* ihre Geltung. Da wir erfahrungsgemäss wissen, wie *günstig und beschränkt im Allgemeinen die Lungenentzündungen bei Schussverletzungen abzulaufen pflegen,* aber auch im Verlaufe dieser Darstellung zeigen werden, dass die Mehrzahl der an den Lungen Verwundeten, welche in Italien starben, *nicht etwa der Mächtigkeit der Entzündung, sondern der Erschöpfung erlagen,* so möchte ich gerade gegenüber dem unbedingten Rathe einer Autorität, wie *Stromeyer* dringend zum *Masshalten im Venäseciren* mahnen. Ruhe, allgemein kühlendes Verfahren, Blutegel, Gegenreize führten in der Mehrzahl der Fälle zum Ziele. Die Respirationsbeschwerden sind durch Narcotica zu mildern.

2. Die Streifschüsse der Brust.

Während bei ihnen die Zufälle, welche auf Rechnung gleichzeitiger Beeinträchtigung der Lungen zu setzen sind, entweder ganz fehlen, oder wenigstens in viel untergeordneterm Grade als bei den Contusionsschüssen auftreten, gehören dagegen nicht selten die lokalen Verletzungen der Brustwand zu den misslichsten Wundverhältnissen. Von der Grösse des Substanzverlustes, wie er namentlich bei der Einwirkung grober Geschosse vorkommt, war bereits in der I. Abth. die Rede. Die Länge der Streifschussrinnen ist eine sehr verschiedene. Von den Fracturen gilt das vorhin Auseinandergesetzte. Bemerkenswerth sind nur die Durchfurchungen des Brustbeins, welche besonders häufig Caries, Eitersenkungen und Fortleitungen der Entzündung nach dem Mediastinum im Gefolge haben. *Neudörfer* nahm zur Vermeidung dieser Zustände in einem Falle die *Resection des cariösen Brustbeines* mit Erfolg vor. Ich sah mehrere derartige Fälle unter dem Bilde der Pyämie lethal enden. Indessen erinnere ich mich eines kräftigen Infanteristen aus dem Regimente Sigismund, dem eine Kartätsche mittlern Kalibers eine breite Rinne durch das Manubrium sterni gezogen, und mehrere Rippen bei ihrer Ansatzstelle geknickt hatte. Eine schlechte Eiterung, durch die stete Bewegung begünstigte Infiltrationen in den Hautdecken und Muskeln, liessen einen unglücklichen Ausgang fürchten. Indessen stellte sich ganz unerwartet eine sehr rege Osteoplastik ein, welche zur Reparation führte und den Kranken rettete.

Was die *Behandlung* betrifft, so verweise ich auf die in der I. Abth. dargestellten Grundsätze, und auf die im vorigen Abschnitte auseinander gesetzten Erfahrungen.

3. Die blinden und die vollständigen Schusskanäle der Brustwandungen.

Die *eigentlichen Schusskanäle mit einfacher oder mit doppelter Oeffnung* kamen theils bei sehr kleinem Auffallswinkel, theils durch Ablenkung und Contourirung *ungleich häufiger zu Stande,* als es nach manchen französischen und englischen Darstellungen scheinen könnte. (Vergl. I. Abth. pg. 16 u. ff. und die Einleitung zu diesem Abschnitte.) Was vorerst die Schusskanäle mit Eingangs- und Ausgangsöffnung betrifft, so zeigen dieselben günstigere Bedingungen, als die blinden Schussgänge, was sich durch das Fehlen der Fremdkörper in den erstern Fällen oft leicht erklärt. Bisweilen zeigen die beiden Schussöffnungen einen so kleinen Abstand, dass es bei richtiger Voraussetzung der Schussrichtung und der Stellung des Verwundeten, der Annahme einer geringen Compression der entsprechenden Rippen bedarf, um den Weg als einen geraden erscheinen zu lassen. *Die Spitzkugeln können aber grosse Strecken der Brustwölbung umkreisen.* Bisweilen wird die Bahn bei der nachmaligen Entzündung durch einen rothen Streifen der Haut angedeutet. Ebenso oft aber ist dies nicht der Fall oder findet erst bei consecutiven Eiterstockungen Statt. Die beiden Schussöffnungen können einander derart gegenüberliegen, dass man versucht ist, eine Durchbohrung der Brusteingeweide anzunehmen.

In der grössten Mehrzahl der Fälle gab die Einführung des Fingers bei frischem Zustande der Verletzung Aufschluss über die Richtung der Schussbahn. Bei zweifelhaften Verhältnissen konnte man aus dem folgenden günstigen Verlauf oft eine Statt gehabte Contourirung erschliessen.

Nach *Dupuytren's* Angaben sollten Fälle vorkommen, bei denen dasselbe Projectil mehrmals den ganzen Körper umkreiste, und dabei drei und mehrere Wundöffnungen hervorbrachte. Diese schon a priori als unphysikalisch erscheinende Annahme ist auch von neuern Militärchirurgen wiederholt worden. Ich habe besonders auf dieses Verhältniss geachtet und allerdings Verwundungen gesehen, welche den von *D.* geschilderten sehr ähnlich sahen. Durch zwei Beobachtungen habe ich mich aber überzeugt, dass die Bildung circumscripter Abscesse (meist bei Anwesenheit von Fremdkörpern, z. B. Kleidungsfragmenten) und nachmalige Perforation das Ansehen solcher Schusskanäle mit mehrfachen Oeffnungen in einer Linie zu Stande zu bringen vermag.

Wenn diese Schusskanäle nicht durch gleichzeitige Rippenfracturen, oder durch Anwesenheit von Fremdkörpern (namentlich Stücken der Bekleidung) complicirt sind, so zeigen sie im Allgemeinen einen günstigen, verhältnissmässig raschen Heilungsverlauf. Die Erscheinungen der Quetschung der Lungen sind hier selten von Belang. Die Gefahren der Fracturen wurden schon in den vorigen Abschnitten erwähnt. Ich habe eine Reihe von Beobachtungen aufgezeichnet, wo in Folge einer *Caries, oder Necrose der Rippen* langwierige Eiterungen der Schusskanäle unterhalten, Eitersenkungen und Perforationen der Brusthöhle bedingt, und Pleuropneumonien mit ihren Gefahren wach gerufen wurden. Nicht immer sind diese Verhältnisse so leicht zu diagnosticiren, wie es von vielen Schriftstellern angegeben wird. Oft wurden Fracturen der Rippen im Verlaufe eines Schusskanales übersehen, wenn die Dislocation der Fragmente nicht bedeutend war, und kein charakteristischer Schmerz auf die Spur leitete. Ich habe Fälle gesehen, wo keine andere Erscheinung darauf bezogen werden konnte, als die dünne Beschaffenheit und Menge des Eiters, die langsame und unvollkommene reparative Thätigkeit, und die Neigung zu Fistelbildung.

Selten wurden beträchtlichere *primäre Blutungen* bei den Schusswunden der Brustwandungen beobachtet. Bisweilen aber traten, scheinbar spontan, oder an eine heftige Respirationsbewegung sich knüpfend, gefährliche Hämorrhagien in einem spätern Zeitraum auf. In einem solchen Falle führte *Lohmeyer* (a. a. O. pg. 117) die Unterbindung der Subclavia aus, ohne dass die Blutung stand, oder nach dem Tode die Quelle derselben aufgefunden werden konnte. In den Erfahrungen, welche mir aus Italien zu Gebote stehen, gelang es stets durch Tamponade, Eisblase, Ruhe, die Gefahr zu beseitigen.

Ausserordentlich häufig ist die Combination der Schusswunden der Brust, mit Verletzungen der obern Extremitäten, des Halses, des Kopfes. Die schwersten Complicationen werden oft durch Fracturen der Wirbel, der Clavicula und Scapula, durch Zerreissungen der Gefässe und Nerven der Achselhöhle und ähnliche Zufälle geboten.

Was die *blinden Schusskanäle* betrifft, so gestalteten auch sie sich im Allgemeinen günstig. In einzelnen Fällen von besonderer Kürze der Bahn fiel das Projectil von selbst wieder heraus, oder wurde mit eingestülpten Kleidungstücken herausgezogen. In der Mehrzahl der Fälle, in denen es am Ende des Schusskanales stecken blieb, war es leicht durch die Hautdecken und die Muskulatur zu fühlen. Wie sich aus der Wölbung der Brustwand schon a priori vermuthen lässt, musste behufs der Extraction meistens eine besondere Oeffnung angelegt werden. Nur bei kurzem Schusskanal war sie durch die Einschussöffnung möglich. Ich habe bei 57 Fällen den Sitz der stecken gebliebenen Geschosse aufgezeichnet. Dasselbe befand sich 6 Mal unter dem Pectoralis major, 25 Mal in der Fossa axillaris, 5 Mal in der Gegend des Teres major. und des Randes des Longissimus dorsi, 13 Mal in der Fossa subscapularis, 6 Mal unter der Clavicula, 1 Mal unter dem Musculus Deltoideus, 1 Mal in der Fossa jugularis. Die grösste Schwierigkeit bot die Extraction des Geschosses aus der Fossa subscapularis. In einem Falle gelang sie erst, als ein beträchtlicher Theil des losgesprengten Angulus scapulae entfernt worden war. Es konnten ausgedehnte phlegmonöse Entzündungen, Necrosen und cariöse Prozesse folgen. Bei Einkeilungen des Projectiles in den Knochen, wie ich sie bei der Scapula, bei dem Brustbein wiederholt beobachtet habe, muss man meist zur Resection des betreffenden Stückes schreiten. Eine Reihe von Brustverwundeten der Art wurden, nach Monate langem Krankenlager, mit Fistelzuständen in ihre Heimath entlassen. Es bestand der Verdacht eines zurückgebliebenen Fremdkörpers, einer Caries oder Necrose, aber ihr Nachweis war bis dahin nicht gelungen.

Ich lasse hier die kurze Mittheilung einiger bemerkenswerther Fälle aus meiner eigenen Erfahrung folgen.

1) Ein 27 jähriger Kaiserjäger (II. 1) wurde bei Solferino in der Gegend des Sternalansatzes des Pectoralis major dexter von einer Kartätsche mittlern Kalibers getroffen. Anfänglich die früher erwähnten Contusions- und Commotionserscheinungen der Lungen. In der Ambulance wird vergebens nach dem Geschosse gesucht. Am 9. Tage darauf sah ich ihn im Osped. St. Francesco in Mailand. Der rechte Arm unbeweglich, ödematös angeschwollen, äusserst schmerzhaft. Gefühl bleierner Schwere. Die rechte Achselhöhle nur durch eine schwarzblaue Geschwulst von bedeutender Ausdehnung ausgefüllt. Dieselbe gibt das Gefühl der Fluctuation, lässt aber keinen härtern Widerstand wahrnehmen. Die Pulsation der Arteria radialis dieser Seite unverändert.

Als ich einige Stunden später wieder untersucht, und trotz der furchtbaren Schmerzhaftigkeit einige Bewegungen mit dem Arme vorgenommen hatte, fühlte ich hinter dem Rande des Corace brachialis durch eine teigige Masse hindurch eine harte, rundliche Fläche, die ich als dem Geschosse angehörend erkannte. Ich schnitt am Rande des Muskels ein, und entleerte mit einer Masse dunkler Coagula eine Kartätsche von 18‴ Durchmesser. Die Blutung war höchst wahrscheinlich aus der zerrissenen Vena axillaris gekommen. Schon nach wenigen Stunden Anschwellung des Gliedes, Aufhören der Schmerzen, Wiederkehr des Gefühles. Es trat eine profuse Eiterung der Achselhöhle ein, deren Infiltrationen und Senkungen wiederholte Incisionen verlangten. Als ich den Verwundeten 10 Wochen später nach Peschiera begleitete, bestanden anästhetische und paralytische Störungen fort.

2) Kräftiger Oestereicher aus dem Regiment Hartmann, bei Solferino verwundet. Eintritt der Kugel in die Regio infraclavicularis sinistra. Fractur der Clavicula, Bewegungsstörungen des linken Armes. Fractur der linken Scapula. Zwischen dieser und der Wirbelsäule wurde das französische Projectil, völlig platt gedrückt und zerrissen, von mir am 10. Tage durch eine einfache Incision mit der Kornzange extrahirt. Pleuropneumonia sinistra mit Antiphlogose bekämpft. Ausgedehnte Phlegmone der Clavicular-

Axillar- und Scapulargegend. Wiederholte Incisionen und Extractionen von Splittern. Pyämisches Bild. Tod in der 4. Woche. Keine Section.

3) Infanterist aus dem Regiment Gruber, bei Magenta verwundet. Eintritt des Geschosses im Processus xyphoideus. Bahn mit einem rothen, nach dem Sternocleidomastoideus der rechten Seite verlaufenden Streifen bezeichnet. Hier verliert sich die Spur. Intensiver Schmerz im Hinterhaupt. Das Hohlprojectil am 15. Tage aus der Nucho-occipital-Grube exidirt. Zehn Tage des Wohlseins. Fortdauer eines dünnen, eiterigen, übelriechenden Ausflusses. Drehungen des Kopfes empfindlich. Intensivere Röthung in der Gegend des Sternalansatzes des Sternocleidomast. Ausbildung einer deutlich fluctuirenden Geschwulst. Incision derselben und Entleerung eines mit Eiter durchtränkten Tuchstückes der Uniform. Fistelöffnung in der Gegend des Schwertfortsatzes sich ausbildend. Hieraus noch in der 5. Woche kleine Tuchfetzen entfernt.

Eine insultirende Untersuchung zur Constatirung der Frage, *ob eine Schusswunde der Brust penetrirend, oder nicht penetrirend sei,* ist ein seltenes chirurgisches Vergehen geworden. Ganz unbegründet ist aber die Furcht vor einer genauen Untersuchung behufs der Auffindung eines Projectiles. Hierbei gehe man stets systematisch von der Wunde aus, entsprechend der Anfangsrichtung, welche man mit dem Finger oder selbst mit der Sonde constatirt hat, äusserlich tastend weiter. An den Fund des Projectiles muss man die operative Entfernung unmittelbar knüpfen, wenn dieselbe keinen zu gefährlichen Eingriff nöthig macht. Aber selbst die oben erwähnten Trepanationen des Brustbeins und Schulterblattes werden besser möglichst früh vorgenommen. Mit der Diagnose einer Rippen-, Brustbein-, Schulterblattfractur quält sich gegenwärtig kein Militärchirurg mehr. Die Resection der zertrümmerten Rippen, wie ich sie ein Mal in St. Francesco mit lethalem Ausgang vornehmen sah, wird wohl meistens mehr Schaden als Nutzen stiften. In der Mehrzahl der Fälle genügt die Behandlung der Entzündungszustände der Weichtheile in Verbindung mit zweckmässiger Lagerung.

Eine *kunstgemässe topische Anwendung des antiphlogistischen Apparates* mit strenger Diät hat häufig Aderlässe entbehrlich gemacht. In Betreff dieser gilt das früher Gesagte, nur in noch viel höherm Grade. Die Gefahren einer durch primäre Contusion veranlassten, fortschreitenden Pleuro-Pneumonie sind bei den in Rede stehenden Schusswunden weit geringer, als bei den Prellschüssen. Eine *prophylactische Venäsection* ist hier beinahe *nie* gerechtfertigt. Die Indication zum Aderlasse entsteht erst bei zunehmendem Fortschritt des Lokalprozesses, wachsender Dispnoe und steigender Intensität des Fiebers. Oertliche Blutentziehungen durch Egel und Schröpfköpfe haben sich auch dann noch hülfreich genug gezeigt, und namentlich den heftig werdenden Schmerz, welcher nicht selten der sich ausbreitenden Entzündung vorhergeht, völlig beseitigt.

Manche italienische Aerzte legten zur Erleichterung der Verwundeten grosse Cataplasmen über die Brust, bisweilen nicht ohne Erfolg. Im Uebrigen verweise ich auf die Darstellung der penetrirenden Brustschüsse. Die bei consecutiver Durchbohrung der Thoraxwand nothwendige Behandlung wird ebenfalls dort ihre Erledigung finden, wo wir die Mittel besprechen werden, durch welche der Organismus bei langwieriger Eiterung unterstützt werden muss. *Dupuytren's* [1]) Rath, das Brustbein bei Brüchen oder Contusionen durch

1) A. A O. p. 815.

Schusswaffen, zur Verhütung von Mediastinalabscessen prophylactisch zu trepaniren, sei hier noch als chirurgisch-historisches Curiosum erwähnt.

In Betreff der Verwundung der Weichtheile gelten die früher entwickelten Grundsätze. Die Idee, die Bewegungen des Thorax zur Verhütung der neuen Reizungen, der Zellgeweb- und Muskelinfiltrationen durch einen Compressionsverband zu beschränken, schien mir, wo ich dieselbe ausführen sah, nur zur Selbsttäuschung und zur Qual des armen Verwundeten ausgedacht.

B. Die penetrirenden Schusswunden der Brust.

I. Die einfach penetrirenden Schusswunden der Brust, ohne Verletzung der Eingeweide.

Die einfach penetrirenden Brustwunden, ohne gleichzeitige Eingeweideverletzungen, sind wegen dem im normalen Zustande innigen Anliegen der Lungen bei eindringender blanker Waffe äusserst selten, bei den Projectilen dagegen ungleich häufiger, als man es gewöhnlich anzunehmen pflegt. Es wurde bereits in der I. Abth. nachgewiesen, *wie Unrecht die französischen und englischen Schriftsteller haben, wenn sie die Möglichkeit solcher Schussverletzungen bei den Spitzkugeln gänzlich leugnen.* Ich habe eine Reihe von Fällen gesehen, wo ziemlich senkrecht auffallende cylindroconische Projectile die Brustwand durchbohrten, aber innerhalb derselben stecken blieben. Bei den Zwischenrippenräumen wird durch die Extraction nicht selten eine Blutung aus einer A. intercostalis hervorgerufen. Die Perforationen des Sternum werden aber durch Caries und die Gefahren der Senkungen und Entzündungen des Mediastinums bisweilen gefährlich.

Der Entscheid, *ob die Pleura wirklich geöffnet, oder blos zurückgestreift wurde,* kann unter Umständen äusserst schwierig sein. Die mit Eröffnung des Thorax verbundenen Schussfracturen der Rippen und des Brustbeins bringen dem Verwundeten weit grössere Gefahren, als in den früher erwähnten Fällen. Caries und Nekrose dieser Knochen, Verjauchung der Pleura, Pyothorax mit dem Ausgang in Pyämie oder Erschöpfung, habe ich in einer Reihe von Fällen beobachtet. Projectile und Knochensplitter, welche bis auf die Lungenpleura gelangen, sinken meist nach der Basis der Lunge, können aber hier in besonders glücklichen Fällen unschädlich abgekapselt werden. Dies ist jedoch sehr selten. Meist wird andauernde Eiterung durch ihre Anwesenheit unterhalten. Man hat deshalb von vielen Seiten auf die möglichst genaue Entfernung der Fremdkörper, resp. der Knochensplitter, selbst durch eingreifende Operationen gedrungen. Die Erfahrungen haben aber genugsam dargethan, wie gerade hierdurch die heilsame Verwachsung der Lungenpleura mit der Brustwand, und die Abkapselung der Pleuritis verhindert werden können. Das mit sehr kleinem Auffallswinkel treffende Projectil kann ein verschieden grosses Segment des Cavum thoracis ohne Eingeweideverletzung durchsetzen, und die Brustwand an einer zweiten Stelle perforiren. Hierbei können dieselben Verhältnisse (namentlich in Betreff

der Rippen-, Brustbein-, Schlüsselbein- und Schulterblattfracturen) wie bei der Eintrittsöffnung Geltung haben. Erlischt die Propulsionskraft beim Durchsetzen der zweiten Wand, dann bleibt das Geschoss innerhalb derselben stecken. Sehr nahe liegende Einschuss- und Ausschussöffnungen können durch Schmelzung der Zwischensubstanz zusammen fliessen. Diese innern Contourirungen (vergl. I. Abth. p. 17 u. ff.) sind wahrscheinlich häufiger, als man sie nachzuweisen vermag. Und der überraschend glückliche Verlauf mancher als penetrirend nachgewiesenen Thoraxwunde, welche nach der Lage der Einschuss- und Ausschussöffnung, vielleicht beide Lungen durchbohrt zu haben scheint, wird hierdurch erklärt. In Betreff der Eigenthümlichkeiten der österreichischen und französischen Geschosse verweise ich auf meine Darstellung in der I. Abth. Wenn in einer Reihe von Fällen die innere Contourirung als rettende Aushülfe erscheint, so werden durch sie da, *wo nur Einschussöffnungen* vorliegen, in Folge des häufigen Zurückbleibens von Projectilen, Uniformfetzen und Knochensplittern, und der Unzugänglichkeit dieser Fremdkörper, bisweilen auch bedeutende Gefahren bedingt.

Die Erscheinungen, welche durch die einfach penetrirenden Schusswunden des Thorax hervorgerufen werden, zeigen in den verschiedenen, soeben allgemein berührten Fällen auch sehr abweichende Eigenthümlichkeiten. In Betreff der Intensität und Gefahr derselben muss vor Allem aus zwischen den Eröffnungen nur einer, und denjenigen beider Pleurahöhlen unterschieden werden. Die tägliche Erfahrung in der medizinischen und chirurgischen Civilpraxis zeigt uns, dass bei der völligen Unabhängigkeit der Lungenfellsäcke die Thätigkeit einer Lunge selbst eine äusserste Beschränkung der andern Lunge in hohem Grade zu compensiren vermag. Dies macht sich auch bei den penetrirenden Schusswunden einer Thoraxhälfte bisweilen in auffallender Weise geltend. Man ist oft überrascht durch die verhältnissmässig geringen Beschwerden, welche solch ein einseitig Verwundeter empfindet. Uebrigens kommt hierbei die Eigenthümlichkeit der Schussöffnungen sehr wesentlich in Betracht. Am günstigsten verhalten sich jene Fälle, in denen die Thoraxwand in sehr schiefer Linie durchbohrt wurde, indem die in verschiedenem Niveau getrennten Gewebe die Correspondenz der innern und äussern Wunde oft rasch aufheben, und die Oeffnungen leicht verschlossen werden. Am häufigsten habe ich dies bei den kleinen Massivspitzkugeln der Oesterreicher gesehen. Auf der andern Seite ist nicht zu leugnen, dass gerade hieraus, bei eintretender pleuritischer Exsudation, wesentliche Gefahr erwachsen kann. Am schlimmsten war die Lage des Verwundeten da, wo durch ausgedehnteres Absterben der Weichtheile, durch primären oder consecutiven Substanzverlust eines Theils des knöchernen Brustkorbes, ein klaffender Zugang zu der Pleurahöhle geschaffen war.

Carson, Bérard, Donders haben gelehrt, dass der auf die Innenfläche der Brustwandungen ausgeübte Druck um so viel geringer, wie der auf die Aussenfläche wirkende ist, als der elastische Widerstand der Lungen beträgt. *Donders* erklärt das Eindringen der Luft in die Brusthöhle nach einer penetrirenden Thoraxwunde durch dieses Missverhältniss. Wenn überhaupt die Elasticitätswirkung der Lunge über-

schätzt wurde, so hat sie vollends für unsere Fälle sicherlich noch einen geringern Werth. Der Inspirationsact bedroht hier die Lunge, indem sich die atmosphärische Luft nach denselben Gesetzen, wie bei jeder Inspiration, durch die Thoraxwunde in den Pleurasack stürzt (weil sie hier die geringsten Widerstände zu überwinden hat), und nur zum kleinen Theil durch die Mund- und Nasenhöhle in die Lungenbläschen der entsprechenden Seite gelangt.

Schon *J. Bell* hat behauptet, dass auf diese Weise die Thätigkeit einer Lunge gänzlich aufgehoben werde. Die Versuche von *Carson, Donders* u. A. haben dies ebenfalls zu beweisen gesucht. Man kann sich nun bei den penetrirenden Schusswunden des Thorax durch den Augenschein und durch Auscultation überzeugen, dass die Lungen durch die blosse Compression der äussern Luft bei weitem nicht so häufig zu völliger Unthätigkeit gezwungen sind, als man a priori glaubt. Bisweilen hört man noch, namentlich an der hintern Fläche der Lungen, ein deutliches vesiculäres Murmeln. Ich habe in einer grossen Zahl von Fällen gesehen, dass die Lunge der verletzten Seite nach der Verwundung keineswegs bedeutend collabirt war, sondern bisweilen sogar der Oeffnung der Brustwand bei der In- und Exspirationsbewegung des Brustkorbes *unmittelbar anlag*. Von dem wirklichen Vorquellen der Lunge aus der Schussöffnung der Thoraxwand soll bei den Lungenverletzungen die Rede sein. Weit bedeutender sind die Beschwerden bei Eröffnung beider Pleurasäcke, und zwar vorzüglich, wenn diese durch besondere Oeffnungen mit der atmosphärischen Luft communiciren.

Betrachten wir nun die Symptome solcher Verletzungen etwas genauer, so haben wir zunächst die Wirkungen des Lufteintrittes hervorzuheben, wobei wir aber nicht ausser Acht lassen dürfen, dass das Bild einer Lungencompression dämit häufig zusammenfliesst. Die Respiration ist mehr oder weniger erschwert, oberflächlich und kurz, in extremen Fällen nur bei erhobener, vorgebeugter Haltung des Kranken möglich. Das Gesicht zeigt eine cyanotische Färbung, seine Muskeln, namentlich auch die Nasenflügel, die gewöhnlichen Bewegungen einer gehemmten Athmung. Bei der Exspiration tritt die eingedrungene Luft meist als schaumig-blutige oder seröse Flüssigkeit aus der Wunde. Ich habe unter den Verwundeten in Italien nur 4 Fälle von *Emphysem der Thoraxwand* gesehen.

Wenn beträchtlichere Blutungen aus Intercostalarterien Statt finden, ein Fall, den ich beinahe nur in späterer Periode beobachtet habe, dann schien es, als ob die Inspirationsbewegung und die eindringende Luft die Hämorrhagie vorzugsweise hervorrufen und unterhalten. Die Beschaffenheit der Schusswunde erhöht die Gefahren einer innern Blutung, weil der äussere Abfluss häufig gehemmt ist. Was man von klappenartiger Wirkung solcher Wunden bisweilen erzählt, scheint mir mehr als hypothetisch. Es soll unter solchen Umständen die in die Pleurahöhle gedrungene Luft mit jedem Athemzug vermehrt und comprimirt werden, da der Austritt durch das Klappenventil gehindert ist. Die Compressionspumpe wäre fertig!

Zu den Erscheinungen der penetrirenden Brustwunden, welche häufig zur Diagnose derselben benutzt werden, gehört das *Blutspeien*,

welches in solchen Fällen stets Folge gleichzeitiger Lungenquetschung ist und daher kein signum pathognomonicum der penetrirenden Wunden des Thorax abgibt. (Vergl. Contusionsschüsse.)

Man hat die Erscheinungen der gewöhnlich bald sich einstellenden Pleuritis sehr oft mit denen des unmittelbaren Lufteintrittes verwechselt. Dies ist mir namentlich bei der Schilderung des Pulses entgegengetreten. Dieser ist in der ersten Zeit nach der Thoraxöffnung meist klein, ungleich, und bisweilen aussetzend. Die Pleuresie kann, ähnlich wie wir dies bei der Gehirnentzündung gesehen haben, unter einem acuten oder chronischen Bilde, plötzlich und alarmirend, oder langsam und schleichend auftreten. Die letztere Verlaufsart habe ich ungleich häufiger beobachtet. Der febrile Zustand war meist gering. Die schmerzhaften Empfindungen unbestimmt, selten als Stechen und Reissen lokalisirt. Respiration immer flach und beschleunigt. Husten in sehr vielen Fällen gänzlich fehlend. Temperatur in der Regel erhöht. In der Percussion sind wir beschränkt durch die grosse Empfindlichkeit der Verwundeten. Dies hindert uns schon an der perkutorischen Auffindung der zurückgebliebenen Fremdkörper, zu welcher *Guthrie* räth. Der Vorschlag ist aber überhaupt ein rein theoretischer.

Die Fälle von circumscripter Brustfellentzündung rufen meistens gar keine, oder nur schwache Erscheinungen hervor, und sind durch ein verschieden schnelles Bild der Heilung characterisirt. Die Ausdehnung der Athemgeräusche nimmt zu. Die comprimirte Lunge entfaltet sich allmählig wieder. Hat die Exsudation eine grössere Ausdehnung, dann wird bald der Vokalfremitus auf der entsprechenden Seite aufgehoben. Reibungsgeräusche wurden in den mir bekannten Fällen nur selten gehört, was wohl mit der viel grössern Häufigkeit der suppurativen Pleuritis, gegenüber der pseudomembranösen, abkapselnden zusammenhängt.

Wesentlich bestimmende Momente für die Ausdehnung der sich bildenden Pleuritis sind: Länge des Schusskanales, Complication mit Fracturen, Beschaffenheit und Volumen der Fremdkörper, Grösse der Eröffnung der Brusthöhle. Auch die günstig sich wendenden einseitigen Fälle zeigen eine ausserordentlich verschiedene Dauer. Kein Verhältniss ist hierbei von so grosser Bedeutung, als der Kräftezustand des Verwundeten. An sich nicht schwere Fälle können sich, nach vorangegangener schwächender Behandlung, oft dennoch sehr lange protrahiren. Einen ausserordentlich ungünstigen Einfluss hat die Nachbarschaft profus eiternder Verwundungen. Unter solchen Umständen fand meistens ein Uebergang in chronisches Empyem Statt. Die Verwundeten wurden schwach, bleich, abgemagert. Nur in seltenen Fällen trat dann noch eine Resorption mit Erhebung der Lunge ein. Meistens erfolgte, unter hectischen Erscheinungen und zunehmendem Marasmus, Erschöpfung und Tod. Hydropische Affectionen, besonders Oedeme der untern Extremitäten begleiteten bisweilen dieses Bild. In einer Reihe von Fällen wurden diese Zustände noch durch die *gleichzeitigen Wundverhältnisse anderer Körpertheile*, besonders durch profus eiternde Schussfracturen der obern Extremitäten complicirt. Dass die Natur selbst solche ungünstige Verhältnisse noch zu überwinden vermochte, schien oft unbegreiflich.

Von der bedeutenden Compression und Verdichtung, welche die Lungen durch Empyeme erleiden, kann man sich meistens unmittelbar überzeugen. Mit jeder Inspiration wird eine Eiterwelle aus der Oeffnung geworfen. Es kann die suppurirende Fläche durch pseudomembranöse Bildungen immer mehr beschränkt werden. Die Eiterung wird vermindert, verliert ihren purulenten Character und kann zu einem schleimig-serösen Ausfluss werden. Die Schussöffnung nimmt dabei eine fistulöse Beschaffenheit an. Solche *Brustfisteln* habe ich in zwei Fällen an Einschuss- und Ausschussöffnung beobachtet. Gewöhnlich blieben dieselben nur an der Einschussöffnung zurück. Trotz des permanenten Abflusses empyemischer Ansammlungen können sich dennoch, namentlich an tiefer gelegenen Stellen, selbstständige Perforationen der Brustwand ausbilden, wofür ich drei eigene Beobachtungen anführen kann. Consecutive, fortgepflanzte *Lungenentzündungen* habe ich selten gesehen. Wo dieselben vorkamen, knüpften sie sich meistens an die heftige *Contusion* der Lungen. In einigen Fällen beobachtete ich aber fortgepflanzte *Pericarditis* und *Endocarditis*.

Unter den 44 penetrirenden Brustschusswunden, welche dieser Beschreibung zu Grunde gelegt wurden, endeten 12 lethal. Durch die Mittheilung meiner Collegen bin ich im Stande, noch 28 weitere Todesfälle in meine Betrachtung ziehen zu können. Unter diesen 40 Fällen befanden sich 30 mit Eröffnung beider Pleurahöhlen. Der Tod wurde in diesen Fällen durch folgende Momente herbeigeführt. Zwei Mal bildete sich durch Blutungen der innern Brustdrüsen- und der Intercostalarterie ein durch schnelle Suffocation ausgezeichneter *Hämatothorax* aus. In einer Reihe von Fällen resorbirten sich kleinere Blutergüsse. Bisweilen zeigte auch der Pyothorax verschieden intensive hämorrhagische Beimischung. Als eine bisher noch nirgends angeführte, wahrscheinlich auch sehr seltene Umwandlung von Blutergüssen erwähne ich die Bildung von fleischmolenartigen, abgerundeten Massen welche auf ihrer Oberfläche eine netzartige oder zottige Configuration zeigen (wie wir sie bei der Pericarditis am ausgeprägtesten auf der Aussenwand des Herzens beobachteten), in ihrem Innern aber eine sinuöse, faserige Beschaffenheit mit Gefässneubildung, ähnlich den organisirten Thromben haben.

Zwei Fälle endeten, auf der Höhe eines mehr acut-pleuritischen Bildes, mit massenhafter Exsudation unter schnell sich steigernden suffocatorischen, asphyctischen Zufällen. In einem Falle trat der Tod unerwartet, nach vorhergegangener heftiger Herzreizung ein.

In 5 Fällen von *Pyothorax* entwickelten sich die Erscheinungen eines pyämischen Bildes, und führten nach verschieden langem Verlaufe zum Tode. Eine Beobachtung bezieht sich auf eine brandig jauchige Zerstörung der Pleura mit einem typhösen, septicämischen Verlauf, der wahrscheinlich unter Vermittlung einer Phlebitis intercostalis und embolischer Verstopfung der Gehirnarterien mit einem apoplectiformen, hemiplegischen Anfall endete. Leider wurde keine genaue Section gemacht.

Die 30 übrigen lethalen Ausgänge betrafen Fälle von *Empyem*, welches Abmagerung, Schwinden der Kräfte, die Zeichen der tiefsten Anämie und Cachexie herbeiführte, und unter dem Bilde eines hec-

tischen Fiebers das Leben allmälig *erschöpfte*. Eine Reihe dieser Empyeme waren beiderseitig, oft keineswegs ausgedehnt, zum Theil schon abgekapselt. Diese Todesfälle erfolgten meistens zwischen der 9. und 15. Woche nach der Verwundung. In der Mehrzahl der Beobachtungen wies die Autopsie zurückgebliebene Fremdkörper nach, am häufigsten Knochensplitter. Perforative, lethale Zufälle habe ich keine beobachtet.

Bei den penetrirenden Stichwunden des Thorax ist es eine, auch diesmal allgemein beobachtete Regel, die Wunde so schnell als möglich am besten durch eine umschlungene Naht zu schliessen. Bekanntlich ist dieses Verfahren, welches bei Stichverletzungen so erfolgreich ist, auch bei den Projectildurchbohrungen der Brustwand von bedeutenden chirurgischen Autoritäten dringend empfohlen worden. *Larrey* (a. a. O.) und *Dieffenbach* wollten, nach Anfrischung der Wundränder, die blutige, resp. umschlungene Naht anlegen. Sie selbst haben aber keine genügenden Erfahrungen zur Stützung dieser Methode geliefert, und gegenwärtig ist dieselbe *fast von allen Militärchirurgen principiell verworfen*. Die der Verletzung der Pleura und dem Reize der zurückbleibenden Fremdkörper folgende reichlich exsudirende Entzündung verlangt vor Allem *freien Abfluss der Secrete*.

Mit Rücksicht hierauf wollten schon *J. Bell* und später *Reybard* u. A. A. die penetrirenden Thoraxwunden gleich von vorne herein ergiebig erweitern. Auch dieses Verfahren hat sich in der militärchirurgischen Praxis niemals Bahn gebrochen. *v. Hennen* beschränkte die erweiternde Incision mit dem Knopfbistouri auf die Fälle, in denen Fremdkörper auf keine andere Weise entfernt werden können. In den Ambulancen von Italien wurden mit wenigen, zum Theil nicht ermuthigenden Ausnahmen Projectile und Knochensplitter nur dann auf der Stelle extrahirt, wenn sie sich von der Wundöffnung aus mit geringer Erweiterung derselben erreichen liessen, oder an einer entfernten Stelle mit Bestimmtheit von Aussen durchgefühlt werden konnten. Eine erweiternde Incision ist gleichfalls angezeigt, um bei einigermassen gefahrdrohenden Blutungen die eröffnete Arterie bloss zu legen, und bei engem oder sehr schrägem Schusskanal den freien Erguss nach Aussen möglich zu machen. Ich erinnere mich übrigens im Ganzen nur zweier Fälle, welche in den Ambulancen eine Unterbindung der Intercostalarterien nothwendig gemacht hatten.

Nach dieser ersten Hülfe lege man einen leichten Deckverband an, welcher die intensive Anwendung der Kälte möglich macht. Zu Anfang kann man sich mit einer kalten, mit Impermeabel oder Flanell gedeckten Compresse begnügen. Darüber legt man eine gewisse Menge von Charpie, welche die Secrete aufzunehmen bestimmt ist. Die äusserste Ruhe wird dem Verwundeten anempfohlen. Keine unnöthige Lageänderung, kein Sprechen! So passend auch eine gewisse Beschränkung der Thoraxbewegung durch den Verband erscheint, so sehr hat man sich doch auf der andern Seite vor einer Bewegung zu hüten, welche zu mächtige Athemanstrengungen, und gerade dadurch eine Blutung hervorrufen kann. Diese Verwundeten bedürfen mehr als irgend welche reiner, kühler Luft, grösster Ruhe und aufmerksamer Ueberwachung.

Eine der Capitalfragen, welche uns bei der Behandlung dieser Wunden entgegentritt, ist die nach den *Indicationen des Aderlasses.* *v. Hennen* will prophylactisch eine bis zur Ohnmacht führende Venäsection von 30—40 Unc. machen, ehe er an eine andere Hülfeleistung denkt. *Stromeyer* stellt (a. a. O. pg. 621) das Princip auf, *dass es keine Art von Wunden gibt, bei denen man mit dem Blute so verschwenderisch umgehen muss, wie bei penetrirenden Brustwunden,* und dass zwei oder drei Aderlässe in den ersten 24 Stunden, und ebenso viel in den folgenden beiden Tagen etwas ganz Gewöhnliches seien. Ich brauche kaum zu bemerken, dass diese Grundsätze im Allgemeinen auch bei den italienischen Chirurgen ihre ausgedehnteste Herrschaft hatten.

Es ist durch diese letzten Erfahrungen der Nutzen copiöser allgemeiner Blutentziehungen bei jungen und kräftigen Individuen hinreichend bestätigt worden. Aber ich habe mich überzeugt, dass selbst bei einer so integern und kräftigen Armee, wie die italienische von 1859 war, und trotz der glühenden Sommerhitze, deren Einfluss auf die Ertragsfähigkeit der Venäsectionen wir in der I. Abth. dargethan haben, die Indicationen zu allgemeinen Blutentziehungen dennoch bei weitem nicht so häufig sind, als es nach obigen Schriftstellern scheinen möchte. Dass man nicht in der Fülle und Frequenz des Pulses, sondern nur *in der gefahrdrohenden Zunahme der Dispnoe die Indication für eine allgemeine Blutentziehung* zu sehen habe, darüber sind die meisten Militärchirurgen einig. Es ist eine Thatsache, dass eine energische Application von Blutegeln oder blutigen Schröpfköpfen, in Verbindung mit der ausgedehnten Anlage der Eisblase, oder mit hydropathischen Einwicklungen selbst in diesen Fällen oft genug hinreichende Erleichterung und Garantie gegen die Gefahren einer Hyperämie und Blutung gewähren. Gestützt auf die mitgetheilte Mortalitätsstatistik glaube ich dem Satze von *Stromeyer* mit derselben Berechtigung meine Ueberzeugung gegenüberstellen zu dürfen, *dass sich bei keiner Art der Verwundung die Verschwendung des Blutes so bitter räche, als bei den penetrirenden Brustwunden!*

Manche italienische Aerzte schlugen eine Behandlung ein, wie sie durch *Valsalva* bei den Aneurysmen so berüchtigt wurde. Die strengsten Entziehungscuren, in Verbindung mit Infus. Hb. Digitalis, schienen aber keine wesentliche Einwirkung auf den Verlauf dieser Verwundungen auszuüben. Die von *Vogt* neuerdings besonders ausgebildete sog. „antipyretische Methode", die sich bei den Lungenkrankheiten so günstig erwies, ist von der Chirurgie bisher noch gar nicht berücksichtigt worden. Hier sind die Fälle, wo wir vielleicht mit ihrer Hülfe ebenfalls viel Blut ersparen können. Wesentlich auf demselben Principe der *dauernden Depression der arteriellen Gefässaction* beruht die von vielen italienischen und französichen Militärchirurgen beliebte Anwendung des Brechweinsteins. Ruhe, strenge Diät und Darreichung antiphlogistischer Mittelsalze schienen in einer grossen Zahl von Fällen zu genügen. Mässige Ableitung nach dem Darmkanal ist passend. Anhaltendes Purgiren (Dieffenbach) beunruhigt den Verwundeten zu sehr. Man vergesse nie, dass sich bei den penetrirenden Brustwunden etwas Aehnliches wiederholt, wie bei den perforirenden

Bauchwunden. *Von der ruhigen Lage hängt die Möglichkeit einer verlöthenden, circumscripten Entzündung ab.* Ich habe wiederholt nach einem anfänglich milden Verlauf durch häufige Lageveränderung plötzlich eine ausgebreitete Suppuration und Verjauchung eintreten sehen.

Die anfängliche Lage darf einzig und allein durch die Wahl des Verwundeten bestimmt werden. Von der Bedeutung ihrer Conservirung muss dieser vom Arzte unterrichtet werden. Der erste Verband soll so lange als möglich liegen bleiben, die Erneuerung selten und rasch vorgenommen, die Eisbehandlung dauernd fortgesetzt werden. Durch öfteren Wechsel der Charpiedecke, welche zur Aufnahme des Wundsecretes bestimmt ist, verhütet man nachtheilige Zersetzung desselben. Bis dahin braucht man sich mit dem Ausflusse desselben nicht zu beschäftigen.

Sowie sich aber eine Vermehrung der Secretion zu erkennen gibt, welche ohnehin die primitive Verlöthung der Pleurablätter mit der Thoraxwand in Frage stellt, dann tritt die Bestellung eines freien Abflusses in den Vordergrund jeder Behandlung. Hat sich die Oeffnung der Brustwand so sehr verengt und geschlossen, dass ein freier Austritt des Pleurasecretes gehindert ist, dann erweitere man mit dem Knopfbistouri. Die Resection einer fracturirten Rippe kann die Erfüllung der Indication bisweilen vervollständigen. Von jetzt an überlasse man die Lage nicht mehr dem Verwundeten, sondern schreibe demselben diejenige vor, welche die möglichste Garantie eines ungehinderten Abflusses zu gewähren scheint. Jede gewaltsame Beförderung desselben durch Streichen, Drücken, tiefe Exspirationen etc., welche auch diesmal oft genug geübt wurde, ist weit davon entfernt, den Verwundeten zu nützen. Das einzige empfehlenswerthe Verfahren ist das Aufsaugen und sanfte Ausspülen des Secretes mit einer Spritze. Man bedient sich hierzu der Aq. chlorata. Eine intensive Ausspritzung des Eitersackes vermag umgekehrt durch Lösung bereits eingetretener Verbindungen eine Weiterverbreitung der Suppuration zu veranlassen.

Trotz diesen Vorsichtsmassregeln kann aber in einzelnen Fällen durch schnelle Anhäufung des Pleurasecretes, durch ungünstige Disposition des Eitersackes etc. so bedeutende Athemnoth bedingt werden, dass wir zur *Thoracocentese* genöthigt sind.

Diese Operation, welche in den italienischen Lazarethen von 1859 kaum ein Dutzend Mal vorgenommen und im Schleswig-Holsteinischen Feldzuge kein einziges Mal vollzogen wurde, hatte früher eine weit grössere Ausdehnung. Wir befinden uns gegenwärtig offenbar wieder in einem Extreme. In unsern Fällen kann die Thoracocentese nicht wie in der innern Medizin, die Bedeutung einer blossen Entleerung des Eiters haben. Die einfache Punction mit dem Troikart hat gewöhnlich kaum einen Stunden lang andauernden Erfolg. Es handelt sich hier vielmehr um *die Anlegung einer, längere Zeit functionirenden Gegenöffnung.* In wie weit *Chassaignac's Drainirung* hier zweckerfüllend ist, darüber hat eine militär-chirurgische Erfahrung noch nicht entschieden. Jedenfalls ist zu hoffen, dass eine kommende Kriegsklinik ihr Augenmerk auf diese Methode richte.

Ueber eine Eröffnung mit Aetzmitteln sind mir unter solchen Umständen keine Versuche bekannt. Eine leichtfertige Vornahme der Thoracocentese hat eben so grosse Nachtheile, als eine Verbannung derselben. *Sie darf wirklich nur in den Fällen der Gefahr ausgeführt werden.* Die Gegenöffnung ist da anzulegen, wo die Percussion die grösste Ausdehnung der Ansammlung nachweist, und wo die bedeutendste Spannung des Zwischenrippenraums den stärksten Andrang der Flüssigkeit vermuthen lässt. Eine allgemeingültige Bestimmung in Betreff der Lokalität der Thoracocentese ist hiernach ein rein theoretisches Bemühen. Nicht immer bietet der sog. tiefste Punkt die günstigsten Bedingungen des Eiterabflusses, wofür zahlreiche, nach solchen theoretischen Gründen vorgenommene Fehloperationen den Beweis liefern können.

Baudens [1]), *Larrey* [2]) und AA. wollten eine Gegenöffnung nicht nur zur Entleerung der Empyeme, sondern vorzüglich zur Auffindung und Extraction der in den meisten Fällen als Ursache der profusen Secretion zu betrachtenden Fremdkörper vornehmen. Deshalb drangen sie auf die Feststellung einer Regel in Betreff der Wahl der Lokalität. Wenn nun auch allerdings die tiefste Stelle des Thorax zwischen die untern falschen Rippen und die Wirbelsäule fällt, so findet man doch hier keineswegs so oft die gesuchten Fremdkörper, als man es annimmt. Die Lage des Patienten ist häufig entscheidend, und da dies in der Mehrzahl der Fälle die Seitenlage ist, so hat man die *laterale Thoracocentese* [3]) am häufigsten vorgenommen, und hier in einer Reihe von Schussempyemen die Fremdkörper glücklich entfernt. Auch hierbei muss aber die Regel feststehen, dass man nur die Fremdkörper ausziehen darf, welche als beweglich zu fühlen und sicher zu fassen sind. Die Grösse und Form derselben können, wie dies *Larrey's* Mittheilungen zeigen, eine Rippenresection nothwendig machen. Mehrere eigene Erfahrungen haben mir bewiesen, dass namentlich Kugeln unschädlich abgekapselt werden, bisweilen aber auch beweglich in der Brusthöhle umherrollen können, ohne einen Schaden zu bringen.

Da *Boinets* Resultate dafür sprechen, dass selbst in den Fällen, wo eine abkapselnde Entzündung nicht zu Stande gebracht wird, durch Jodinjectionen (Tinct. Jodi. Dr. 2. Kali hydrojod spl. 1. Aq. destill. Unc. 3) die schlechte Beschaffenheit der Exsudate sehr rasch geändert wird, so kann auch dieses Verfahren gewiss in manchen Verhältnissen mit Vortheil benutzt werden. Ich sah in Italien 3 Mal von französischen Militärchirurgen eine Anwendung der Jodinjectionen machen, und habe mich von ihrer günstigen Einwirkung in dem angegebenen Sinne überzeugen müssen.

---

1) Baudens Clinique des plaies d'armes à feu p. 242.

2) Larrey Mém. d. chir. milit. T. IV. p. 260 u. ff.

3) Man macht die Eröffnung des Thorax, indem man die Weichtheile durch einen Einschnitt spaltet, welcher die Längaxe der Rippen fast im rechten Winkel schneidet, und trennt die Muskeln mit vorsichtigen Zügen, bis die Pleura zu Tage tritt. Diese Operationsweise verdient vor der, dem obern Rippenrand parallelen Incision wegen der ergiebigern Wirkung den Vorzug. Zur Entleerung selbst braucht man sich keines der besondern von Schuh, Reybard, Wintrich so sinnreich construirten Instrumente zu bedienen. Unbedingt ist es aber nothwendig, eine Röhre (analog dem Krause'schen Nagel) in die Oeffnung einzuführen, indem sonst dennoch kein freier Abfluss Statt findet.

Auf die *Resorption kleinerer pleuritischer Exsudatmassen* hat man auch in Italien durch sehr verschiedene Mittel einzuwirken gesucht. Mässige Ableitungen nach dem Darmkanal und energische Gegenreize schienen am meisten Vertrauen zu verdienen. Nur martere man den, mit ausgesprochenem chronischen Empyem Behafteten nicht noch durch neue eiternde Cauterisationsflächen, wie ich dies leider wiederholt mit ansehen musste.

Gänzlich verzweifelnd steht der Militärchirurg meistens den Fällen gegenüber, wo, ausser dem empyemischen Zustande, noch profuse Eiterungen anderer Theile, besonders der gleichzeitig verletzten obern Extremitäten vorliegen. Bisweilen gelang es, durch Verzichtleistung auf eine conservative Behandlung der Schussfracturen der Arme und ihre operative Opferung das Leben noch einige Zeit hinzuhalten. Die Rettungen waren selten, aber sie kamen vor.

Es ist ein Erfahrungssatz, *dass die Resorption selbst ausgedehnterer eiteriger Ansammlungen durch Nichts so sehr gefördert werden kann, als durch Verbesserung der Hämatose und Hebung des Kräftezustandes.* Es ist schwer zu begreifen, wie man seine Liebe zu theoretischen Vorurtheilen so weit treiben kann, um sich gegen diese Thatsachen zu verblenden. Ein Glück für uns und den armen Verwundeten, wenn wir uns unter solchen Verhältnissen keine frühere „Verschwendung der Blutmasse" vorzuwerfen und also keinen eigenen Fehler wieder gut zu machen haben! Wie oft überzeugte ich mich, dass, wenn es gelang, durch gute, nährende Kost, durch Eisen, durch Thran und Chinapräparate das Allgemeinbefinden zu heben, dann auch meist die Resorption auffallend schnelle Fortschritte machte. Es ist wahrlich eine sehr ungegründete Furcht, wenn man glaubt, es könne nach dieser chronischen Emaciation so rasch eine gefahrdrohende Plethora erzeugt werden.

Ja ich glaube sogar, dass es gerechtfertigt wäre, wenn man bei diesen hektisch empyemischen Consumptionen selbst die *Transfusion* als letztes Rettungsmittel erprobte. Ich möchte diesen Versuch einer kommenden Kriegsklinik empfehlen, so wenig er auch zu dem canticum canticorum venaesectionis zu passen scheint. Ich habe bereits in der I. Abth. auf die Erfahrungen hingewiesen, welche *Neudörfer* in Betreff der Transfusion bei Suppurationsanämien gesammelt hat, und welche gewiss zur Nachahmung aufmuntern dürfen [1]). In unsern Fällen würde es bei dem Compressionszustande der Lungen doppelt nothwendig sein, nur geringe Blutmengen zu injiciren, und denselben gehörig Zeit zu lassen, sich den neuen Druckverhältnissen zu adaptiren.

1) Seitdem hat Dr. Neudörfer in der Zeitschrift f. prakt. Heilkunde der med. Facult. in Wien Nr. 9 — 1860 die Resultate seiner Versuche selbst veröffentlicht. Sein Verfahren ist äusserst einfach. Wichtig ist der theoretische Grundsatz, den N. bei der Transfusion vertritt. „Wenn auch bei acuten Anämien das injicirte Blut nur die Bedeutung eines Reizmittels haben sollte, so komme demselben sicherlich bei der chronischen Eiterungsanämie noch die Aufgabe zu, das Deficit der nöthigen Ausgaben aus eigenen Mitteln zu tragen, und die andern Gebilde des Körpers zu entlasten. N. hält in diesen Fällen wiederholte Transfusionen für nothwendig. Diese dürfen sich aber nicht eher folgen, als bis die Lungenhyperämie ausgeglichen ist, und bis sich dieses Organ den neuen Druckverhältnissen angepasst hat, etwa nach 48 — 60 Stunden. N. glaubt, dass es gestattet sei, einen Menschen von mittlerer Grösse c. Unc. 4 zu injiciren. —

II. Penetrirende Brustschusswunden mit Eingeweideverletzungen.

1. Lungenschusswunden.

Die statistische Uebersicht, welche wir in der Einleitung zu diesem Abschnitte gegeben haben, liefert den Beweis, dass die weitaus grösste *Mehrzahl der Thoraxschusswunden mit Verletzungen der Eingeweide verbunden sind.* Die 159 Fälle hiervon, welche mir zu Gebote stehen, beziehen sich sämmtlich auf die *Lungen.* Wir dürfen mit Recht annehmen, dass geringere Verwundungen derselben auch in den vorhin betrachteten Verletzungszuständen vorhanden waren, aber wegen ihrer wenig selbstständigen Symptome nicht erkannt wurden. Hier haben wir es zunächst nur mit *ergiebigern Zerreissungen und mit eigentlichen Schusskanälen der Lungen zu thun.* Perforationen der Lungenränder rufen oft keine besondern Erscheinungen hervor, und werden am häufigsten übersehen. Unter obiger Zahl von Beobachtungen befinden sich 102 Durchbohrungen der Lungen mit zwei Schusswunden, und nur 57 Fälle mit blinden Schusskanälen und Steckenbleiben des Projectiles.

Auch in diesem Feldzuge wiederholte sich die Beobachtung der Ambulancearzte, dass eine penetrirende Lungenwunde nach dem Gesammtbilde in der ersten Zeit häufig eine weit schlechtere Prognose stellen lässt, als sich in der Folge wirklich ergiebt. Die Erscheinungen der Dyspnoe sind hier gewöhnlich intensiver und fehlen nie. Ebensowenig der Schmerz und das mühevolle Athmen. Husten ist beinahe immer vorhanden. In 148 Fällen war derselbe von einem verschieden starken, blutig schaumigen Auswurf begleitet. Er ist je nach der betroffenen Gegend der Lungen in Betreff der Menge und der Dauer abweichend. In einer Reihe von Beobachtungen traten eigentliche *Blutstürze* auf. Diese Hämoptoën und Pneumorrhagien werden bei blosser Lungencontusion nur äusserst selten so hochgradig angetroffen. Eine andere Eigenthümlichkeit dieser Blutungen ist ihre meist längere Dauer bei den Lungenschusswunden. Dieselbe dehnte sich nicht selten über mehrere Wochen aus, wobei die Intensität bald ab- bald zunahm. Bei kurzer Dauer konnte man meist zwischen primärem und secundärem Bluthusten unterscheiden. Der letztere war Begleiter der reactiv entzündlichen Lungenhyperämie. Diese gab sich aber oft nur durch eine gesteigerte Intensität der von Anfang fortdauernden Blutbeimischung zu erkennen.

Als vorzügliches, pathognomonisches Zeichen der Lungenverletzung hat man von jeher das *Emphysem* angeführt. Die vorhin mitgetheilten Fälle und die Beobachtungen von Guthrie, Larrey u. AA. beweisen, dass dasselbe auch bei einfach penetrirenden Brustwunden durch exspiratives Eintreiben der Luft in das Zellgewebe der nicht parallelen Wundöffnungen zu Stande kommen kann. Die Kriegserfahrungen haben längst dargethan, dass dieses Zeichen bei den Lungenschusswunden im Ganzen selten angetroffen wird. Unter den hier zu Grunde gelegten Verwundungen bildete sich nur 5 Mal Emphysem aus, und nur 2 Mal gewann dasselbe eine bedeutendere Ausdehnung über Thorax, Hals und Gesicht. Die Dyspnoe wurde auf das Aeusserste gesteigert.

Auch *Stromeyer* (a. a. O. pg. 602) hat das Emphysem selten angetroffen. Ich habe diesen Umstand in der I. Abth. anatomisch zu begründen gesucht. Bei dem Eindringen von Knochensplittern ist das Emphysem deshalb viel häufiger, weil ihre bohrende und schneidende Wirkung sich mehr derjenigen der blanken Waffen nähert, dagegen die Quetschung und Zerreissung in den Hintergrund tritt. Was den *Pneumothorax* betrifft, so würde er gewiss weit öfter durch die physikalische Untersuchung nachgewiesen werden können, wenn die Verhältnisse eine genaue Vornahme derselben zuliessen. Meistens sind die Zeichen des Pneumothorax blos anfänglich vorhanden und werden dann in dem Masse, als das Exsudat zunimmt, verdrängt. Wenn die Thoraxöffnung sich rasch verkleben konnte, die zerrissenen Bronchien dagegen offen bleiben, so dehnt sich die betreffende Brustseite unter intensiver Dispnoe und grosser Angst schnell aus, und bleibt bei der Inspiration fast unbeweglich. In zwei Fällen konnte durch gleichzeitiges Auscultiren und Percutiren ein *metallischer Klang* wahrgenommen werden. Beide Male war *kein äusseres Emphysem* vorhanden.

Einen *Prolapsus pulmonis*, ein Vorquellen der Lunge aus der Thoraxwunde, habe ich 4 Mal zu beobachten Gelegenheit gehabt. Das Zustandekommen dieses Zufalles ist nach dem, was ich über die einfachen Eröffnungen der Pleura sagte, schwer zu erklären. Dass die durch den Bluterguss comprimirte Lunge sich durch eine kräftige Inspiration bis zu einem solchem Grade ausdehnen könne, ist gewiss kaum glaublich. Ich habe leider in keinem einzigen dieser Fälle eine Autopsie gemacht. Wahrscheinlich durfte aber angenommen werden, dass der umgebende Luftdruck, vielleicht auch Exsudatmassen in der Tiefe die Lunge hervorpressten. In keiner dieser Beobachtungen lag der verletzte Theil der Lunge, sondern stets ein benachbarter, mehr oder weniger emphysematöser vor. Die Reposition ist meistens leicht. Ich habe keine so dauernde Einklemmung gesehen, dass dadurch Brand zu Stande gekommen wäre.

Weitaus die misslichsten Complicationen der Lungenschusswunden geben die in das Parenchym dringenden, hier stecken bleibenden *Fremdkörper*, und unter diesen sind die durch gleichzeitige Schussfracturen an der Eingangsöffnung abgelösten und mitgerissenen Knochensplitter mit Recht am meisten gefürchtet. Gefahrdrohende Hämorrhagien, ausgedehnte, erschöpfende Vereiterungen der Lunge werden vorzugsweise durch sie bedingt, und nur in seltenen Fällen finden wir diese Körper unschädlich abgekapselt. Am häufigsten ist dies noch bei Projectilen beobachtet worden.

Um über den Verlauf der Lungenschusswunden einen Ueberblick zu gewinnen, ist es am einfachsten und naturgetreusten, sich an die vier Hauptgefahren zu halten, welche denselben drohen können, die Krankheitsbilder wesentlich bedingen, und an die sich auch der tödtliche Ausgang vorzugsweise knüpft.

1) Die *Verletzungen der grössern Lungen- und Bronchialgefässe* führen zu schnellen und ausgedehnten Blutergüssen, welche Herz und Lungen augenblicklich lähmen. Dies ist der Tod der meisten Brustverwundeten, welche das Schlachtfeld decken. Aber auch geringere Gefässverletzungen, welche nicht zum unmittelbaren Ende führen,

können durch Wiederholung der Blutung in den Lazarethen auf die angegebene Weise lethal werden. Als occasionelle Momente gelten dieselben, die bereits in der I. Abth. p. 106 für alle Blutungen genannt wurden. Ein Glück, wenn das durch die Lungenwunde gelieferte Blut durch die Thoraxöffnung ausfliesst. Wir erhalten dadurch Gewissheit, dass die Lungenwunde nicht aufgehört hat, mit der der Brust zu correspondiren, und dass sich kein hämorrhagischer Erguss in die Pleurahöhle bilden konnte. Etwas Aehnliches gilt auch von dem Bluthusten und der Pneumorrhagie. In den meisten Fällen lässt sich die Frage anfangs schwer entscheiden, ob das aus einer penetrirenden Wunde ausfliessende Blut aus Gefässen der Thoraxwandung oder aus inneren Lungengefässen stamme. Bei zwei tödtlich gewordenen Blutungen aus der Lunge wurden eingebohrte, bei der Respiration bewegte Rippensplitter als Ursache der erneuerten Blutung erkannt. Sehr oft fanden sich den pleuritischen Ergüssen Blutmassen von frischem Datum beigemischt.

2) Die Bilder der *Pleuritis suppurativa* und des chronischen Empyems treten bei den Lungenschusswunden sehr häufig in den Vordergrund, und gehören, wie wir bald sehen werden, zu den häufigsten lethalen Ursachen. In Betreff derselben verweise ich auf die oben gegebene ausführliche Schilderung, und hebe nur noch den eigenthümlichen Umstand hervor, dass die durch Pyothorax veranlassten Respirationsbeschwerden bisweilen eine Zeit lang abzunehmen scheinen, dann aber nach einer verschieden langen Toleranzperiode plötzlich von neuem eintreten, ohne dass wir zur Zeit einen ausreichenden Erklärungsgrund hierfür zu geben vermögen.

3) Die durch die Schussverletzung veranlasste *Pneumonie* bleibt in der Mehrzahl der Fälle beschränkt. Davon überzeugten wir uns schon durch die in der I. Abth. pg. 35 mitgetheilten anatomischen Befunde. In einer grossen Zahl von Fällen konnte sie kaum durch physikalische Zeichen nachgewiesen werden, und es war also auch hierin kein diagnostisch sicheres Merkmal einer Lungenverletzung gegeben. Durch zahlreiche genaue Krankengeschichten wird bestätigt, dass oft keine Fieberregung, keine besonders gesteigerte Dispnoe bemerkt wurde. In der Mehrzahl der Fälle treten die Erscheinungen der Pneumonie hinter denen der Pleuritis zurück. Selbst sputum sanguineum konnte nicht immer als Fingerzeig benutzt werden. Indessen wurden doch unter den hier zu Grunde gelegten 159 Lungenschusswunden 31 Mal die characteristischen Erscheinungen einer ausgedehnten Pneumonie wahrgenommen. In der Mehrzahl dieser Fälle waren die Lungen in einem ihrer grössern Durchmesser (vergl. später) durchbohrt. Was die hervorragendsten Erscheinungen dieses Krankheitsbildes betrifft, so finde ich in den Journalen hervorgehoben: Intensiven Schmerz, zunehmende Dispnoe, Unruhe, Aengstlichkeit, Temperaturerhöhung, Puls- und Respirationsbeschleunigung, einige Mal Frostschauer, constanten Husten, oft anfallsweise, meist mit deutlich blutigen sputis. Die Mattigkeit der Percussion hatte wegen der fast constanten Complication mit pleuritischem Ergusse leider wenig diagnostischen Werth. Bei der durch den Pyothorax veranlassten Lungencompression fehlten oft genug auch die auscultatorischen Zeichen.

In einer Reihe von Fällen waren aber namentlich in der Umgebung des Schusskanales feinblasiges Knistern, bronchiales Athmen und Bronchophonie weit ausgesprochener, als man dies gewöhnlich angegeben findet. Indessen zeigten diese Erscheinungen die mannigfachsten Uebergänge. Ich habe oft nur catarrhalische Rhonchi gehört, die besonders im Umkreise des Schusskanales concentrirt waren.

Man hat bei den Fällen, die man während der grossen Sommerhitze in Mailand beobachtete, sehr häufig mehr oder weniger intensive Gastrointestinalstörungen als Begleitung auftreten sehen. Belegte Zunge, Appetitmangel, Diarrhöen waren am häufigsten. Eine Reihe von Krankengeschichten spricht von auffallenden Cerebralsymptomen: von Kopfschmerzen, Eingenommenheit, Sopor. Viele dieser Verwundeten wurden von den italienischen Aerzten für typhös gehalten. Der Verlauf dieser Krankheitsbilder ist je nach den einzelnen Fällen ausserordentlich abweichend.

Allmälige Rückbildung in Verbindung mit der Verlöthung der Pleura wurde oft genug beobachtet. Den anatomischen Vorgang der Heilung und Vernarbung der Schusskanäle in den Lungen habe ich in der I. Abth. geschildert. Sehr oft machte sich eine periodische Zu- und Abnahme der Symptome geltend. Namentlich in den Fällen, in denen Knochensplitter, Fetzen der Uniform, oder Projectile in dem Lungenparenchym steckten, kam es zur Bildung oft ausgedehnter purulenter Infiltrate und förmlicher Abscesse, welche im Leben bisweilen durch keine besondern Symptome angekündigt waren und erst in der Leiche entdeckt wurden. Oefters aber entleerte sich ein Theil des Eiters in die Bronchien, und wurde mit dem Auswurf herausbefördert.

Höchst characteristisch ist aber zuweilen das Allgemeinbild einer zunehmenden Anämie und Cachexie, bei Fortdauer der Lungensymptome, und Abwesenheit pleuritischer Affection. Neben anhaltender Dämpfung constatirt man hie und da laute Rasselgeräusche. Der Auswurf ist bisweilen entschieden jauchig, eiterig, der Puls klein, beschleunigt, schwach, unregelmässig. Ich kann aber nach zahlreichen Sectionen versichern, dass ausgedehnte Abscesse im Verlaufe des theilweise abgeschlossenen Schusskanals bestehen können, ohne dass wir gurgelnde Geräusche oder Pectoriloquie wahrzunehmen vermögen.

Ich habe gesehen, dass das Fieberbild vorzugsweise dann einen entschieden typhoiden Character annahm, wenn in der Umgebung von Fremdkörpern, nur ausnahmsweise von dem primitiven nekrobiotischen Zerfall des zerquetschten und zerrissenen Parenchyms ausgehend, eine gangränöse septische Schmelzung eintrat. Der Athem solcher Verwundeter gewinnt einen aashaft süsslichen Geruch. Ebenso der Auswurf, der alsdann eine grünlich bräunliche septische Beschaffenheit hat.

Diese Verwundeten gewinnen ein cachektisches Aussehen. Unter intensivem Fieber mit adynamischem Character, schneller Abmagerung, verschieden ausgeprägten intestinalen, gastrischen und cerebralen Erscheinungen kann der Tod eintreten. Bisweilen werden förmliche Lungensequester losgelöst, und durch Hustenbewegungen herausbefördert. Es tritt dann zeitweise einige Besserung ein. Bald fallen

sich aber solche Cavernen unter der reizenden Einwirkung der Fremdkörper mit Jauche. Man hört unter solchen Umständen nicht selten deutliches Gurgeln und cavernöses Blasen. Ich habe in keinem dieser Fälle Rettung eintreten sehen. Wiederholt beobachtete ich aber bei solchen Verwundeten heftige Blutung, wohl häufiger durch Arrosion von Gefässen und durch phlebostatische Hindernisse, als durch die Blutbeschaffenheit herbeigeführt.

Der Tod trat dann häufig unter dem Bilde der sogenannten Pyämie und Septicämie ein, deren Beschreibung ich nach der, in der ersten Abtheilung gegebenen Darstellung hier Nichts beizufügen habe. Der eben geschilderte Verlauf der Pneumonie war bei den österreichischen Verwundeten häufiger als bei den Francosarden, ein Umstand, den ich wesentlich durch die verschiedene Wirkungsweise der Voll- und Hohlgeschosse erklären zu müssen glaube. Die anatomische Untersuchung hat unzweifelhaft dargethan, dass die französische Linienkugel, wenn sie durch Fracturirungen an der Eingangsöffnung zerquetscht und deformirt war, weit unregelmässigere zerfetztere Schusskanäle hervorbrachte, und daher einen günstigern Boden für septische Entzündung bereitete, als dies bei den österreichischen Projectilen der Fall war.

4) Viele Autoren haben unter dem Namen der *Phthisis der Brustverletzten* einen Zustand bezeichnet, welcher seiner anatomischen Grundlage nach bisher noch nicht untersucht wurde. Er fällt einestheils mit dem Bilde zusammen, das wir als Consumption bei dem *Pyothorax* beschrieben haben, anderntheils aber ist derselbe auf eine *chronische purulente Pneumonie* zurückzuführen, die ihre Entstehung meist der Anwesenheit von Fremdkörpern verdankt. Es kommt hierbei nicht einfach zu Abscedirung, sondern zu eigentlich ulceröser Zerstörung und Schmelzung.

Bei einem österreichischen Infanteristen, welcher bei Magenta verwundet worden war, konnte ich mich von der Rückbildung solcher Vorgänge überzeugen. Nachdem die Erscheinungen einer beschränkten Pleuritis und mässig verbreiteten Pneumonie abgelaufen schienen, klagte der Verwundete über äusserste Mattigkeit, hustete fortwährend, wurde immer bleicher und abgezehrter, fieberte anhaltend, empfand stechende und reissende Schmerzen im Rücken. Die anfänglich beträchtlichen Athembeschwerden hatten sich aber grösstentheils zurückgebildet. Die Percussion entdeckte im Umkreise des Schusskanales eine wenig ausgesprochene Schalldämpfung. Man vernahm hier keine Athemgeräusche. Der Verwundete schien sich so weit erholt zu haben, um evacuirt werden zu können. Auch versprach man sich Vieles von der Entfernung aus dem Lazarethe. Wenige Stunden vor dem Abgange des Transportes hatte er ausgeathmet. Die Section beschränkte sich nur auf die Lungenuntersuchung. Eine umschriebene Pleuritis verklebte die Lunge mit der Brustwand. Von hier zog sich ein auf dem Durchschnitte buchtiger Schusskanal, welcher mit eingedickten, trocken käsig anzufühlenden, stellenweise dunkelbraungefärbten Massen angefüllt war. Der Gang liess sich durch den obern Lappen der Lunge verfolgen. Inmitten eines solchen mit vertrockneten Gewebstrümmern erfüllten Sinus fand sich ein kleines Stück der Uniform.

Die *Mortalitätsverhältnisse der Lungenschusswunden* sind im Eingange allgemein vorgeführt worden, und bereits hiernach müssen die Darstellungen mancher neuerer Schriftsteller als übertrieben bezeichnet werden. Schon *Stromeyer* hat sich (a. a. O. pg. 604) gegen die Ansicht von *Schwartz* (a. a. O. pg. 114) erklärt, als ob alle Lungenverwundeten a priori zu den Todten zu zählen sein. Ebenso unrichtig ist die Angabe eines französischen Schriftstellers über den italienischen Feldzug von 1859, „sauf de rares exceptions, les blessés de poitrine succombaient tous, et au dire des chirurgiens il semblait qu'une guérison dût être plutôt considérée comme une bonne fortune dépendante de circonstances inattendues".

Die folgende Uebersicht vermag am besten über die Heilungs- und Mortalitätsverhältnisse und deren Beziehungen zu der Art der Schusswunde Aufschluss zu geben.

Heilungs- und Mortalitätsstatistik der Lungenschusswunden.

Art der Lungenschusswunde.	Zahl der Fälle.	Geheilt.	Gestorben.	Blutung.	Empyem.	Septische Pneumonie.	Phthisis consecutiva.
1) Schusskanäle mit 2 Oeffnungen	102	57	45	4	27	5	9
a. durch beide Lungen	11	2	9				
b. „ die rechte Lunge	39	23	16				
c. „ die linke Lunge	52	32	20				
2) Schusskanäle mit zurückbleibendem Projectil	57	5	52	3	30	11	8
a. Verletzung beider Lungen	6	—	6				
b. „ einer Lunge	51	5	46				

Von besonderem prognostischen Einflusse zeigten sich auch *Länge und Richtung des Schusscanales.* Am ungünstigsten verhielten sich die in schiefer Richtung von unten nach oben, oder von oben nach unten gehenden Schussbahnen, am günstigsten die direct von vorn nach hinten oder umgekehrt verlaufenden Kanäle. Von dem Einflusse des Projectiles war bereits die Rede, und ich erwähne nur, dass im Osped. St. Francesco ein österreichischer Jäger hergestellt wurde, dem eine kleine *Kartätsche* bei Magenta die rechte Thoraxhälfte mit Fractur der Rippen und der Scapula, und mit unzweifelhaften Zeichen der Lungenverletzung durchsetzt hatte. — Man erinnere sich des einzig dastehenden Falles von *Guthrie* [1]), wo einem Bombardier von der Batterie des spätern Generals *Macdonald* die rechte Brusthälfte von einer zweipfündigen Kugel dergestalt durchbohrt wurde, dass man durch den Mann hindurchsehen konnte, und wo dennoch eine fast gänzliche Wiederherstellung erfolgte. Ebenso selten sind die glücklichen Wiederherstellungen nach Zerreissung der Lunge durch Bombensplitter. Ich habe hierfür keine eigene Erfahrung zu liefern.

Dass die Frage, ob eine einfach penetrirende Thoraxwunde, oder eine Lungenschusswunde vorliegt, so häufig, namentlich zu Anfang nicht entschieden werden kann, ist in therapeutischer Beziehung im Ganzen gleichgültig. *Die Behandlung ist im Wesentlichen dieselbe, und richtet sich mehr nach dem Allgemeinbild, als nach der anatomi-*

1) Guthrie. Comment on the surg of war p. 458.

schen Diagnose. Bei der Entfernung von Fremdkörpern aus dem Lungenparenchym, welche nur bei sehr leichter Zugänglichkeit ausführbar ist, wird eine noch grössere Sorgfalt erfordert, als bei der Pleurahöhle. Die Gefahr der Zerreissung und der Blutung verbietet meistens jeden operativen Act der Extraction, wenigstens in der ersten Zeit. Im Stadium reichlicher Eiterung wurden wiederholt Knochensplitter ohne Zufall entfernt.

In Betreff des *Aderlasses* halte ich auch bei den Lungenschusswunden im Allgemeinen dieselben Principien fest, die für die penetrirenden Schussverletzungen des Thorax überhaupt aufgestellt wurden, und ich suche meine Rechtfertigung in der mitgetheilten Mortalitätsstatistik. Indessen sind hier Venäsectionen ungleich häufiger indicirt als bei einfach penetrirenden Brustschüssen. Es giebt bei den intensern Lungenblutungen und bei den ausgebreiteten Pneumonien kein mächtigeres Mittel als den derivatorischen Aderlass. Bei kräftigen Individuen kann derselbe auch, bei erneuerter Congestion nach den Lungen, wiederholt werden. Eine Venäsection von 10 bis 12 Unzen dürfte sich meistens ausreichend zeigen. Im Uebrigen verweise ich auf das früher Gesagte. Gesunde, reine, kühle Räume, wie sie in Brescia in den Kirchen zu finden waren, zeigten sich von äusserst günstiger Einwirkung. Ruhige Lage mit etwas erhöhter Brust, Enthaltung von jeder Bewegung und vom Sprechen sind streng zu befolgende Massregeln.

Da bei heftigen *Hämorrhagien aus dem Lungengewebe* von einer Aufsuchung und Unterbindung der blutenden Gefässe nicht die Rede sein kann, so bleibt nur die Tamponade übrig. *Larrey* hatte die Idee, dieselbe durch die Blutmasse selbst ausführen zu lassen. Er schloss die Thoraxwunde und sah, dass dann bisweilen nach einer gewissen Anfüllung des Pleurasackes die Blutung von selbst stand. Ich habe mich wiederholt überzeugt, wie dieses Verfahren, das auch von manchen französischen Chirurgen im Jahr 1859 geübt wurde, wegen der bald eintretenden Erstickungsgefahr nicht lange fortgesetzt werden konnte. *Durets* Behandlung mit erweiternden Einschnitten ist nach dem, was wir früher über die Wirkung des Lufteintrittes und die Inspirationswirkung vorgebracht haben, noch weniger versprechend. Von *Baudens's* [1]) Vorschlag, durch eine Pumpe Luft mit zwei- und dreifachem Atmosphärendruck in das cavum pleurae zu treiben, ist meines Erachtens zum Heile der Verwundeten niemals eine Anwendung gemacht worden. In dem Ergotin, dem Acid. tannicum in Verbindung mit kleinen Dosen Opium, in dem Ext. Ratanhiae, der Mixtura sulphurico-acida haben wir Mittel, die wenigstens als Unterstützung der andern Verfahren ihren grossen Werth haben. Ausser den allgemeinen Blutentziehungen, und den früher auseinandergesetzten topischen Einwirkungen auf die Brustwand sind wir in unserm Handeln beschränkt. Auch die Einsenkung von Eisbeutelchen ist nicht so leicht anwendbar, als sich dies Manche zu träumen scheinen.

Das *Emphysem* muss bei einigermassen gefahrdrohender Ausbreitung mit *ergiebigen Incisionen* behandelt werden. Die von manchen

1) Baudens. Plaies d'armes à feu pg. 233.

Medicinern auch in Italien vorgezogenen blossen Einstiche oder Scarificationen mit dem Schröpfschnepper sind nicht nur halbe Massregeln, sondern werden auch weit leichter entzündet, als die ergiebigen Oeffnungen, welche auf der Höhe der emphysematischen Wölbung angelegt werden. Es wiederholt sich hier die Erfahrung, die man bei der Scarification des Anasarca so oft zu machen Gelegenheit hat.

Der *Lungenvorfall* wird meist leicht zurückgebracht. Fälle aus der Literatur beweisen aber, dass man, bei dauernder Einklemmung und eintretender Gangrän, zur operativen Abtragung genöthigt werden kann. Unter diesen Umständen verdient die Scheere oder das Messer den Vorzug gegenüber der Ligatur.

Vor der so tief eingewurzelten Behandlung mit *Tartarus stibiatus* kann ich für die Mehrzahl der Fälle nicht dringend genug warnen. Man vergesse ja nie, dass wir total andere Verhältnisse vor uns haben, als der medicinische Kliniker sie bei den Brustkrankheiten trifft. Will man die arterielle Gefässthätigkeit herabsetzen, dann wähle man die *Digitalis*, oder das *Veratrin*. Einen erschütternden Brechact fürchte man! Liqu. Ammon. anis. mit Extr., Belladonn. Pulv. Dower. in kleinen Dosen waren bei Husten, der ebenfalls wegen der Gefahren der Blutungen so sehr wie möglich zu beschränken ist, sehr beliebte Mittel. Sowohl unter diesen Umständen als bei nervöser Aufregung, unruhigen Nächten, heftigen Schmerzen sind die Narcotica, vor Allem Opium und Morphium von ausserordentlichem Werthe, ohne dass man aber, wie Schwartz, die Hauptbehandlung in ihre Darreichung zu setzen brauchte. —

Bei beginnendem Collapsus muss man erregende Mittel mit grösserer Vorsicht gebrauchen, als bei den früher besprochenen einfachen perforirenden Thoraxwunden. Vor Allem suche man die bestehende Säftevergeudung zu beschränken. Bei Diarrhoen gelingt dies. Gegen die profuse Wundsecretion blieben die meisten Mittel erfolglos, weil der dauernde Reiz zurückgebliebener Fremdkörper gewöhnlich unverändert fortbesteht. Aus dem gleichen Grunde bleibt unser Bemühen, eine septische, jauchige Secretion auf therapeutischem Wege umzustimmen, oft vergeblich. Desinficirende Mittel: Kreosot, Chlor, Balsamica, Kohle brachten bisweilen kaum eine vorübergehende Wirkung hervor. In dieser Beziehung ist von einer kräftigen, analeptischen Kost, zu welcher freilich das tief danieder liegende Digestionssystem solcher Verwundeter oft förmlich mit Geduld und Ausdauer erzogen werden muss, von gutem alten Wein und von tonischen Mitteln sicher noch am meisten zu hoffen.

2. Schusswunden der Speiseröhre.

Die Schusswunden der Speiseröhre können nicht mit Sicherheit erkannt werden, wenn nicht etwa eine gleichzeitige Eröffnung der Luftwege einen Austritt von Speiseresten aus dem Larynx bewirkt. Man gibt an, dass Erguss in das Mediastinum Abscesse daselbst veranlassen könne, dass solche Verwundete über anhaltenden Schmerz in der Tiefe der Brust klagen, welcher durch Schluckbewegungen vermehrt werde. Ich habe aus den italienischen Lazarethen von 1859 keine einzige zuverlässige Beobachtung in Erfahrung gebracht. A priori

ist wohl der Schluss erlaubt, dass die bei Speiseröhrenwunden gleichzeitig vorhandenen Verletzungen meist so gefährlich sind, dass sie rasch den Tod herbeiführen. An sich wäre eine nicht zu ausgedehnte Eröffnung der Speiseröhre prognostisch nicht so schlimm, wie glücklich verlaufene Fälle von Rupturen beweisen. Die Behandlung könnte natürlich nur eine rein palliative sein. Speise und Getränke wären zu untersagen, die Ernährung durch nutritive Clystire eine Zeit lang zu bewerkstelligen. Eine Sonde wird leider nur sehr selten dauernd ertragen, sonst wäre in ihre Einlage das rationellste Verfahren gegeben. Eine Discontinuität oder nachmalige Strictur würde vermieden, die Ernährung am vollständigsten besorgt.

8. Schusswunden des Herzens und der grossen Gefässe.

Unter 121 Fällen von Herzwunden, welche *Jamain* in seiner Thèse de concours: „Des Plaies du coeur", Paris 1857 aus der Literatur zusammengetragen hat, befinden sich *15 Schussverletzungen*. Aus der interessanten Zusammenstellung dieses Autors ergeben sich 3 Classen von Wunden des Herzens: 1. Augenblicklich tödtliche. 2. Solche, welche erst nach Verfluss eines verschieden langen Zeitraumes zum Tode führen, und 3. Fälle, in denen *Heilung* beobachtet wurde.

Höchst überraschend ist das Resultat, dass unter obigen 121 Beobachtungen nur 12 mal augenblicklicher Tod eintrat. Dagegen finden sich 84 Fälle von Herzwunden, bei denen das Leben verschieden lange Zeit erhalten blieb. Unter diesen betrug die längste Lebensdauer 65 Tage in einer Mittheilung von *Turgien*. (Arch. génér. de méd. T. XXVII 4me. sér. pg. 224. 1851.) Endlich sind noch *16 Fälle von constatirter Heilung* angeführt. Von Schusswunden existiren wenig hinlänglich beglaubigte Beobachtungen. Deshalb hat die folgende von *Latour*[1]) besondern Werth.

Ein Soldat hatte einen Schuss in die Brust erhalten und wurde sterbend aufgehoben. Eine profuse Hämorrhagie liess an seinem Leben verzweifeln. Bei einer gehörigen Behandlung verminderte sich die Blutung gegen den dritten Tag. Allmälig besserte sich der Zustand des Soldaten. Es stiessen sich mehrere Sequester einer von der Kugel fracturirten Rippe los. Nach 3 Monaten war die Wunde vernarbt, und der Kranke hatte keine andern Beschwerden, als häufiges Herzklopfen. Dieses quälte ihn *während 3 Jahren* heftig, zeigte aber *in drei weitern Jahren* eine bedeutende Abnahme. An einer mit diesen Beschwerden in gar keiner Verbindung stehenden Krankheit starb er 6 Jahre nach der Verletzung. *Moussion*, Chirurgien en Chef an dem Hospital Hôtel Dieu in Orleans, machte die Autopsie in Gegenwart der Studirenden. Er sah, dass die Narbe von der Brust aus sich in die Tiefe zog, und dass ein Substanzverlust an der Stelle der Rippenfractur zurückgeblieben war. Bei weiterer Nachsuchung fand er die Kugel in der rechten Herzkammer nahe der Spitze eingekapselt, theilweise auf dem Septum liegend, theilweise vom Herzbeutel bedeckt.

1) Latour, Traité des hémorrhagies T. I. p. 75. Orléans 1815.

Von der *anatomischen Disposition* dieser Wunden war bereits in der I. Abth. die Rede, und ich erlaube mir nur, den dort mitgetheilten Beobachtungen noch die von *Devergie*[1]), *Tardieu*[2]), *Rigal*[3]) wegen ihrer besondern Genauigkeit anzuschliessen. Aus der normalen anatomischen Lage des Herzens erklärt es sich leicht, dass unter obigen 121 Fällen von *Jamain* 43 Mal der rechte Ventrikel verletzt war. Von den übrigen Theilen des Herzens war die linke Kammer am öftesten, nämlich 28 Mal betroffen, die Vorhöfe und Ohren in bedeutend geringerer Häufigkeit. Einen Fall von Contusionschussverletzung der vordern Wand des rechten Ventrikels verdanken wir *Nélaton*[4]). Der Herzbeutel scheint öfter verwundet zu werden, als wir nach den seltenen Angaben der Schriftsteller hierüber glauben sollten. Zufällig fand man bisweilen nach penetrirenden Brustwunden Narben des Pericardium, und beschränkte Verklebung desselben mit dem Herzen oder der Pleura. Solche Befunde sind von *Boyer, Larrey* u. AA. verzeichnet.

Ein von *Latour* (a. a. O. pg. 72) mitgetheilter Fall beweist, dass das Herz durch Projectile verwundet werden kann, ohne dass der Herzbeutel eine Continuitätstrennung erfuhr. Eine ähnliche Beobachtung theilt *Holmes*[5]) mit. Hierher gehört auch der bekannte Fall von *Morgagni*[6]). Wiederholt fand man bei Sectionen Projectile im Innern des Pericardiums, bisweilen frei, andere Male durch Pseudomembranen eingebalgt.

Nur sehr wenige der in der Literatur verzeichneten Beobachtungen von Herzwunden geben über den dadurch veranlassten Symptomencomplex befriedigenden Aufschluss. Auch weichen die wahrgenommenen Erscheinungen bedeutend von einander ab. Indessen lassen sich dieselben im Allgemeinen unter folgende Gruppen bringen: 1) Hämorrhagien, 2) Syncopen, welche theils Folge einer Compression des Herzens, theils Resultat bedeutenden Blutverlustes sein können, 3) Störungen der Circulation, 4) Entzündungen des Herzbeutels oder des Herzens selbst. 5) Ausserdem treten häufig die Erscheinungen einer gleichzeitigen andern Verletzung, so namentlich der Lungen, in den Vordergrund.

Die *Hämorrhagie* ist eines der variabelsten Momente: Bald unbedeutend, wie z. B. bei der Schussverletzung, welche *Randall*[7]) mittheilt, bald so mächtig, dass in Kurzem die extremste Anämie herbeigeführt wird. Ein constanter Zusammenhang zwischen der Grösse und Schnelligkeit der Hämorrhagie und der Lokalität der Verwundung scheint nicht zu bestehen. Jedoch ist der Umstand erwähnenswerth, dass die Verletzungen des rechten Ventrikels gewöhnlich von einer sehr beträchtlichen, die des linken in der Mehrzahl der Fälle von

---

1) Devergie Médecine légale 2. édit. p. 292.
2) Tardieu Société de biologie. Gaz. médicale 1849 p. 492.
3) Rigal de Guillac Bulletins de la Société de chirurgie T. I. p. 894.
4) Nélaton Elémens d. path. chirurg. T. III. p. 468. Paris 1854.
5) Holmes British amer. Journ. of medical und physical sciences T. I. p. 227.
6) Morgagni „De sedibus et causis" Epistola LIII, XXVI u. LXIX.
7) Randall u. Hudspeth in the Western, Journ. of the med. and phys. sc. 1828.

einer weniger bedeutenden Hämorrhagie gefolgt waren. Anfangs geschieht der Erguss meistens nach aussen, später beobachtet man dies nicht mehr, sei es dass (wie in den Krankengeschichten von *Dupuytren*[1]), *Sanson*[2]), *Saviart*[3]), *Morand*[4]) die äussere Wunde durch Thrombirung geschlossen ist, sei es dass bereits an einer Stelle derselben eine Reparation begonnen hat. Uebrigens beweist ein von *Fanton*[5]) erlebter Fall, dass der freie Ausfluss nach aussen auch längere Zeit anzudauern vermag (hier 17 Tage lang fast täglich ein Pfund Blut). Ausser dieser Beobachtung ist nur eine Angabe von *Bégin*[6]) aufzufinden, welche in einem Falle einen viertägigen Blutausfluss constatirt.

Was den *Austritt des Blutes* betrifft, so erfolgte derselbe bald continuirlich, bald intermittirend, stossweise, synchronisch mit der Systole des Herzens. Respiration und deren Modificationen (Seufzen, Husten etc.) vermehrten meistens die Intensität der Hämorrhagie. In einer Beobachtung von *Sanson* (l. c. Nr. 259 pg. 13) spritzte ein Blutstrahl von der Dicke eines kleinen Fingers zwei bis drei Zoll hoch. Entsprechend der häufigen Verletzung des rechten Herzens, war der Bluterguss meist dunkel, schwarz. In einer Reihe von Beobachtungen wurde ein rothes schaumiges Blut getroffen (*Percy, Sanson* u. AA.), was sich durch die gleichzeitige Lungenverletzung oder durch Einstürzen der atmosphärischen Luft in die Thoraxwunde erklärt.

Die *unmittelbare Syncope* ist ein sehr häufiges Symptom. Es ist z. B. in den oben erwähnten Fällen von *Jamain* 18 Mal erwähnt. Seine Dauer ist selten genauer bestimmt. Von *consecutiven Syncopen* ist selten die Rede. Doch wurden in dem Falle von *Sanson* (l. c.) am 5. Tage, in denen von *Frisi*[7]) und *Featherson*[8]) noch später wiederholte Syncopen angeführt. In einem interessanten Gegensatze hierzu stehen jene Beobachtungen, in denen Herzverwundete längere oder kürzere Strecken zurücklegten. Ich selbst kenne einen Fall, wo ein Tischlergeselle, das Messer im Herzen, noch die Stufen einer hohen Kirchentreppe zurücklegte und erst an den Säulen des Portales zusammenstürzte. Noch merkwürdiger sind Fälle, wie der von *Morand* (l. c.), wo der Verwundete selbst nach dem Hospital ging und sich hier während 6 Tagen verbinden liess, und die von *Le Voyer*[9]) und *H. de Montègre* (Thèse 1836 pg. 6), wo der Herzverwundete noch Strecken von mehr als einer Stunde Weges zurücklegte. Begreiflicherweise ist das Schlachtfeld kein Platz für physiologische Beobachtung und anatomische Controle. Sonst würde man das Factum, dass ein in's Herz Getroffener noch eine Zeit lang fortkämpft (wie in dem Falle von *Dupuytren* a. a. O. T. VI. pg. 346), gewiss häufiger zu constatiren Gelegenheit haben.

---

1) Dupuytren Clinique chirurg. T. III. p. 199.
2) Sanson Thèse inaugur. Paris 1827 p. 16.
3) Saviart Observ. chirurg. annotées par Le Rouge p. 392.
4) Morand Opusc. de chirurg. II. part. p. 184. Paris 1768.
5) Fanton in dem Werke v. Alleweireldt. Considér. sur les lésions méc. du cour. p. 28. Obs. 28.
6) Bégin in den Annal. de la Chir. T. II. p. 477 Paris 1841.
7) Frisi in Filiatre Sebezio p. 27. Mai 1824.
8) Featherson in Med. chir. Transact. T. II (?).
9) Le Voyer in den Mélanges de Chir. par Saucerotte. Ière part. p. 374. Paris 1801.

Die von *Jamain* (l. c.) und *Jobert* gesammelten Fälle erlauben die Annahme, dass die *Syncope* die Bildung und Befestigung eines Thrombus begünstige. Unter den oben erwähnten Beobachtungen von unmittlbarer Syncope war 7 Mal der rechte, und 3 Mal der linke Ventrikel verletzt.

Zu den von den Schriftstellern erwähnten Symptomen der Herzwunden gehören auch *äusserste Schwäche, Leichenblässe, Frostschauer, allgemeines Zittern, kalte Schweisse,* Erscheinungen, welche in directem Verhältnisse zu der Grösse des Blutverlustes zu stehen scheinen. In einem einzigen, von *Richet* beobachteten Falle fand sich eine auffallende Cyanose der Lippen und des ganzen Gesichtes.

Circulations- und *Respirations*störungen werden von verschiedenen Autoren angeführt. *Herzklopfen,* oft tumultuarisch und stürmisch, oft schwach, aber andauernd, wurde in einer grossen Zahl von Beobachtungen erwähnt. Bemerkenswerth sind die Fälle, wo die Palpitationen sich erst in einer spätern Zeit entwickelten, wofür *Dupuytren* (a. a. O. T. VI. pg. 346) ein auffallendes Beispiel mittheilt.

Characteristische Zeichen der *physikalischen Untersuchung* wurden selten constatirt. Dämpfung der Percussion erwähnen *Bégin* (a. a. O.) und *Renauldin* [1]).

Jobert de Lamballe [2]) hebt in seinem Mémoire, ausser einer häufig gefundenen Unregelmässigkeit und Kleinheit des Pulses, als ein besonderes Zeichen der penetrirenden Herzwunden ein *eigenthümliches Geräusch* hervor, welches er dem beim Varix aneurysmaticus gehörten vergleicht. Die Muskeln sollen dabei in einen convulsivischen Zustand gerathen, welcher längere Zeit fortdauert, selbst nachdem jenes Geräusch, in Folge der Verschliessung der Wunde durch ein Blutcoagulum, verschwunden ist. Seit den beiden von *Jobert* mitgetheilten Fällen wurde dieses Phänomen nicht wieder bestätigt. Die zweite Beobachtung dieses Autors gibt auch ein schönes Beispiel von dem Nachweis einer folgenden *Pericarditis* durch Auscultation am 3. Tage. Auch *Bégin* [3]) und *Ferrus* [4]) haben ein characteristisches Reibungsgeräusch nachgewiesen.

Die *Beschaffenheit des Pulses* wird von den Autoren verschieden angegeben. In einer Anzahl von Fällen fehlte der Puls gänzlich, oder war äusserst klein und schwach. Wiederholt wurde der Puls beschleunigt gefunden, was wenigstens bei der Acupunctur des Herzens bei Menschen ebenfalls oft constatirt wurde, während *Schiff* [5]) nach seinen Experimenten an Thieren versicherte, durchaus keine Störung in dem Rhythmus des Herzens beobachtet zu haben. Dies wird nur in wenigen Fällen der Literatur bestätigt. Unregelmässigkeit und Intermittenz waren weit häufiger.

Die Angaben über die *Respirationsstörungen* müssen, wie mir scheint, sehr vorsichtig aufgenommen werden, weil sie in der Mehrzahl der Fälle grösstentheils auf Rechnung gleichzeitiger Lungen-

1) Renauldin in den Arch. gén. de méd. T. II. 2. sér. 1838 p. 586.
2) Vergl. Schmidts Jahrb. Bd. 25. 1840 und Archiv. gén. de médec. T. VI. p. 6.
3) Bégin in den Annal. der Chir., T. II. p. 477. Paris 1841.
4) Ferrus in dem Répert. géner. d'anat. T. II. 2. part. p. 217. Paris 1826.
5) Schiff Union médic. 1850 p. 488.

oder Zwerchfellwunden zu setzen sein dürften. In einer Reihe von Fällen standen dieselben mit der Grösse eines Blutergusses in Verbindung. Häufig aber waren sie einfache Folge der Eröffnung der Thoraxwand.

In einigen Beobachtungen ist von heftigem Durst die Rede, ohne dass gleichzeitige Temperaturerhöhung Statt fand. Das Vorkommen steht zu vereinzelt da, um eine besondere Theorie darauf zu gründen *(Schiff)*. Mehrere Male folgte wiederholtes heftiges Erbrechen, bisweilen auch unwillkürliche Stuhlentleerung.

Störungen im Gebiete des Nervensystems sind seltener angegeben, als man a priori, und nach den Versuchen von *Kussmaul* und *Tenner* vermuthen sollte. Sehr merkwürdig ist die Beobachtung einer *halbseitigen Lähmung* von *Dupuytren*[1]). *Bégin* (l. c.) hebt ein Eingeschlafensein des Armes hervor. Dieselbe Erscheinung trat in dem Fall von *Sanson* (a. a. O.) an den untern Extremitäten auf. Convulsionen finde ich nirgends angegeben.

Die anatomische Beschaffenheit der *grossen Gefässe* erklärt die noch bedeutendere Gefährlichkeit ihrer Verwundungen. Dass aber ihre *unmittelbare Tödtlichkeit nicht Regel* ist, beweisen die merkwürdigen Fälle von *Heil*[2]), *A. Vogt*[3]) und die meines Wissens einzig dastehende penetrirende Aortalschusswunde[4]), bei welcher der Tod erst in der vierten Woche eintrat. Leider fehlen mir bei diesem Falle die nöthigen Anhaltspunkte in Betreff der Erscheinungen im Leben. In der Beobachtung von *Vogt* war unmittelbar nach der Verwundung kein Bluterguss vorhanden. Dieser bildete sich erst in Folge eines Transportes aus (am 10. October) und führte dann durch eine Wiederholung (am 12. Nov.) zum Tode. Der Erguss war durch die physikalische Untersuchung constatirt worden.

Die *Diagnose* der Verwundung des Herzens und der grossen Gefässe dürfte nach dem mir vorliegenden casuistischen Material als unmöglich bezeichnet werden. Bei entsprechender Richtung des Schusskanales und Anwesenheit der angeführten Symptome darf dem Arzte die Möglichkeit einer solchen Verwundung stets vorschweben. Die aus der mitgetheilten Darstellung sich ergebenden prognostischen Resultate und die Kenntniss der physiologischen Hülfsmittel, deren sich die Natur zur Rettung solcher Individuen bedient, scheinen geeignet, selbst in diesen Fällen statt zu einem Quietismus, eher zu einem rationellen und energischen Handeln zu ermuthigen.

Wir haben im Wesentlichen folgende therapeutische Indicationen zu erfüllen. Zuerst handelt es sich darum, die Bildung eines obturirenden Thrombus zu unterstützen. *Larrey* und *Dieffenbach* gaben bereits den Rath in solchen Fällen, vor Allem die äussere Wunde zu schliessen. Die Bedeckung der Brust mit der Eisblase ist noch wichtiger als bei den Lungenschusswunden. Hier sind aber wiederholte, ergiebige Aderlässe, zu denen schon *Dupuytren* räth, das wich-

---

1) Dupuytren l. c. T. VI. p. 346.

2) Henke's Zeitschr. f. Staatsarzneikunde 1837. p. 458.

3) A. Vogt hat den von Theile untersuchten in der I. Abth. erwähnten Fall von Durchbohrung des Arcus Aortae zum Gegenstand einer interessanten Inaugural-Abhandlung (Bern 1860) gewählt.

4) Vergl. d. I. Abth. der milit.-chir. Studien p. 37.

tigste Hülfsmittel. *Bégin* wiederholte sie mit Glück 10 Mal in 5 Tagen. Die verminderte Blutquantität gestattet dem Herzen, sich zu contrahiren, vermindert, entsprechend der geringern Aufgabe die Leistung der Herzmusculatur, begünstigt also die Bildung eines Pfropfes, und hindert die Losstossung eines solchen.

Anderseits wird aber hierdurch auch dem folgenden Entzündungsprozess am besten begegnet. Die Verbindung dieses Verfahrens mit der Darreichung von Mitteln, welche die Herzaction herabsetzen (Digitalis etc.), ist jedenfalls rationell. Die Herstellung einer möglichst kalten Atmosphäre ist, nach einer Beobachtung von *Durande* [1]) zu schliessen, von hoher Wichtigkeit. Die äusserte Unbeweglichkeit während langer Zeit ist conditio sine qua non jeder Behandlung. Der Scharfsinn des Chirurgen hat nach diesem Gesetze die Defäcation zu regeln, die strengste Diät ist indicirt. Im Uebrigen ein symptomatisches Verfahren. Die *Pericarditis* und *Myocarditis* etc. sind nach den gewöhnlichen Principien zu behandeln. Eine *Thoracocentese* soll nur in späterer Periode und zur Beseitigung drohender Erstickungsgefahr *(Larrey)* vorgenommen werden. Die Frage von der Extraction eines Fremdkörpers braucht meiner Ansicht nach nicht discutirt zu werden.

Die Schusswunden des Bauches und seiner Eingeweide.

Chr. Bell sagt in seinen Institutionen der Chirurgie: „Nach einer Schlacht steht die Zahl der Verwundeten am Unterleibe in demselben Verhältnisse, welches die Fläche des Unterleibes zu den übrigen Theilen des Körpers hat. Wenige Tage nachher findet man jedoch keinen oder nur wenige dieser Verwundeten.“ So treffend hierdurch der Character der penetrirenden Abdominalwunden bezeichnet wird, so übertrieben ist dieser Satz, wenn er auf die Bauchschusswunden im Allgemeinen angewendet wird. Die in der I. Abth. pg. 19 zusammengestellten statistischen Ergebnisse in Betreff ihrer Häufigkeit in den italienischen Lazarethen von 1859 geben den Beweis hierfür. Durch die dankenswerthe Unterstützung der Intendanten, Directoren und Collegen bin ich in den Stand gesetzt, der folgenden Darstellung 249 Abdominalschusswunden zu Grunde zu legen. Darunter befinden sich *185 nicht penetrirende Schussverletzungen* = 74,29%. (Ein auffallendes Ergebniss, wenn wir uns erinnern, dass *Stromeyer* unter 1210 Verwundeten bei Idstedt nur 4 derartige Fälle gesehen hat.)

1) Durande vergl. bei Sanson Plaies du coeur p. 81.

Diesen gegenüber stehen *64 penetrirende Abdominalschusswunden* = 25,7%, wovon 37 einfach = 57,81%, 27 dagegen mit Eingeweideverletzungen combinirt waren = 42,19%.

Nach der in der I. Ahth. pg. 187 angeführten Statistik betrug die Gesammtmortalität der Abdominalschusswunden 17,47%. Dagegen kommen auf 37 einfach penetrirende Bauchschusswunden 19 = 51, 35%, auf 27 mit Eingeweideverletzungen complicirte Fälle 21 Todte = 77,77%. Von den 185 nicht penetrirenden Verwundungen endeten nur 15 tödtlich = 8,10%. Die Abdominalschusswunden müssen nach den, bei den Brustwunden aufgestellten anatomischen Abtheilungen betrachtet werden. Wir haben Contusionen und Verletzungen der Bauchwandungen, einfache Eröffnungen der Peritonealhöhle, und Schusswunden ihrer Eingeweide zu unterscheiden. Die Verletzungen des Beckens werden ebenso, wie diejenigen der Wirbelsäule, besonders untersucht werden.

1. Schusscontusionen der Bauchwand.

Von 21 hier zu Grunde gelegten Fällen beziehen sich 12 auf Gewehrprojectile, 9 auf Kartätschen und grobe Geschosssplitter. Die Contusionen durch Flintenkugeln haben selten eine besondere practische Wichtigkeit, weil die Baucheingeweide dadurch nur ausnahmsweise beeinträchtigt werden, und hiervon vorzüglich die Gravität dieser Verletzungen abhängt. Was die lokalen Veränderungen der Hautdecke betrifft, so sind dieselben im Allgemeinen weniger intensiv als die der Brustdecke. Diese wird gegen die harte Unterlage des Rippenkorbes gequetscht, die elastische Abdominalwand dagegen vermag die Wirkung einer so beschränkten Contusion in hohem Grade zu compensiren.

Ich habe in dem *Osp. St. Filippi* in Mailand einen afrikanischen Jäger gesehen, welcher in Algier vor 10 Jahren eine Schusscontusion links vom Nabel, an der äussern Gränze des m. rectus abdom. erhalten hatte, und an dieser Stelle eine haselnussgrosse *Hernia ventralis* trug [1]). Es kamen mir nur zwei Mal grössere Blutergüsse in die Hautdecken bei Gewehrprellschüssen vor. Beide Male lagen dieselben im Bereiche der *Art. epigastrica*. Es wurden mir mehrere derartige Verletzungen mitgetheilt, bei denen noch Tage lang Magenschmerz und Nausea angehalten haben sollen. Indessen konnte ich hierüber nichts Genaues in Erfahrung bringen.

Die *Kartätschen-, Granaten-* und *Bombensplitter*, welche die Bauchdecken quetschen, bringen in der Mehrzahl der Fälle tiefere Wirkungen auf die Eingeweide hervor. Durch ihre Mächtigkeit können sie augenblicklichen Tod oder Entzündungen herbeiführen, welche in einem späteren Zeitraum den lethalen Ausgang bedingen, oder eine dauernde Functionsstörung zur Folge haben.

Gewisse *plötzliche Todesfälle* nach groben Geschosscontusionen der Bauchdecken, bei denen keine tiefern anatomischen Läsionen auf-

1) Einen ähnlichen Fall traf ich in dem Osped. Maggiore in Mailand. Hier handelte es sich nur um eine hernia muscularis aus der Scheide des rectus abdom. In Folge primärer subcutaner Zerreissung oder einer Myitis circumscripta mit nachmaliger Atrophie und Resorption verdünnt sich die Bauchdecke an der getroffenen Stelle, und die aponeurotischen Gebilde dehnen sich dem entsprechend aus.

gefunden wurden, hat man durch Erschütterung und Quetschung der Bauchganglien und Abdominalplexus erklärt. *Spiess* hat zwar, gestützt auf die, gegenwärtig nur noch aus einer gewissen Pietät von Manchen festgehaltene Selbstständigkeit des Gangliennervensystems, in seiner pathologischen Physiologie (pg. 95—112) sehr ausführlich von den Krankheitserscheinungen in der Sphäre des Gangliennervensystems gehandelt. Die experimentelle Physiologie hat hierüber noch zu wenig Thatsächliches festgestellt, um an eine befriedigende Erklärung solcher Fälle denken zu dürfen.

Eine interessante, hierher gehörende Beobachtung theilt *Stromeyer* (a. a. O. pg. 629) mit.

Er sah nach einem Stosse mit einem Flintenkolben eine merkwürdige Nervenkrankheit folgen, welche mit Epilepsie Aehnlichkeit hatte, durch heftige, andauernde Schmerzen der ganzen obern Bauchgegend, Eingezogensein der Bauchmuskeln, krampfhaftes Zittern des Zwerchfelles ausgezeichnet war. Dazu traten von Zeit zu Zeit clonische Krämpfe der untern Extremitäten, während deren Tage oder Nächte langer Dauer der Kranke fortwährend schrie. Dieser Zustand trotzte allen Mitteln, und verlor sich erst allmälig, in zwei Jahren, nachdem er bis zum Skelet abgemagert war.

Man hat die früher beobachteten Fälle von tiefen Functionsstörungen nach Bauchcontusionen häufig mit Unrecht als *Folgen blosser Erschütterung* der Eingeweide gedeutet. Ausgedehntere, durch Autopsien gestützte Erfahrungen zeigen, dass Quetschungen und Zerreissungen der Abdominalorgane durch den contundirenden Körper ungleich häufiger sind, als man noch jetzt gewöhnlich annimmt. Für unsere Fälle ganz besonders haben sicherlich jene unmittelbaren Verletzungen der Eingeweide durch die Bauchdecken eine weit grössere Bedeutung, als die durch dieselben schlecht geleiteten Erschütterungswellen. Die Geschichte der sog. Luftstreifschüsse, die früher eine so grosse Rolle spielten (I. Abth. pg. 10), zeigen, welche furchtbare Zerstörung die innern Organe erfahren können, ohne dass die Abdominalwand erhebliche Veränderungen darbietet. Diese Fälle sind fast immer auf der Stelle tödtlich gewesen, und haben daher wenig practisches Interesse [1]). Die der ersten Gefahr entrissenen Abdominalcontusionen grober Geschosse bieten, je nach dem vorzüglich betroffenen Organ und dem anatomischen Character der Verletzung, sehr verschiedene Erscheinungen dar.

Am häufigsten ist die *Leber* Sitz einer Contusion. Die Symptome können so gering sein, dass man sie nur mit der Verletzung der Bauchwand in Verbindung bringen zu müssen glaubt. Schmerz ist gewöhnlich die unmittelbare Folge. Druck, Schwere, Unbehaglichkeit im rechten Hypochondrium hängen häufiger mit der folgenden Leberhyperämie zusammen. Wenn diese sich zurückbildet, so verschwinden auch jene Erscheinungen. Indessen hielten in einigen Fällen Schmerz und Spannung längere Zeit an. Ist die Quetschung intensiver, dann tritt gewöhnlich bald eine Hepatitis auf, die sich manchmal nur auf die Oberfläche beschränkt, bisweilen tiefer eingreift. Theils in Folge der primären Gefässzerreissung und des dadurch be-

1) Vergl. hierüber ausser den früher erwähnten militär-chirurgischen Werken noch Harlan Americ. med. chir. Rev. Juli 1859 p. 698 und Pétrequin Méd. chir. Anatom. p. 245 u. ff.

dingten Blutergusses, theils im Zusammenhang mit dem Entzündungsprozess kann eine verschieden ausgebreitete Peritonitis gebildet werden.

Die folgende Beobachtung ist geeignet, über den Verlauf solcher Leberentzündungen Aufschluss zu geben.

Joseph Reuter, österreichischer Infanterist, wurde bei Magenta von einer Kartätsche an dem rechten Hypochondrium getroffen. Er sank ohnmächtig zu Boden und empfand, als er zu sich kam, einen intensiven Schmerz in der Lebergegend. Derselbe hatte einen reissenden, bohrenden Character, strahlte namentlich nach dem linken Hypochondrium aus, und wurde durch Bewegung und Druck vermehrt. Schon nach 24 Stunden nahm der Schmerz einen mehr dumpfen, drückenden Character an, jedoch hatte Patient anhaltende Uebelkeit, und erbrach auch wiederholt. Der Leberrand überragte den Rippenrand. Am 6. Tage trat eine leicht icterische Färbung über den ganzen Körper auf. Kein Appetit, schlechter Geschmack, anhaltende Verstopfung, zeitweiliges Erbrechen, Pulsfrequenz, Temperaturerhöhung, Kopfschmerz, Schwäche und Mattigkeit waren während 7 Tagen die hervorragendsten Zeichen.

In der dritten Woche hatten sich die Schmerzerscheinungen verloren. Plötzlich traten eiterige Stühle auf, welche den Verdacht erregten, es möge ein Abscess in den Darmkanal durchgebrochen sein. Diese Erscheinung dauerte drei Tage an. Die Kräfte waren sehr erschöpft, als ein heftiger Schüttelfrost das Bild der Pyämie eröffnete. Schon im Verlauf weniger Tage trat der Tod ein. Es wurde leider keine Section gemacht. — Die äussern Decken zeigten in diesem Falle ausser einer mässigen, am Ende der 2. Woche grösstentheils resorbirten Sugillation keine Veränderungen.

Ausgedehntere Risse und Rupturen der Leber führen meistens in kurzer Zeit zum Tode. Ein rasches Sinken der Körpertemperatur, kleiner Puls, Angst, Singultus, Collapsus, facies Hippocratis sind die Zeichen, welche den stattgefundenen innern Bluterguss andeuten. Nur selten kommt es zu einer Peritonitis. Bei einem Arbeiter, dem das Rad eines Wagens über die rechte untere Rippenpartie weggegangen war, und eine Reihe von ächten und falschen Rippen gebrochen hatte, trat unter diesem Bilde nach 9 Stunden der Tod ein. Es fand sich ein tiefer Riss des rechten Leberlappens, welcher dem Eindruck der untersten Rippen anzugehören schien. Die ganze Bauchhöhle war mit dunklem Blute angefüllt. (Vergl. später.)

Von besonderer Wichtigkeit sind die *Contusionsschüsse des Magens.* Je nach der Intensität der Verletzung sind die Erscheinungen ausserordentlich verschieden. Schwarzwerden vor den Augen, Ohnmachtähnliches Gefühl oder wirkliche Ohnmacht, Aengstlichkeit und Erlahmung der Kräfte sind die meist unmittelbar folgenden Zufälle, denen noch ein mehr oder weniger ausgebreiteter kalter Schweiss folgen kann. Der Getroffene vermag sich hiervon bald wieder völlig zu erholen, ohne eine dauernde Störung zurückzubehalten. Oft hält ein Gefühl der Spannung und des Vollseins eine Zeit lang an. In andern Fällen bleibt ein dauernder, verschieden ausgedehnter, meist heftiger Schmerz zurück, den Compression und Bewegung vermehren. Er ist bald dumpf drückend, bald reissend und bohrend. Oft stellt sich früh Erbrechen ein. Es können demselben leichte oder reichlichere Blutmengen durch die Ruptur kleinerer Gefässe beigemischt werden.

Bisweilen folgt ein länger andauernder Vomitus cruentus. Ist der Schmerz in seiner Intensität anhaltend, stellt sich eine, bei Berührung empfindliche Fülle der Magengegend ein, und gesellt sich zu dem wiederholten Erbrechen Temperaturerhöhung, Durst, Pulsfrequenz, dann ist die Erscheinung einer Gastritis traumatica höchst wahrscheinlich.

Uebrigens können diese Symptome kaum angedeutet sein, die Fieberzeichen ganz fehlen. In der Mehrzahl der Fälle verliert sich die Gastritis allmälig. Sie lässt wohl noch eine grössere Empfindlichkeit zurück, hat aber keine Tendenz chronisch zu werden. Oft entwickeln sich die Zeichen der Entzündung latent, und treten erst nach einiger Zeit hervor. Unter solchen Verhältnissen beobachtete *Stromeyer* die Bildung eines durch heftiges Blutbrechen ausgezeichneten hämorrhagischen Geschwüres an der contundirten Stelle (l. c. pg. 633). Bisweilen scheint die einzige Wirkung des Contusionsschusses in Hinterlassung eines lähmungsartigen Zustandes der Musculatur zu bestehen. Noch häufiger zeigt sich dies in tiefern Abschnitten des Darmkanals. Meteorismus, Tympanitis werden dadurch erzeugt. Selbst tiefere Verletzungen des Magens, wie Rupturen können der Schusscontusion folgen. Auch hier tritt der Tod nicht unmittelbar ein. Er wird vorzüglich durch den andauernden allgemeinen *Collapsus* (von Vielen auf den Plexus solar. bezogen), durch die Grösse einer innern *Hämorrhagie*, oder durch eine sich entwickelnde *Enteroperitonitis* herbeigeführt. Die nächsten Folgen einer grössern Zerreissung mit Erguss sind: Collapsus, heftige Schmerzen, schwacher Puls, gehemmte Respiration, Singultus, Blässe, Uebelkeit, oft rasch sich entwickelnde Tympanitis. Nach 12 bis 24 Stunden kann sich eine Enteroperitonitis ausbilden.

Die neuern Untersuchungen haben gelehrt, dass diese Verletzungen keineswegs so rar sind, als man bisher aus dem Mangel an Beispielen anzunehmen berechtigt schien. Die Ruptur beschränkt sich selten auf eine kleine Stelle, oder gar nur auf eine Schicht in den Wandungen des Kanales. Sie ist meistens ziemlich beträchtlich und trennt alle Schichten, so dass der Inhalt des Magens oder Darmes sich in die Bauchhöhle ergiesst und rasch verbreitete Peritonitis hervorruft. Aus den in der Literatur verzeichneten Fällen von Darmcontusionen ergeben sich verschiedene Erscheinungsformen solcher Verletzungen, welche wesentlich mit der Ausdehnung der Quetschung zusammenhängen.

Hennen (l. c.) theilt eine Beobachtung von *Bildung nachmaliger Kothfistel* mit. Ein Soldat wurde bei St. Sebastian von einem Bombenstück am Unterleib getroffen. Auf der Haut sah man eine Blutunterlaufung. Unter Schmerzen bildete sich ein Abscess, welcher am 6. Tage aufbrach, und aus welchem sich nebst Eiter dünne faeces ergossen. Der *Anus praeternaturalis* wurde zum Schlusse gebracht. *Poland* (Guys. Hosp. Rep. 3. Ser. Vol. IV. pg. 123—168) sah bei einem jungen Manne, welcher eine intensive Contusion des Abdomens erlitten hatte, nach unmittelbar erscheinenden Entzündungszufällen 3 Monate lang das Leben erhalten. Unter heftigem Schmerz und schnellem Collapsus folgte der Tod. Bei der Section zeigte sich *ein Stück des Dünndarms im linken Hypochondrium zu $^3/_4$ seines Umfanges ulcerirt,* und bildete eine Oeffnung, aus welcher sich Faeces in das Cavum peritonei ergossen hatten. Die Verschwärungsstelle war mit Adhäsionen in weitem Umfang umgeben.

Endlich kann ein *Darmstück in Folge der Contusion unmittelbar verschorfen* und abgestossen werden. Die Rettungen in solchen Fällen

sind äusserst selten. *Poland* hat indessen in den Annalen der Chirurgie 3 Fälle aufgefunden. Dass *Rupturen von mässiger Ausdehnung weit häufiger zur Heilung gelangen, als man bisher für möglich hielt,* ist durch neuere anatomische Untersuchungen nachgewiesen worden.

Die vom Darmkanal angegebenen Verletzungsformen werden zum Theil in ähnlicher Weise am Magen beobachtet. So haben *Ettmüller* [1]) und *Richerand* [2]) nach Statt gefundenen Contusionen des Epigastrium in späterer Zeit Magenfisteln entstehen sehen, analog dem von *Hennen* angeführten Falle.

Obgleich das *Duodenum* den am meisten fixirten Theil des Darmes darstellt, so werden an ihm doch am seltensten Verletzungen nach Abdominalcontusionen getroffen. Durch den Schutz des Leberrandes und des Mesocolon entzieht es sich meist der quetschenden Einwirkung. *Taylor* (Med. Jurisp.) beobachtete einen einzig dastehenden Fall, in welchem der auf den Leib geschlagene 13jährige Knabe noch eine halbe Stunde weit lief und dann zusammensank. Das Duodenum wurde complet abgerissen gefunden.

Poland hat 14 Fälle von *Ruptur des Jejunum* nach Statt gefundenen Contusionen aus der Literatur gesammelt. Die Einrisse befanden sich vorzüglich an der Vereinigungsstelle mit dem Duodenum. Dieser Theil ist am meisten fixirt, und muss bei jeder quetschenden Einwirkung am stärksten gezerrt werden. Nur in 5 Fällen, in denen der Einriss klein war, entdeckte man Heilungsbestrebungen der Natur. In 22 Beobachtungen von *Ruptur des Ileums,* welche derselbe Autor gesammelt hat, erfolgte der Tod meist rasch und unter auffallenden Erscheinungen, wenn das Darmrohr ganz oder zu $^3/_4$ eingerissen war. In einem Falle erfolgte Heilung durch Pfropfbildung des Netzes. *Der Dickdarm* wird bei Abdominalcontusionen trotz der exponirten Lage nur sehr selten verletzt, was vorzüglich durch die Beweglichkeit und Ausdehnungsfähigkeit, sowie durch die bandförmigen Längsstreifen der Musculatur zu erklären ist.

Ueber die *Lebensdauer nach Darmrupturen* ergibt sich aus 56 von *Poland* zusammengestellten Fällen, dass der Tod 10 Mal innerhalb der ersten 5 Stunden, 18 Mal in einem Zeitraum von 5 zu 24 Stunden, 19 Mal zwischen 24 und 48 Stunden und 9 Mal zwischen 3 und 16 Tagen eintrat.

Bei intensiven *Schusscontusionen des linken Hypochondriums* hat man oft plötzlichen Tod unter den Erscheinungen bedeutender innerer Blutung beobachtet. In der Mehrzahl der Fälle scheinen *Rupturen der Milz* Statt gefunden zu haben, welche, bei dem leicht zerreislichen Gewebe dieses Organes viel häufiger vorkommen, als die Zerreissungen der Leber, und durch den ausserordentlichen Blutreichthum ungleich gefährlicher sind, als diese. Bei sehr beschränkten Zerreissungen hat man spontanen Schluss mit Thrombose und Vernarbung beobachtet. Nach Contusionen sah man bisweilen puriform zerfliessende hämorrhagische Infarcte im Innern des Milzparenchyms entstehen. Abscessbildungen mit Entleerung nach Aussen oder in innere Höhlen

1) Ettmüller (Acta Phys. med. Acad. Caes. Nat. Cur. Vol. VIII. p. 170).
2) Richerand (Physiologie 1833 T. I. p. 282).

wurden wiederholt beschrieben. Uebrigens besitzen wir in Betreff der Splenitis traumatica wenig genaue und zuverlässige Angaben. (Vergl. später.) *Erichsen* (surgery. pg. 321) sah bei einem Arbeitsmann, welcher von einer Deichsel im Epigastrium getroffen wurde, 5 Stunden später den Tod eintreten. Der Magen wurde am Pylorus abgerissen gefunden. Es bestanden mehrere *tiefere Einrisse der Leber und Milz.*

Häufiger hat man Gelegenheit, *Contusionsschüsse der Nieren* zu beobachten. Bei denen ihnen zugeschriebenen plötzlichen Todesfällen liegen leider unzureichende anatomische Thatsachen vor. Doch dürfen wir nach anderweitigen Erfahrungen annehmen, dass der unmittelbare lethale Ausgang durch gleichzeitige Rupturen grosser Gefäse herbeigeführt wurde. Rupturen der Nieren und der Harnleiter werden erst durch die sich entwickelnde Peritonitis tödtlich, und sind überhaupt äusserst selten in Leichen nachgewiesen worden. Selbst nach mässiger Quetschung und Erschütterung dieser Organe können kleine parenchymatöse Gefässzerreissungen zu Stande kommen. Bisweilen von ziehenden, ausstrahlenden, oder bestimmter in der Nierengegend lokalisirten Schmerzen begleitet, nicht selten ohne solche, erfolgt eine verschieden starke Hämaturie, die rasch vorübergehen, aber auch Tage lang anhalten kann. Nach manchen Beobachtungen scheint eine Art von capillärer Apoplexie der Niere die häufige Folge von bedeutender Contusion und Erschütterung zu sein. Darauf folgende Entzündungsprozesse sollen latent verlaufen.

Es sei hier noch bemerkt, dass durch subcutane Splitterung der falschen Rippen die verschiedensten Abdominaleingeweide geritzt und angebohrt werden können.

Unter allen therapeutischen Verfahren haben sich *lokale, mit Consequenz und Energie fortgesetzte Blutentziehungen* mit Recht den grössten Ruf erworben. Ich erinnere mich einiger verzweifelter Fälle von Magencontusionen aus der Klinik meines Vaters, wo der anhaltenden Benutzung dieser Methode vorzugsweise die Rettung zugeschrieben werden musste. Die *topische Anwendnng der Kälte,* äusserlich als *Eisblase,* innerlich als *Eispillen*, bildet ein viel bewährtes Verfahren. Durch letztere namentlich wird dem ebenso lästigen als gefährlichen Erbrechen am besten entgegen gewirkt. Diese Methode scheint mir weit vorzüglicher, als die von manchen französischen Chirurgen empfohlenen warmen Breiumschläge, und richtet gegen die Schmerzen vielleicht noch mehr aus.

Absolute Diät und *äusserste Ruhe* müssen stets gehandhabt werden, zumal man oft nicht mit Sicherheit entscheiden kann, ob die Zerreissung einer Wandung Statt gefunden hat. Ist gegründeter Verdacht einer Ruptur vorhanden, dann schreite man ungesäumt zu den jetzt allgemein sanctionirten, fortgesetzten *grossen Gaben von Opium* (gr. $^1/_2$ — 1 — $1^1/_2$) und vermeide jedes Abführmittel. Bei heftigen und dauernden Lokalschmerzen erweist sich die topische Antiphlogose in der angegebenen Weise nicht immer als ausreichend, und man schritt daher bisweilen noch zu der endermatischen Anwendung narkotischer Mittel und zu Gegenreizen. Chloroformüberschläge (Chlorof. u. Ol. olivar. aa.) sind ein sehr wirksames Verfahren. Entleerungen grosser Blutergüsse und exsudativer Ansammlungen haben in seltenen Fällen

einen entschiedenen Nutzen gewährt. Gegen die lästige Tympanitis habe ich kein wirksameres Verfahren kennen gelernt, als das Auflegen von Hirschhorngeistcompressen. Der beginnenden allgemeinen Peritonitis kann man bisweilen durch einen intensiven Jodanstrich über die gesammten Bauchdecken Einhalt thun.

Den eintretenden Collapsus hat man mit sorgfältigen Gaben von Reizmitteln zu verzögern und zu hemmen. Bei Ausbildung deutlicher Abscesse räth man allgemein eine rechtzeitige Eröffnung zur Verhütung eines Durchbruches in die Peritonealhöhle. Erst bei unzweifelhafter Verminderung der Gefahr und Rückbildung der Erscheinungen darf man die Opiumdosen herabsetzen, und allmälig zu geringen Mengen flüssiger Nahrungsmittel (Milch, Fleischbrühe, Eieremulsionen mit Rothwein) übergehen. Auch in dieser Periode kann ein ruhiges Verhalten nicht sorgfältig genug überwacht werden, weil noch spät Trennung bereits gebildeter Verklebung den Tod herbeiführen kann. Den Stuhl bewirke man mit Clystiren.

2. Schusswunden der Bauchwandungen.

Die Schusswunden der Bauchdecken sind in den italienischen Lazarethen von 1859 viel häufiger gewesen, als man es nach den Darstellungen früherer Schriftsteller hätte erwarten sollen. Streifschussrinnen von Gewehrprojectilen wurden meistens erst durch ihre Tiefe, d. h. durch die Fortpflanzung der Entzündung auf das Bauchfell, gefährlich. Bei den oft ausgedehnten Entblössungen, welche gröbere Geschosse zu Stande bringen, sind neben den Gefahren gleichzeitiger Quetschung von Eingeweiden noch die profusen Eiterungen und die Möglichkeit einer sich ausbildenden Hernia ventralis von prognostischer Wichtigkeit. In therapeutischer Beziehung gibt es keine eigenthümlichen Indicationen. (Vergl. Contusionen.)

Ich habe schon in der I. Abth. pg. 17 der häufigen Bildung von Schusskanälen mit einer und mit zwei Oeffnungen innerhalb der Schichten der Abdominalwand, und der im Vergleich zu den anatomischen Verhältnissen häufigen Contourirungen der Bauchhöhle gedacht. Zu 102 derartigen Fällen besitze ich die genauern Nachweise. Wenn auch die Diagnose anfänglich bisweilen zweifelhaft gelassen werden muss, so können wir doch in der Mehrzahl der Fälle aus dem nachmaligen gutartigen Verlauf auf einen solchen Vorgang schliessen. Dass dies keineswegs als Regel gilt, werden wir später zeigen. Bisweilen lässt der unmittelbar in die frische Wunde eingeführte Finger und die äusserlich durchschimmernde Röthung den Weg des Projectiles mit Sicherheit erkennen. Ich habe Fälle gesehen, wo Geschosse unmittelbar über dem Bauchfell dahinstreiften, ohne dasselbe zu eröffnen. Unter diesen Umständen kann eine rasch sich ausbildende Peritonitis zu einem falschen Schluss verleiten.

Meistens findet man bei richtig vorausgesetzter Einschussrichtung und systematischer, umsichtiger Untersuchung das in der Wandung stecken gebliebene Geschoss leicht auf, und kann es ohne Schwierigkeit excidiren, indem man dasselbe mit der darüber liegenden Haut in einer Falte fixirt und darauf einschneidet. Ich habe Fälle ge-

sehen, wo es unmittelbar über dem Bauchfell lag, obschon man es deutlich durchgefühlt hatte, was zu grosser Vorsicht auffordert.

Bisweilen verbarg sich das eingedrungene Projectil während längerer Zeit hartnäckig und wurde dann, nach vorangegangenen Bewegungsstörungen und lokalen Schmerzen, namentlich in der Musculatur der Wirbelsäule aufgefunden. Dasselbe kann, wie wir dies später sehen werden, in den verschiedensten Bezirken der Rücken- und Lendenwirbel eingekeilt werden.

Derartige Schussverletzungen der Bauchwand mit Verschwinden des Projectiles bringen oft einen furchtbaren gemüthlichen Eindruck auf die Verwundeten hervor. So lernte ich in dem Hospitale St. Francesco einen Officier kennen, welcher bei Magenta aus einer Distanz von kaum 20 Schritten durch eine piemontesische Kugel in der regio iliaca sinistra getroffen worden war.

Die Abwesenheit von Zeichen einer Contourirung, der kleine Puls, das bleiche, verstörte Aussehen, liessen den Ambulancearzt an eine perforirende Bauchwunde denken. Fest entschlossen, eine Darmverletzung nicht zu überleben, behielt der Verwundete Tage lang eine geladene Pistole bei sich im Bette, bis die Gefahr völlig verschwunden schien.

Abscesse im Verlaufe der Schusskanäle werden vorzüglich häufig durch zurückbleibende Tuchstücke erzeugt, und erfordern zeitige Eröffnungen, weil man wiederholt einen Durchbruch nach der Peritonealhöhle beobachtet hat. Wie günstig im Allgemeinen dennoch das Endresultat solcher Schussverletzungen bleibt, kann aus einigen statistischen Beobachtungen hervorgehen. So lagen z. B. in dem Osp. militare St. Chiara in Brescia 34 meist von Solferino herrührende Verwundete mit Streifschussrinnen und Schusskanälen der Abdominalwände. Von diesen endeten nur 3 mit dem Bilde allgemeiner Peritonitis; die Uebrigen wurden in verhältnissmässig kurzer Zeit als geheilt evacuirt. Ebenso verliefen in dem Osped. milit. St. Angelo in Brescia von 24 analogen Abdominalschusswunden nur 3 tödtlich. Auf 74 Bauchwunden in dem Osped. St. Giuseppe in Brescia kamen nur 11 Todesfälle.

Einen äusserst langwierigen Verlauf zeigten die Schussgänge der Bauchwand, wenn gleichzeitig Zertrümmerungen der untersten falschen Rippen bestanden. Allmälig sich ausbildende Nekrosen, consecutive Verjauchungen und Abscedirungen, Peritonitis, welche sich auch durch spätere Verbreitung der Entzündung ausbilden kann, sind die wichtigsten Folgen solcher Verhältnisse. Wenn man auch die Gefahren der Eitersenkung übertrieben hat, so ist dieselbe doch oft genug beobachtet worden. Noch bleiben mir die häufigen Ausdehnungen von Schusskanälen über Thorax- und Bauchwandungen zu erwähnen, die übrigens nichts Eigenthümliches darbieten. Die therapeutischen Indicationen haben wir bereits hinlänglich betrachtet.

3. Einfach penetrirende Bauchschusswunden ohne Verletzung der Eingeweide.

Es ist unbegreiflich, wie französische und englische Autoren über Militärchirurgie, die Möglichkeit des *Vorkommens solcher Schuss-*

verletzungen bei den cylindroconischen Projectilen ganz in Abrede stellen konnten [1]). Ihr Nachweis (*Larrey, Dupuytren, Stromeyer* u. A. A.) ist aber auf der andern Seite auch nicht so leicht, wie dies von manchen deutschen Schriftstellern behauptet worden ist, wenn man auf den Gebrauch der mit Recht verpönten Sonden verzichtet. Dies gilt namentlich von engen, schief verlaufenden Schussbahnen, die oft erst in ziemlicher Entfernung von der Einschussöffnung penetrirend werden. Wenn man bedenkt, wie wenig Einfluss eine sicher gestellte Diagnose dieser Verletzungen auf die Behandlung ausübt, wie schwer sich aber oft ein allzu grosser Untersuchungseifer in solchen Verhältnissen rächt, dann erscheint die von allen erfahrenen Militärchirurgen gegebene Regel, eine klare Einsicht nicht erzwingen zu wollen, gewiss als wohl begründet.

Da eine Reihe von Beobachtungen gelehrt haben, dass die einfach penetrirenden Bauchschusswunden nicht immer schwere Zufälle zu veranlassen brauchen, sondern unter dem Bilde von Schusskanälen der Bauchdecken verlaufen können, so ist die Annahme gerechtfertigt, dass diese Art der Verletzungen häufiger vorkommt, als wir gewöhnlich annehmen. Wenn die Schussöffnung direct und von gehöriger Weite ist, dann genügt bisweilen die blosse Einsicht, besonders die bei frischem Zustande der Verletzung vorgenommene Untersuchung mit dem eingeführten Finger, die Eröffnung des Cavum peritonei ausser Zweifel zu stellen. Ein sehr wichtiges Zeichen ist auch das Vordrängen verschiedener Unterleibsorgane. *Ob in einem gegebenen Falle eine einfach penetrirende, oder eine durch Verletzung eines Eingeweides complicirte Abdominalwunde vorliege, lässt sich oft zu Anfang, und bisweilen selbst durch den fernern Verlauf der Verwundung nicht sicher entscheiden.*

Die einfach penetrirenden Schusswunden der Abdominalhöhle können folgende Möglichkeiten darbieten:

1) Das Projectil bleibt in der Eingangsöffnung stecken, wird hier vom Arzte angetroffen und entfernt, fällt spontan in Folge der Bewegungen der Bauchwand, oder wird durch eingestülpte Kleidungsstücke herausgerissen.

2) Das Projectil kann, namentlich bei sehr kleinem Auffallswinkel, die Innenwand der Bauchhöhle umkreisen, oder sich einen directen Weg zwischen den Eingeweiden bahnen, um an einer entfernten Stelle sich nach der Beckenhöhle zu senken.

3) Das Projectil durchmisst ein Segment der Bauchhöhle, und bleibt in der gegenüberliegenden Wand, namentlich in der tiefen Rückenmusculatur, nahe der Wirbelsäule stecken.

---

1) Malgaigne leugnet noch in neuster Zeit das Vorkommen einfach penetrirender Abdominalwunden überhaupt. Die spätern Mittheilungen werden den Beweis liefern, dass man aus dem Fehlen von wichtigen Symptomen keineswegs den Schluss ziehen dürfe, es habe sich nur um eine einfach penetrirende Schusswunde gehandelt. Bekanntlich haben Travers und Bosch an Pferden und Hunden Versuche mit spitzen Werkzeugen vorgenommen, und stets eine gleichzeitige Darmverletzung constatirt. Ich habe in den Lazarethen von Mailand 1859 zwei unvergessliche Beispiele dafür gesehen, dass selbst das mit Recht gefürchtete Yataganbajonnet der Zuaven mehrere Zoll weit in die Abdominalhöhle eindringen kann, ohne eine Darmwand zu trennen. Durch die Zahl meiner Beobachtungen scheint die Bestätigung des a priori wahrscheinlichen Schlusses hervorzugehen, dass die Massivprojectile häufiger einfach penetrirende Wunden der Bauchhöhle verursachen, als die leicht deformirbaren Hohlgeschosse der Franzosen.

4) Das Projectil durchsetzt die Bauchhöhle, und verlässt durch eine zweite Perforation der Bauchwand den Körper.

In vielen Fällen entstehen an den Schussöffnungen umschriebene Entzündungen, welche die Blätter des Bauchfelles in der Umgebung der Wunde verlöthen, und eine rasche Ausfüllung derselben mit Granulationen einleiten. Bisweilen bildet sich, namentlich durch die von dem zurückgebliebenen Projectil ausgehende Reizung eine allgemeinere Peritonitis aus. Jedoch kennt man zahlreiche Beispiele von unschädlichem Zurückbleiben der Geschosse. Hin und wieder rufen sie sehr beschränkte Entzündungen hervor, durch welche Abkapselungen oder Abscesse gebildet werden, welche mit freier Eröffnung nach aussen das Individuum von jeder Gefahr befreien. Einen derartigen Fall beschreibt *Bordenave*. Man hat auch Beispiele von consecutivem Durchbruch der Geschosse in den Mastdarm gesehen, welche glücklich endeten. Sehr misslich sind die Fälle von Durchbruch in die Blase. (Vergl. später.)

Auch bei diesen Verletzungen kommen, wiewohl selten, Blutergüsse zu Stande, welche meist nach der Beckenhöhle sinken. Sind dieselben bedeutender, dann kann man sie hier und da durch Fluctuation und dumpfen Percussionsschall nachweisen. Bisweilen lässt sich vom Mastdarm aus eine elastische Geschwulst durchfühlen, und häufiger Drang zum Uriniren deutet ebenfalls auf den Sitz des Ergusses. War er gering, dann wird er bald resorbirt, indessen kann derselbe auch eingekapselt werden. Bedeutende Extravasate erregen, namentlich auch durch nachmaliges jauchiges Zerfliessen, meistens Peritonitis diffusa mit ihren Ausgängen. Der Tod (vergl. Einleitung) kann auf der Höhe der Entzündung, und durch erschöpfende Eiterung herbeigeführt werden.

Eine, nach meinen Erfahrungen in Italien, bei den Schusswunden des Bauches übertriebene Gefahr wird durch den *Vorfall von Eingeweiden* bedingt. Die anatomische Eigenthümlichkeit dieser Verletzungen begünstigt dieselben weniger als diejenige der Bajonnet- und Lanzenstiche. Einen Fall von Hernia umbilicalis nach einer Bajonnetstichwunde sah ich in dem Osped. Maggiore in Mailand. Am häufigsten beobachtet man ein Vordrängen des *Darmes*. Einklemmung, Verbrandung und Bildung eines Anus praeternaturalis wurde hiernach wiederholt gesehen. Nach ausgedehnteren Eröffnungen des Bauchfellsackes durch Bomben- und Granatensplitter können auch andere Unterleibsorgane prolabiren.

Durch mehrere Fälle habe ich mich überzeugt, dass Kartätschen die Bauchhöhle ohne Verletzung eines Eingeweides, und ohne bleibende Störung zu durchsetzen vermögen. Wenn derartige Geschosse in dem Cavum peritonei zurückbleiben, erfolgt wohl kaum je eine Einkapselung. Ich besitze indessen eine interessante Beobachtung, welche zeigt, dass selbst Kartätschen durch Abscesse aus der Bauchhöhle eliminirt werden können. Was die Prognose der einfach penetrirenden Abdominalschusswunden betrifft, so finde ich dieselbe durchschnittlich zu günstig angegeben.

Im Allgemeinen gelten auch hier dieselben Grundsätze, die wir für die nicht penetrirenden Schusswunden des Bauches aufgestellt

haben. Aeusserste Ruhe, durch Opiumgaben unterstützt, begünstigt die Verlöthung der Bauchfellblätter. Lokale Antiphlogose in der erörterten Weise, vermag meistens die Peritonitis in Schranken zu halten. Während man früher ein grosses Gewicht auf den möglichst schnellen Schluss der Wundöffnungen legte, sah ich dieses Verfahren in den italienischen Lazarethen nirgends anwenden. Gegenstand ernster Discussion bildete auch diesmal die Entfernung zurückgebliebener Fremdkörper. Wo dieselben leicht erreichbar waren, wurden sie natürlich mit den gewöhnlichen Mitteln extrahirt.

Der Vorschlag von *Baudens* (l. c. pg. 312), mit dem Finger einzugehen, danach zu suchen, und sich bei dieser Gelegenheit von der etwaigen Existenz einer Eingeweideverletzung zu überzeugen, scheint mir von sehr geringem practischen Werthe und ausserdem sehr gefährlich. Wenn wir auch die Fälle gegenwärtig haben, in denen durch die zurückgebliebene Kugel eine erschöpfende Eiterung unterhalten wurde, so ist es doch in den meisten Fällen unmöglich, die Bahn und den Sitz des Geschosses mit nur einiger Sicherheit zu bestimmen. Eine prophylactische Incision in der Inguinalgegend ist eine sehr unglückliche Idee. Der Chirurg hat nur dann zum Bistouri zu greifen, wenn ein nach aussen drängender Abscess deutlich erkannt wird. In einem solchen Falle spaltete *Bordenave* den Damm, und entleerte einen Abscess mit einem Stücke der Armatur und der Kugel.

Vorgefallene Eingeweide, welche keine zu tiefen Ernährungsstörungen erlitten haben, reponirt man, wenn die Oeffnung gross genug ist, unmittelbar nach den Regeln der Taxis eines Bruches. *Paré* (l. c. edit. Malgaigne II. pg. 107), *Lowe*, *Garengeot*, *Sharp*, *Richerand*, *Callissen*, *Travers* u. A. A. hatten den Rath ertheilt, die Zurückbringung vorgefallener Darmschlingen durch vorherige Punction zu erleichtern. Dieses Verfahren ist jetzt allgemein verworfen. Wenn zu grosser Umfang der vorliegenden Eingeweide die Reduction durch eine kleine Wunde gar nicht, oder nur mit einer nachtheiligen Quetschung gestattet, zieht man es gegenwärtig allgemein vor, die Wunde nach den Gesetzen der Erweiterung einer Einklemmung zu dilatiren. Schon *Larrey* liess kleine Netzpartien in der Wunde liegen, indem er fand, dass dieselben zum Schlusse nicht selten beitragen. Sie verbinden sich mit den Rändern der Oeffnungen, und bedecken sich mit Granulationen, nachdem der vorliegende Theil nekrotisch gefallen ist. Bei bereits eingetretenem Brande einer Darmschlinge bleibt nichts übrig, als die Bildung eines Anus praeternaturalis zu begünstigen. Eine operative Abtragung brandiger, vorliegender Eingeweide hat man nur selten nöthig. Indessen habe ich bei *Guthrie*, *Thompson* u. *Smith* Fälle gefunden, in denen prolabirte Leberstücke mit glücklichem Erfolge entfernt wurden. Ueber die Abtragung der Milz sprechen die Erfahrungen von *Simon* [1]), *Krüger*, *Fergusson* u. A. A.

1) Vergl. Simon „die Exstirpation der Milz am Menschen etc. 1857."

4. Penetrirende Abdominalschusswunden mit Verletzung der Eingeweide.

Ergiebige Zerreissungen der Eingeweide, wie sie namentlich durch grobe Geschosse und deren Splitter zu Stande kommen, werden meistens durch die Grösse der Blutung und den paralysirenden Einfluss auf das centrale Nervensystem auf der Stelle tödtlich. Ist dies auch nicht der Fall, so führt doch die durch Ergüsse veranlasste Peritonitis in der Mehrzahl der Fälle binnen 48 Stunden das Ende herbei. Die Schusseröffnungen der grossen Bauchgefässe bedingen in der Regel so profuse und plötzlich erschöpfende Blutungen, dass sie nicht mehr vor das Forum des Militärchirurgen gelangen. Wenn auch die bei den Herzwunden erwähnten Fälle die Möglichkeit einer ausnahmsweise längern Erhaltung darthun, so werden doch die Schwierigkeiten einer compensatorischen Circulation und dauernden Reparation der Wandung die Gefahr wohl hinausschieben, nicht beseitigen. Ausserdem schliesst die Unmöglichkeit einer Diagnose in jenen Fällen die unterstützende Behandlung des Chirurgen keineswegs aus, weil dieselbe mit derjenigen anderer Eingeweideverletzungen wesentlich zusammenfällt, und diese stets in das Bereich der Wahrscheinlichkeit zu ziehen sind.

Von der Schwierigkeit einer Bestimmung, ob es sich in einem gegebenen Falle um eine einfach penetrirende Abdominalwunde, oder um eine geringere Eingeweideverletzung handle, haben wir bereits gesprochen. Auch bei den penetrirenden Schüssen kann das Projectil bloss Quetschungen der Unterleibsorgane veranlassen, die sich bisweilen wegen der ausserordentlichen Aehnlichkeit der Symptome nicht von den nur äusserlich durch die Bauchwand zu Stande kommenden Contusionen, und von wirklich Statt gefundenen Anritzungen und kleinern Zerreissungen der Eingeweide unterscheiden lassen. Wenn die Ernährungsstörungen der gequetschten Wandungen eine schnelle Wiederausgleichung zulassen, so folgen oft gar keine weitern Erscheinungen. Indessen können durch Intensität und Ausdehnung der nachfolgenden Entzündung, oder durch direct hervorgerufene Necrobiose, die mannigfachsten Gefahren bedingt werden. Man vergleiche das über die Contusionen der Bauchwand Gesagte. Es sollen jetzt die wichtigsten Schussverletzungen der einzelnen Abdominalorgane nach einander geschildert werden.

a) Die Schusswunden des Zwerchfelles.

Es ergibt sich meistens aus der eingeschlagenen Richtung eines doppelt perforirenden Projectiles die Wahrscheinlichkeit einer Zwerchfellverletzung. Das Diaphragma wird aber, wie man sich bisweilen durch Sectionen überzeugt hat, bei penetrirenden Thoraxwunden häufiger verletzt, als man gewöhnlich annimmt. Nicht immer sind die Symptome hinlänglich characteristisch, zumal in der Regel gleichzeitige Verletzungen der Brust- und Baucheingeweide vorkommen. Es sind vorzugsweise die in einem schrägen Durchmesser über oder unter dem Zwerchfell eindringenden Projectile, welche dasselbe mit Doppelschusswunden der Brust- und Bauchorgane durchbohren. Des-

halb hat man solche Verletzungen auch besonders häufig bei verschieden erhöhten Standpunkten der kämpfenden Truppen, namentlich bei Strassenkämpfen zu beobachten Gelegenheit. Es folgt aus der anatomischen Disposition der Eingeweide, dass die Wunden der Leber, welche die zwei rechten Drittel des Zwerchfells berührt, am häufigsten mit denen der Lungen combinirt sind, obschon die Kämpfenden vorzüglich ihre linke Körperhälfte einander darbieten. Dieses, den Erfahrungen in den Lazarethen entsprechende Verhältniss kann übrigens, in Berücksichtigung der weit grössern Lethalität der Milzwunden, auf dem Schlachtfelde nicht als absoluter Massstab angeführt werden.

Bei diesen Doppelperforationen der Brust- und Bauchhöhle sieht man, je nach der Natur der Verletzung, bald den Symptomencomplex der erstern, bald den der letztern in den Vordergrund treten. So hat man z. B. wiederholt an Ausschussöffnungen, welche entschieden im Bereiche der Brusthöhle lagen, Gallen- und Kothfisteln entstehen sehen. *Stromeyer* beobachtete nach einem solchen Schusse eine Darmfistel am Rücken, etwa zwei Finger breit *unter dem untern Winkel der Scapula.* Ein analoges Beispiel erzählt *Thompson. Hennen* sah einen Fall von Perforation beider Körperhöhlen, wo sich eine Gallenfistel auf dem Rücken bildete, die glücklich zur Heilung gelangte. Trotz ausgedehnter, mehrfacher Eingeweideverletzungen können solche Doppeldurchbohrungen beider Cavitäten bisweilen dennoch zur Heilung gelangen, wie einige Beobachtungen darthun. *Stromeyer* (a. a. O. pg. 125) berichtet von einer gleichzeitigen Durchbohrung der Brusthöhle, der Milz, der Niere und des Colon transversum, bei welcher sich der Tod bis in die fünfte Woche verzögerte und auf eine Weise erfolgte, „welche die Möglichkeit der Heilung nicht ausschloss". *Baudens* hat Fälle von Thoraxwunden gesehen, welche ganz in gewöhnlicher Weise verliefen, nur dass dem Wundsecrete Galle beigemischt war.

Eine besondere Betrachtung verdienen *Zwerchfellwunden an sich.* Wie mehrere in der Literatur verzeichnete Beobachtungen darthun, können sich durch die Wundöffnung des Diaphragma bedeutende Vorfälle der Eingeweide nach der Brusthöhle zu ausbilden. *Stromeyer* sah nach einem Pistolenschusse Magen, Colon transversum und Netz in die Brusthöhle treten. Von diagnostischer Wichtigkeit ist das plötzliche Einsinken der Unterleibswand gegen die Wirbelsäule, und das Hervortreten der untern Thoraxhälfte. Bisweilen hat man Vorfälle der Art auch durch abnormes Gurgeln im Bereiche der Thoraxhöhle, durch die physicalischen Zeichen der Lungencompression, der Verschiebung des Herzimpulses, nachgewiesen. Gewöhnlich erfolgt der Tod bei ausgedehnten Zerreissungen des Diaphragmas, und bedeutenden Lageveränderungen der Eingeweide sehr rasch.

Eine *beschränkte Perforation des Zwerchfelles durch Gewehrprojectile* veranlasst bisweilen gar keine Symptome. Viele Beobachtungen, welche die characteristischen Erscheinungen dieser Verletzungen beweisen sollen, berücksichtigen offenbar die gleichzeitigen Verwundungen von Brust und Bauchorganen viel zu wenig. Eine Lähmung des Diaphragma ist bei Schusswunden gewiss weit seltener, als manche angeben. Es wurden in Italien mehrere hierhergehörige Beobachtungen

gemacht, in welchen ein fixer, durch die Respirationsbewegungen, durch Husten, Niesen, Schnäuzen vermehrter Schmerz angetroffen wurde. Schluchzen, Würgen, Erbrechen, Engbrüstigkeit, suffocatorische Zufälle sollen gleichfalls characteristisch sein. Doch haben wir Aehnliches auch bei andern Abdominalverletzungen zu beobachten Gelegenheit. Wenn die Durchbohrungen des Zwerchfelles nicht mit andern lethalen Wundverhältnissen der Eingeweide combinirt sind, so führen sie meistens zu einer beschränkten Entzündung. Statt einer umschriebenen Peritonitis und Pleuritis hat man oft schnelle Ausbreitungen des Processes beobachtet. Das Diaphragma selbst zeigt sich nach der Verwundung zu diffuser Entzündung wenig disponirt. Als Symptome derselben führt man an: Schmerz und Erschwerung der Inspirationen, Unmöglichkeit der reflectorischen Expirationsacte, bedeutende Behinderung der Sprache, Beängstigung bei geringer Anstrengung, erschwerte Defäcation, oft anhaltender Brechreiz.

Von grossem Interesse ist der folgende, im Osped. St. Angelo in Mailand beobachtete Fall von *Incarceratio diaphragmatica*:

Ein österreichischer Jäger war bei Magenta von einem französischen Jägerprojectil getroffen worden. Man entdeckte in der Ambulance eine Schussöffnung in der Gegend des linken Hypochondrium, eine zweite am Rücken, zwischen 4. und 5. Rippe mit Splitterung der letztern. Blutspeien, Zeichen einer Lungenverletzung, heftige Dispnoë, wiederholtes Erbrechen waren bis zum 30. Tage die vorwiegenden Erscheinungen. Der anfänglich geringe Schmerz in der Zwerchfellgegend nahm bedeutend zu. Angst, Aufregung, kleiner beschleunigter Puls, Erbrechen, hartnäckige Verstopfung machten die Peritonitis wahrscheinlich. Colikschmerzen, bedeutender Meteorismus, Schluchzen, zunehmendes Erbrechen von anfänglich mehr galligen, dann von entschieden fäcalen Massen begründeten den Verdacht einer innern Einklemmung. Das Kotherbrechen nimmt zu. Verstopfung dauert hartnäckig fort. Collapsus. Tod am 10. Tage. Bei der Section fand man eine Partie des Colon durch die Zwerchfellwunde nach der Brusthöhle getreten. Eine festere Kothmasse hatte ihre Zurückziehung verhindert. Es bestand eine Ummauerung durch faserstoffige Ausschwitzungen. Darmpartie intensiv geröthet. Ueber die sonstigen anatomischen Verhältnisse der Verwundung habe ich Nichts in Erfahrung bringen können.

Bei diesen Verletzungen vermögen wir nur wenigen Indicationen zu genügen. Oertlich ist die bereits bei den Contusionen besprochene Einwirkung angezeigt. Lokale Blutentziehungen leisten auch hier, in Verbindung mit der Kälte, am Meisten. Die Eispillen stillen den Brechreiz und den Schmerz in vielen Fällen. Wie bei allen Abdominalwunden verschaffen warme Bäder den Verwundeten grosse Erleichterung. In der Mehrzahl der Fälle nehmen die gleichzeitigen Eingeweideverletzungen unsere hauptsächlichste Aufmerksamkeit in Anspruch.

b) Die Schusswunden der Leber und der Gallenblase.

Leberschusswunden werden häufig beobachtet. Wenn sie auch zu den schwersten Verletzungen gehören, so ist doch im Allgemeinen ihre Gefährlichkeit gegenüber den Darmwunden übertrieben worden, namentlich, wenn sie den Rand und die convexe Fläche betrafen. Die Prognose der *Stich- und Schnittverletzungen* ist in der Regel ungünstiger. Die in dem italienischen Kriege von 1859 verhältnissmässig häufigen Bajonnetstiche der Leber endeten meistens unmittelbar, oder in der ersten Zeit lethal. Ausnahmsweise nur wurden derartige Fälle in den entferntern Lazarethen angetroffen. So starb z. B. ein

bei Magenta durch Säbelstich im rechten Hypochondrium verwundeter Zuave erst am 5. Tage im Osped. Maggiore in Mailand. Eine bereits begonnene Verklebung war durch den Transport wahrscheinlich wieder zerrissen worden. Die Section ergab eine Leberstichwunde, pseudomembranöse Verklebungen in der Nachbarschaft, Peritonitis durch Blut und Gallenerguss.

Die Erfahrungen von *Monro, Guthrie, Thompson*[1]) *und Smith* zeigen, dass sogar solche Verletzungen glücklich zu verlaufen vermögen. Ein besonderes Interesse bietet der folgende von Walter[2]) beobachtete Fall.

Ein 47jähriger Mann erhält mit einem breiten Messer einen Stich in die Magengrube, der etwa 4" tief schräg nach aufwärts in die Bauchhöhle eindrang. Starke Blutung und Ohnmacht folgen unmittelbar. Der herbeigerufene Arzt findet eine 1" lange, verticale Wunde an der rechten Seite des Schwertfortsatzes, aus welcher venöses Blut in starkem continuirlichem Strom hervortrat. Der eingeführte Finger stösst auf einen tiefen Riss in der *concaven* Fläche des linken Leberlappens. Copmression auf die Aorta, durch die Bauchdecken, stillte die Blutung. Bei der Ankunft in Hospital war der Kranke kalt, sehr blass, Athem nicht beschleunigt, Puls langsam, klein. Heftige Schmerzen in der Wunde und nach den Schultern austrahlend. Kolikartige Schmerzen in der Tiefe. Man liess die Wunde offen, neigte den Körper nach Rechts. Anwendung der Eisblase. Opium à gr. 1 innerlich. Auftreibung und Schmerzhaftigkeit der Leber mit Verstreichen der Intercostalräume. Flatulenz, trockene, heisse Haut, grosser Durst, trockene Zunge. Icterus, bitterer Geschmack, Puls und Athem nicht beschleunigt. Reichliche Blutentziehungen in der Lebergegend, innerlich Calomel bis zu mässigem Speichelfluss. Dadurch der weitere Fortschritt der Hepatitis aufgehalten. Die Wunde schloss sich durch prima intentio. In der nächsten Zeit trat noch eine rechtseitige Parotitis und ein linkseitiger Bubo auf. Nach 3 Wochen verliess Patient das Bett, 14 Tage später das Hospital. Er war völlig genesen. Indessen musste er wegen Disposition einer Bauchhernie ein Bruchband tragen.

Dieser Fall ist deshalb besonders bemerkenswerth, weil die Verwundungen der concaven Leberfläche, wegen der Zerreissung der grossen Gefässe, bisher ohne Ausnahme als lethal angesehen wurden. Dies gilt auch von allen ausgedehnteren Verletzungen dieser Gegend, wie sie durch grobe Geschosssplitter zu Stande kommen.

In besonders schrecklichem Rufe standen bisher die Gallenergüsse, und daher namentlich die Eröffnungen der *Cysta fellea*. *Larrey* sagt (a. a. O. IV. pg. 270): „L'épanchement des matières bilieuses dans la cavité abdominale est mortel". *Stromeyer* hat (a. a. O. pg. 638) einen Fall von Gallenblasenwunde glücklich verlaufen sehen und hält die Kothergüsse für gefährlicher. Einen ebenfalls günstig beendeten Fall erzählt *Fryer*, den *Beck* (l. c. pg. 221) anzweifelt.

Authentisch ist aber der Heilungsfall, den *Thompson* mittheilt. Der Verwundete starb 2 volle Jahre später an einer Brustentzündung. Die Section wurde mit grosser Genauigkeit angestellt, und man fand in der vernarbten Gallenblase die Kugel eingeschlossen.[3])

Die geschützte Lage dieses Theiles bringt es mit sich, dass seine Verletzungen sehr selten, und die meist gleichzeitige Zerreissung der grossen Gefässe der Porta mag jedenfalls mit zum Rufe der Gallenblasenwunden beigetragen haben.

---

1) Thompson: A practical treatise on the diseases of the liver and biliary passages. Edinburgh 1841.

2) Walter in Brit. med. Journ. July 16. 1859.

3) Harlan in Amer. med. chir. Rev. July 1859. p. 698.

Die Schusswunden der Leber werden durch den tiefen Eindruck auf das Nervensystem und die Gesammtöconomie, durch die Grösse des Blutverlustes, durch die Hepatitis und ihre Ausgänge und durch die Peritonitis lethal.

Solche Verwundete stürzen meistens augenblicklich zusammen, und bieten dem Ambulanccarzt ein sehr allarmirendes Bild dar, das *Larrey* (l. c. pg. 370) mit den Worten schildert: Dans tous les cas, quelque superficielle que soit la lésion du foie, il survient immédiatement un tel trouble dans les fonctions de la vie intérieure, qu'en très peu de momens le malade paraît être dans le danger le plus imminent. Leichenblässe, allgemeine Temperaturerniedrigung, collabirte Züge, hohler Blick, unendlich ängstlicher Ausdruck, Singultus, Erbrechen, Oppression, kleiner, schneller Puls, mühsame Respiration, — das sind die hervorragendsten Züge dieses Bildes, das von sehr verschiedener Dauer sein kann, und oft unmittelbar den tödtlichen Ausgang einleitet. Hiermit fallen die Symptome beträchtlicher Hämorrhagien zusammen.

Bisweilen bilden sich diese anfänglichen Zufälle in kurzer Zeit zurück, und die Erscheinungen einer *Hepatitis*, oder einer *Peritonitis diffusa*, wie ich sie früher geschildert habe, treten dann nach einem verschieden langen Zeitraum in den Vordergrund. Am heftigsten sind diese Entzündungserscheinungen, wenn das Projectil, ein Rippenfragment, oder Tuchstück in dem Schusskanal zurückblieb.

Man hat in den meisten Darstellungen viel zu wenig Rücksicht auf den Umstand genommen, dass die Leberschusswunden bisweilen ohne alle auffallenden Symptome verlaufen, und in einzelnen Fällen nur durch den Abfluss von Galle oder die characteristische Färbung des Secretes ihre Anwesenheit verrathen, ein allerdings seltenes Verhalten, für das ich aber mehrere schlagende Beispiele kennen gelernt habe. In günstigen Fällen zeigt auch die Leber keine Tendenz zu einer diffus werdenden Entzündung, sondern dieser Process läuft zunächst nur in der Umgebung des Schusskanales ab. Ein Zeichen von Bedeutung ist der Icterus, der aber nicht selten auch gänzlich fehlen kann. Man hat es öfters erlebt, dass Projectile in dem Leberparenchym, etwa wie ein Echinococcussack, eingekapselt wurden. Von Knochensplittern ist mir kein ähnlicher Fall bekannt. Sowohl die Kugel, als die Uniformfragmente scheinen vorzüglich zur Unterhaltung von Fistelverhältnissen zu dienen, welche oft noch zur Erschöpfung des Verwundeten führen können. Man hat aber auch Fälle beobachtet, in denen um den zurückgebliebenen Fremdkörper Abscesse entstanden, welche sich spontan, oder durch Kunsthülfe nach Aussen öffneten und Kugel oder Knochenspitter hervorspülten. Ein derartiges Beispiel kam in dem Osped. St. Angelo in Mailand bei einem am 4. Juni 1859 verwundeten österreichischen Infanteristen vor.

Ein grösserer Gallenerguss in das Cavum peritonei wird in manchen Fällen durch die Ausbildung einer abschliessenden Adhäsiventzündung, und durch die Ableitung nach Aussen verhütet. Kommt diese nicht zu Stande, dann ruft die in die Bauchhöhle fliessende Galle meist schon in 24 — 48 Stunden eine Peritonitis mit lethalem Ausgang hervor. Auf diese Weise sah ich einen 26jährigen Zuaven (I. 2, 3) in dem Osp. Maggiore in Mailand zu Grunde gehen. Der merkwürdige

Fall, den *Guthrie* (l. c. 556) erzählt, gibt einen Beweis für die lange Dauer einer durch Schuss entstandenen *Gallenfistel.* Er behandelte einen Offizier, welchem 1814 eine Kugel in das rechte Hypochondrium eingedrungen und in demselben sitzen geblieben war. Der Ausfluss einer grössern Blut- und Gallenmenge, der Icterus und die Peritonitis hatten eine schlechte Prognose stellen lassen. Der Verwundete wurde aber reconvalescirend nach England geschickt, wo ihn *Guthrie* 3 Jahre nach der Verwundung untersuchte. Es floss aus dem frühern Wundkanal, in den sich eine Sonde bis zur Tiefe von 5 Zoll einführen liess, noch immer Eiter und Galle ab. „Einige Jahre später" fand G. bei nochmaliger Untersuchung die Kugel. Der Kranke kam ihm aus den Augen, ehe die Extraction des Projectiles vorgenommen werden konnte. Er litt an periodisch auftretenden Schmerzen und zeitweisen eiterigen Stuhlentleerungen, und G. vermuthet, dass er bei einem solchen Anfalle gestorben sei.

Man kennt bereits eine Reihe *glücklicher Ausgänge* von Leberschusswunden, denen ich aus den italienischen Lazarethen noch 4 weitere Heilungen anschliessen kann.

1) *Larrey* sah einen in der Schlacht bei Dresden verwundeten Offizier, dem eine Kugel das rechte Hypochondrium von vorne nach hinten durchsetzt hatte. Die 9. Rippe war gebrochen. Es floss viel Blut aus, weil eine Art. intercostalis gerissen war. Die Leber war auf ihrer convexen Fläche verwundet. Es wurden mehrere Splitter entfernt. Vor dem 70. Tage war der Kranke geheilt (l. c. IV. pg. 272).

2) *Hennen* beobachtete einen Verwundeten, dem eine Flintenkugel zwischen 8. und 9. Rippe von hinten eingedrungen war, und vorn zwischen der 7. und 8. Rippe, $4^1/_2$" vom Brustbein entfernt, den Körper verlassen hatte. Es fand eine heftige Blutung aus beiden Oeffnungen statt. Aus der hintern floss während 6 Wochen unaufhörlich Galle. Nach einem viertel Jahr war die Heilung vollständig.

3—6) Fälle von *Bilguer, Paroisse, Thompson, A. Cooper.*

7) *Baudens* (a. a. O. pg. 353) beobachtete eine Leberschusswunde mit zurückgebliebenem Projectil. Nach dessen Extraction verlief der Fall günstig. Zwei Monate nach der Verletzung war völlige Heilung eingetreten.

8) *Stromeyer* sah einen glücklick beendigten Fall (a. a. O. pg. 638).

9) *Beck* beschreibt eine Rettung bei gleichzeitiger Durchbohrung der Thoraxhöhle (a. a. O).

10) *Lohmeyer* (a. a. O.) pg. 165) erzählt folgenden Fall. Ein Musketier erhielt am 4. October 1850 eine Schusswunde, deren Eingangsöffnung unterhalb der rechten Brustwarze, deren Ausgangsöffnung am untern Rande der 12. Rippe, eine Hand breit von der Wirbelsäule entfernt lag. Die gewöhnlichen Symptome penetrirender Brustwunden mit Verletzung der Lunge. Erst am 6. Tage findet sich der abfliessende Eiter durch Gallenbeimischung dunkelgelb gefärbt. Diese Erscheinung erhielt sich 3 Wochen lang. Der Kranke magerte zwar stark ab, ertrug aber dennoch die Eiterung, welche allmälig abnahm. Die hintere Oeffnung schloss sich in der 6. Woche. Am 12. Dec. konnte der Verwundete von Delve nach Rendsburg transportirt werden. Hier sah ihn Lohmeyer den 21. Jan. 1851 zum letzten Mal in ziemlichem Wohlsein, obschon die vordere Oeffnung noch nicht geschlossen war.

11 u. 12) Der Güte des Herrn Professor *Porta* in Pavia verdanke ich folgende beiden Beobachtungen. Ein 25jähriger österreichischer Cadet von schlankem Körperbau und zarter Constitution wurde bei Magenta am 5. Juni 1859 verwundet. Die französische Kugel hatte das rechte Hypochondrium von vorn nach hinten durchsetzt, auf diesem Wege mehrere Rippen zertrümmert und Fragmente mitgerissen. Geringe Blutung. Dagegen während 12 Tagen permanenter Abfluss fast reiner Galle. Es fehlten beinahe alle Schmerzen. Dagegen traten von Zeit zu Zeit Frostschauer und Fieberregungen auf. Nach und nach vermindert sich der Gallenausfluss. Es beginnen frische Granulationen den Schusskanal zu schliessen. In völligem Wohlsein wurde der Kranke nach kaum 7 Wochen evacuirt. Der zweite Fall war vollkommen analog. Hier war das Projectil in der Nähe der Schulterspitze ausgetreten. Keine Erscheinung einer Lungenverletzung.

Geringer Schmerz. Keine Hepatitis. Auch in diesem Falle, und zwar nach anhaltendem Gallenabfluss wiederholte kleine Fieberregungen. Allmählige Granulation des Schusskanales und gänzliche Heilung im Laufe des zweiten Monates.

13) Den folgenden Fall beobachtete ich selbst während einiger Wochen in dem Osped. St. Francesco in Mailand. P. Z. 29 Jahre alt, Regiment Gruber, durch eine französische Kugel in das rechte Hypochondrium getroffen. Die Einschussöffnung lag in der Gegend der 9. und 10. Rippe, etwa $3^1/_2$ Zoll vom Processus xyphoideus, entfernt. Die Austrittswunde des Projectiles befand sich zwischen der 7. und 8. Rippe; nahe der Wirbelsäule. Kein Symptom einer penetrirenden Thoraxwunde. Gleich Anfangs grosse Prostration der Kräfte, leicht icterische Färbung des ganzen Körpers. Wiederholte nicht unbedeutende, aber durch Kälte und Tamponade stillbare Blutungen aus der hintern Oeffnung. Schmerz bei jeder Bewegung. Anschwellung der Lebergegend.

Der aus der vordern Wunde abfliessende Eiter enthält eine gelbliche Beimischung. Urin dunkel, enthält Gallenfarbstoff. Hartnäckige Verstopfung. Puls frequent. Von Zeit zu Zeit kleiner Frostschauer. Am 10. und 11. Tage heftige colikartige Schmerzen, welche sich von der Lebergegend nach links ziehen. Fortdauer der icterischen Färbung und des Wundsecretes. Die hintere Oeffnung beginnt sich in der zweiten Woche zu schliessen. Ende der dritten Woche besteht nur eine kleine Fistelmündung mit geringer seröser Absonderung. Seit einigen Tagen hatte der Ausfluss aus der vordern Wunde aufgehört.

Nach einer Untersuchung mit dem kleinen Finger ergiesst sich plötzlich eine offenbar zurückgehaltene eiterig-sanguinolente Masse, in welcher ein dunkel gefärbter übelriechender Fetzen sich bei genauer Untersuchung als Uniformfragment zu erkennen gibt. Noch einige Tage lang dauerte eine Gallenbeimischung des Secretes fort. Diese verschwand aber allmählig im Laufe der fünften Woche. Ohne bemerkenswerthe Störung des Allgemeinbefindens wurde Patient im Laufe der achten Woche nach Verona evacuirt.

14) Eine bemerkenswerthe Beobachtung von wahrscheinlich dauernder Einkapselung des Projectiles in der Leber theilte mir *Cav. Dr. Verga* mit. Ein bei Solferino verwundeter französischer Infanterist (55. Linienreg. 12. Comp.) wurde am 7. Juni in dem Osped. Maggiore in Mailand aufgenommen. Er war in der Gegend der 10. rechten Rippe getroffen worden. Leichte periodische Reizung. Wiederholte Blutungen von geringer Bedeutung. Keine Ausschussöffnung. Gallig gefärbter Eiter, der nach einigen Tagen abnimmt. Constanter Schmerz in dem rechten Hypochondrium, bei Druck gesteigert. Der eingeführte Finger fand das zurückgebliebene Projectil nicht. Allmälig beginnt sich die Schussöffnung zu schliessen. Auch der fixe Schmerz verliert sich. Am 24. Juli wurde Patient nach Turin evacuirt. —

Es gelten hier dieselben therapeutischen Grundsätze, die wir bereits bei den Contusionen der Leber auseinandergesetzt haben. Schon *Larrey* (l. c. IV. pg. 271) warnte vor allgemeinen Blutentziehungen, und ich habe mich von der Richtigkeit seiner Anschauung wiederholt überzeugen können. Die Vortheile einer energischen topischen Antiphlogose (Blutegel, Eisblase etc.) sind von allen Militärchirurgen anerkannt. Von grösserer Bedeutung ist eine zweckmässige, den Abfluss der Wundsecrete unterstützende Lage. Dilatatorische Incision der Wundöffnung, welche besonders *Dufouart* und *Larrey* anpreisen, ist nur dann indicirt, wenn man hoffen kann, dadurch die Entfernung eines zurückgebliebenen, leicht erreichbaren Fremdkörpers zu ermöglichen. Eine vorsichtig mit dem eingeführten Finger angestellte Untersuchung kann nicht so allgemein verboten werden, wie dies *Beck* (a. a. O. pg. 221) thut. Ein erkannter Fremdkörper muss, wenn immer möglich, entfernt werden. *Larrey* und *Baudens* (a. a. O. pg. 353) haben dadurch schöne Resultate erzielt. Die nicht chirurgische Anschauung, es müsse der, solche Verwundungen begleitende Icterus mit denselben Waffen bekämpft werden, deren sich der innere Cliniker bedient, hat sich meiner Ansicht nach mehrmals bitter gerächt. — Leichte kühlende salinische Abführmittel, emulsive und schleimige Getränke genügten in den meisten Fällen, und durch Clystire wurde

der Stuhl befördert, ohne zu heftige peristaltische Bewegung im obern Theile des Darmkanales hervorzurufen. Die italienischen und französischen Aerzte gaben das Calomel, das auch von *Beck* empfohlen wird. Die Mehrzahl der Chirurgen bedeckte in späterer Zeit die Lebergegend zur Erleichterung des Abflusses der Secrete, mit Cataplasmen. Gegen schmerzhafte Spannung im Hypochondrium zeigen sich Compressen von Oel und Chloroform aa. am wirksamsten. Ueber die Einwirkung vorsichtiger Injectionen besitze ich keine Erfahrungen. In den genannten Fällen gelang der Schluss der Gallenfisteln durch Cauterisation. Ein operatives Verfahren kam nirgends in Anwendung. —

c. Die Schusswunden der Milz.

Diese Wunden scheinen wegen der geschützten Lage dieses Organes an sich selten zu sein, kommen aber, abgesehen hiervon, wegen ihrer meist acuten Lethalität nur ausnahmsweise in die Beobachtung der Lazarethärzte. Wenn die Blutung nicht den Tod herbeiführt, so wird derselbe meistens durch die entzündliche Erweichung der Milz, und wohl noch häufiger durch die folgende Peritonitis exsudativa bedingt. Als weniger gefährlich sieht man im Allgemeinen die von Hinten verursachten Milzschusswunden an. Die folgenden beiden Beobachtungen können den Beweis liefern, dass eine Heilung keineswegs auszuschliessen ist, wenn mir auch weder aus der Literatur, noch aus den Erfahrungen des italienischen Feldzuges von 1859 ein authentischer glücklicher Ausgang einer Milzschusswunde zu Gebote steht.

1) *Lakmeyer* (l. c. pg. 160) berichtet einen Fall von gleichzeitiger Milz- und Darmschusswunde. Er betraf den Lieutenant v. H. Am 12. Sept. 1850 drang ihm eine Flintenkugel am Rande der falschen Rippenknorpel der linken Seite ein, und etwas tiefer, drei Finger breit von der Mittellinie der hintern Körperoberfläche wieder aus. Die anfänglich vorhandenen Fieber- und Entzündungserscheinungen bildeten sich zurück. Am 15. Tage wurde der aus der hintern Oeffnung ausfliessende Eiter übelriechend, zeigte sich bald mit wirklichem Kothe vermischt. *Etwas mehr als einen Monat überlebte der Kranke seine Schusswunde.* Bei der Section fand sich das Zwerchfell gestreift, die Bauch- und Brusthöhle communicirend. Im Dünndarm zwei vernarbte Oeffnungen. Das Colon transversum zeigte zwei Löcher, von denen das vordere an die Bauchwand angelöthet, das hintere offen war, und durch die Gestattung des Kothaustrittes die Wiederkehr der Peritonitis veranlasst haben musste. Auf dem Bauchfell fand sich Exsudat, an welchem man das verschiedene Datum nachweisen konnte. *Die Milz war durchschossen.*

2) Die folgende eigene Erfahrung, deren Document sich noch jetzt unter dem archivarischen Nachlasse des Osped. St. Francesco befinden muss [1]), und deren Einzelheiten ich leider nicht so genau in mein eigenes Journal eingetragen habe, ist nicht minder interessant. Ein österreichischer Infanterist wurde bei Solferino am 25. Juni 1859 von einer französischen Kugel in das linke Hypochondrium getroffen. Es fand eine wiederholte, ziemlich profuse Blutung statt. Indessen erholte er sich so weit, dass er nach Mailand in das Osped. St. Francesco tranportirt werden konnte. Die Schussöffnung war klein. Es floss ein mit Blut gefärbter, dünnflüssiger Eiter ab. Im Uebrigen keine Functionsstörung. Nach einer heftigen Bewegung trat am 13. Juli, also am 20. Tage der Tod unter den Erscheinungen einer acuten Anämie ein. Die Autopsie ergab Anfüllung der Bauchhöhle mit Blut, die Wahrscheinlichkeit einer Zerreissung schon gebildeter Adhäsionen. Die Kugel, die ich noch besitze, fand sich in der Leberkapsel, von Exsudatbrücken überzogen. Die Verwundung betraf den Milzrand.

Die Beobachtung von *Beck* (l. c. 223) zeigt, dass selbst ergiebige Zerreissungen der Milz nicht unmittelbar zum Tode zu führen brauchen.

---

1) Wenn nicht der französische Stabsarzt Dr. B., welcher die Verwundetencontrolen und Krankengeschichten dieses Lazarethes im Monate August zur Einsicht mitnahm, klüger als ich, dieselben der Vergessenheit entrissen hat.

Die Kugel hatte die Milzgegend von vorn nach hinten durchsetzt. Die Schmerzen waren heftig, der Leib schwoll an, und war empfindlich. Der Tod erfolgte in der Nacht vom 3. zum 4. Tage. Bei der Section zeigte sich die Milz durch die Musketenkugel *total zerrissen*. Grosses Extravasat im Peritonealsack. Die Milzstücke erweicht.

Larrey (l. c.) will 3 Mal Schnittwunden der Milz *geheilt* haben.

Da die anatomische Lage und Grösse bei der Milz nicht so constant ausfallen, wie bei der Leber, so sind auch, wenn nicht etwa die Art der Blutung einen Anhaltspunkt gibt, die Milzschusswunden nicht mit derselben Sicherheit zu diagnosticiren. Die therapeutischen Principien würden dieselben wie bei den Schussverletzungen der Leber sein. —

d. Schusswunden des Magens.

Im leeren Zustande wird der Magen selten unter dem Rippenbogen durch Projectile getroffen. Wenn er aber gefüllt ist, dann senkt er sich, namentlich bei der Inspiration, bedeutend tiefer, und Kugeln, welche zwischen dem Processus xiphoid. und dem Nabel eindringen, drohen ihn zu verletzen. Die Prognose der Magenschusswunden ist vorzüglich von drei Verhältnissen abhängig: von der *Grösse der Verletzung*, ihrem *anatomischen Sitze*, und von dem *Füllungszustande des Organes*. Ausgedehnte Zerreissungen der Magenwände, wie sie z. B. durch die Einwirkung von groben Geschosssplittern beobachtet wurden, enden in der Regel durch die Stärke des Blutverlustes und des Eindruckes auf das gesammte Nervensystem schnell tödtlich. —

Dass übrigens selbst grosse Substanzverluste des Magens eine Ausgleichung finden, und während längerer Zeit ertragen werden können, dafür zeugt die von *Beaumont* Jahre lang beobachtete, physiologisch denkwürdige Magenfistel des canadischen Jägers Martin, dem ein zersprungenes Gewehr einen grossen Theil der Bauchdecken fortriss, und den Magen in weiter Ausdehnung öffnete. Selbst kleinere Durchbohrungen der Magenwände werden durch die ansehnlichen Gefässverletzungen in der Gegend der beiden Curvaturen sehr gefährlich. *Larrey* (l. c. pg. 278) beobachtete den glücklichen Ausgang einer Verwundung *dieser Gegend* durch blanke Waffe. Bei Anfüllung des Magens ist in der Regel, selbst bei unbedeutenden Eröffnungen der Höhle, ein Erguss der Contenta in die Bauchhöhle unvermeidlich. Der Tod erfolgte in diesen Fällen nicht unmittelbar, sondern meistens durch die rasch sich entwickelnde Enteroperitonitis.

Die *Symptome*, welche im Zusammenhang mit der Richtung des Projectiles die Diagnose einer Magenwunde wahrscheinlich machen können, lassen sich passend *in zwei Gruppen* eintheilen, welche als die der *primären* und der *consecutiven* Zufälle characterisirt werden können, Unter den erstern wiegt meistens der Collapsus vor. Bisweilen fühlt der Verwundete einen anhaltenden, bohrenden oder brennenden Schmerz im Epigastrium, und sinkt nach empfangener Verletzung sogleich zu Boden. Die Ohnmacht kann verschieden lang dauern. Oft sah man in Schlachten derartige Verwundete sich bald wieder erheben, einige Schritte weiter wanken und dann abermals zusammensinken. Eine andauernde Ohnmacht hält *Baudens* für ein im Allgemeinen günstiges,

die Verlöthung der Wundränder unterstützendes Moment. Die Gesichtszüge sind nach solchen Verletzungen meistens unmittelbar tief entstellt. Todesblässe deckt das Antlitz. Die Temperatur ist gesunken, der Puls klein und schwach, die Respiration unvollkommen. Bald folgt Singultus und Nausea. Es tritt Erbrechen, meist blutgemischter Massen, später auch bisweilen blutiger Stuhlgang ein. Der Austritt von Speiseresten aus der Wunde ist das wichtigste Zeichen. Diese primitiven Zufälle können eine sehr verschiedene Intensität haben.

Von der Grösse und der Art der Schusswunde hängt der Zeitpunkt ab, in welchem die Symptome der zweiten, die Peritonitis characterisirenden Gruppe hervortreten. Die Tympanitis kann bei beträchtlicher Gasfülle auch unmittelbar eintreten. Meist ist sie erst als Zeichen der Entzündung beobachtet worden. Die Respiration beschleunigt sich, der Puls ist klein, fadenförmig, schnell, der Verwundete ist ängstlich, unruhig. Erbrechen und Singultus dauern fort, die Haut ist heiss und trocken etc.

Larrey stellt die Prognose der Magenschusswunden keineswegs so ungünstig. *Guthrie* glaubt, dass man auf 20 Fälle 2—3 Genesungen rechnen dürfe. *Percy* hielt sogar unter 20 Fällen 4—5 Mal einen glücklichen Ausgang für möglich. Es finden sich in der Literatur mehrere Beobachtungen, welche die Heilung von Stich- und Schnittwunden des Magens beweisen. Einer der interessantesten Fälle ist der von *Larrey* (II. pg. 91).

Er betrifft einen Soldaten, welcher von einer scharfen Säbelspitze getroffen wurde. Diese drang zuerst in die Brusthöhle zwischen der 7. und 8. Rippe ein, verletzte einen Theil der Lunge, durchbohrte das Diaphragma, und setzte seinen Weg in den Magen fort. Heftiger lokaler Schmerz, Blutbrechen, Ausstossen von genossenen Flüssigkeiten durch die Wunde, und die Richtung derselben liessen über die Magenverletzung keinen Zweifel. Anfänglich schien der Kranke dem Tode nahe. Durch geeignete Diät und Lagerung, ohne eine Naht, vernarbte die Wunde allmälig, und der Soldat verliess das Hospital, um unter die Veteranen der Garde zu treten. Er soll eine Hernia pulmonalis unter der Narbe zurückbehalten haben.

Fälle von glücklich verlaufenen Magenschusswunden sind im Ganzen selten.

Erwähnenswerth sind die Beobachtungen von *Fallopius*, *Purmannen*, *Baudens* (l. c. pg. 317 u. ff.). — *Beck* (l. c. 212) führt einen Fall an, dessen Mittheilung er einem österreichischen Collegen verdankte.

Die Verschliessung kleinerer Schussöffnungen kommt vielleicht durch die Contraction der Muscularis und darauf folgende Cicatrisation zu Stande, wie es nach Beobachtungen von *Poland*[1]), *Ettmüller* (l. c.) und *Richerand* (l. c.) scheinen möchte. Diese Fälle sind aber jedenfalls nicht häufig. In der Regel werden die Heilungen von Magenschusswunden durch Verlegung und Verklebung mit der serösen Fläche anderer Unterleibsorgane, oder durch Verlöthung mit der Bauchwand selbst herbeigeführt. Man hat Beispiele kennen gelernt,

1) Poland Guys Hosp. Rep. 3. Sér. Vol. IV. p. 123—163.

in denen ein Stück Netz nach Art eines Pfropfes die kleine Magenwunde schloss. Als ein ebenfalls günstiger Ausgang solcher Verletzungen ist auch die Bildung einer *Magenfistel* zu erwähnen. Diese kann dadurch entstehen, dass die Magenöffnung von Anfang an mit der Oeffnung der Bauchwand in Rapport bleibt, und in diesem durch Adhäsionen erhalten wird. Sie kann aber auch einer consecutiven Entzündung und Schmelzung der Bauchwand, in Folge eines unter der Bauchwand gebildeten Speiseabscesses, ihre Entstehung verdanken. Durch Zerreissung schon gebildeter Adhäsionen sieht man anfänglich glücklich verlaufene Fälle noch in späterer Zeit einen unglücklichen Ausgang nehmen.

Als Beleg hierfür kann ich folgende eigene Beobachtung anführen:

Ein österreichischer Infanterist (Reg. Hessen) wurde bei Magenta verwundet und 3 Tage später nach Mailand transportirt. Die Kugel war in Epigastrium, unter dem Processus xiphoideus eingedrungen. Die anfänglich allarmirenden Erscheinungen legten sich bald. Der Sitz des Projectiles war nicht erkannt, auch beobachtete man seinen Abgang mit dem Stuhle nicht. Anhaltendes Erbrechen hatte der Verwundete nie gehabt, dagegen Nausea, Aufstossen säuerlicher Flüssigkeit. Der Anfangs heftige Schmerz in der Magengegend nahm allmälig ab. Die Wunde hatte den Character einer Fistel angenommen, aus welcher ein schleimgemischter Eiter mit Speiseflocken aussickerte. Am 23. Juni plötzlicher Collapsus, kleiner, jagender Puls. Bleiches, ängstliches Aussehen, Empfindlichkeit und Tympanitis des Unterleibes. Schon im Laufe des Tages Tod, *1 Monat nach der Verletzung.*

Die am 1. Juli vorgenommene Autopsie ergab Folgendes: Gelbliche Färbung des Körpers, Schorfe am Sacrum. Umfang der Wunde des Epigastrium jetzt grösser erscheinend, als im Leben. Ränder unregelmässig, verhärtet, graulich gefärbt. Die correspondirende Magenöffnung ebenfalls mit unregelmässigen Rändern umgeben, die aber schmutzig weiss, erweicht aussehen. Die Mucosa in der Ausdehnung von 3 — 4 mm. gelockert, mit stark arborisirender Injection versehen. In der Nähe der Wunde trifft man Verklebungen der Magenöffnung mit der Leber, dem Diaphragma, dem Colon transversum und der Bauchwand. In der Bauchhöhle finden sich Schleim-, Speise- und Eitermengen und die Zeichen frischer Enterperitonitis.

Die wichtigsten *Grundsätze der Behandlung* wurden schon bei den Contusionsschüssen des Magens auseinander gesetzt. Durch äussere und innere Ruhe (letztere durch grosse Dosen Opium erzielt) sucht man die Verlöthung der Magenwunde zu begünstigen, einen Austritt der Contenta zu verhüten. Durch lokale Anwendung der Blutegel und der Eisblase wirkt man einer Ausbreitung der Entzündung am besten entgegen.

In Betreff der symptomatischen Behandlung und der Diät gilt das früher Gesagte. Während man über die Verhütung jeder Untersuchung und Bewegung im Allgemeinen einig ist, wird dagegen das Verfahren bei zurückgebliebenen Fremdkörpern sehr verschieden beurtheilt.

Die *Gastrotomie* kann wohl nur bei abgebrochenen Degen- und Lanzenspitzen eine militär-chirurgische Bedeutung erhalten. *Larrey* (l. c. III. pg. 90) erzählt, dass sein Lehrer Professor Frizac in Toulouse eine Gastrotomie machte, um ein 2 Zoll grosses Fragment einer Messerklinge, das bereits die Magenhäute zu perforiren begann, zu extrahiren. *Gruger*, ein polnischer Arzt, unternahm gleichfalls die Gastrotomie im Jahre 1613 an einem Bauern, welcher ein kleines Messer verschluckt hatte. Er lebte noch 10 Jahre nach der Opera-

tion in bestem Wohlsein. *Larrey* [1]), *Baudens* u. A. A. sind bei zurückgebliebenen Projectilen der Ansicht, dieselben der natürlichen Elimination durch den Darmkanal zu überlassen. Nur Knochensplitter wollen sie wo möglich extrahiren. Kein Chirurg denkt jetzt mehr daran, das von *Larrey* so dringend und allgemein empfohlene Debridement solcher Wunden zu üben. Zur Unterstützung der Verlöthung der Magen- und Bauchwand, und zur Verhütung einer Zerreissung schon bestehender Adhäsionen könnte man sich einer ähnlichen Vorrichtung bedienen, wie sie die Physiologen bei ihren Magenfisteln benutzen, oder selbst mit Vortheil unter Umständen eine Naht anlegen, welche Magen und Bauchwand verbindet.

c) Die Schusswunden des Darmkanales.

In Betreff der Darmquetschungen und ihrer Folgen verweise ich auf das Frühere. Von Interesse ist der Umstand, dass die Wandungen des Darmrohres anfänglich nur angeritzt und unvollkommen getrennt werden können. Es wurde hiernach Vernarbung und consecutiver Durchbruch beobachtet. Die Schusswunden des Darmes haben eine verschiedene Prognose. Die in der chirurgischen Casuistik verzeichneten *Heilungen von derartigen Wunden beziehen sich fast sämmtlich auf den Dickdarm.* Es ist ferner von bedeutendem Gewichte, ob eine vom Peritoneum vollständig überzogene, oder eine von demselben nicht eingehüllte Darmpartie betroffen wurde. Damit mag auch die Beobachtung zusammenhängen, *dass die vom Rücken aus erzeugten Abdominalschusswunden einen günstigern Verlauf darbieten,* als die von vorne treffenden, wovon ich in Italien einige schlagende Beispiele gesehen habe.

Von grossem Gewichte für die früher erwähnte Frage, ob es wirklich einfach penetrirende Schusswunden des Bauches gäbe, sind die Beobachtungen, in denen erwiesenermassen stattgefundene Darmperforationen unter dem Bilde einer einfach penetrirenden Abdominalverletzung verlaufen. Es gibt nämlich Fälle, in denen der einzige Beweis für eine stattgehabte Durchbohrung in dem Abgange der Kugel per anum liegt, da alle auffallenden Symptome fehlten. Derartige Beobachtungen wurden von *Ravaton, Manget, Benedictus, Stromeyer* mitgetheilt, und ich habe in Italien mehrere solche Fälle aufgezeichnet. Ich erinnere hier nur an einen österreichischen Jäger, den ich in dem Osped. St. Francesco sah. Eine Kugel durchbohrte ihm bei Magenta die linke Hand und drang 2 Finger breit unter dem Nabel, auf der rechten Seite in die Bauchhöhle ein. Am 10. Tage ging das Projectil per anum ab, ohne dass der Verwundete jemals eine andere Klage, als über seine Hand äusserte, und ohne dass eine objective Erscheinung zu der Annahme einer Darmdurchbohrung berechtigte.

In symptomatologischer Beziehung kann man dieselben Perioden unterscheiden, die bei den Magenschusswunden characterisirt wurden. Die Verletzungen des Dünndarmes sind von ausgeprägtern Depres-

1) Aehnliche Fälle sind von Schwabe und Cayroche bekannt. In unserer Zeit erhielt die Gastrotomie durch den Vorschlag Walsons (1844) und die Ausführung Sédillots (1849) eine neue Bedeutung.

sionserscheinungen begleitet, als die des Dickdarmes. Der Collapsus kann unmittelbar zum Tode führen. Ist dies binnen 12—24 Stunden nicht der Fall, so beginnen die Symptome der Peritonitis. Ich habe in mehreren Fällen die primitiven Zufälle gänzlich fehlen, die Wunde vollkommen unschuldig während längerer Zeit verlaufen sehen, bis plötzlich in Folge eines consecutiven Durchbruches des Darmrohres die Peritonitis allarmirend auftrat. Art des Verlaufes und Möglichkeit des Ausganges sind bei den Darmwunden ähnlich wie bei den Magenperforationen. Manche Autoren nehmen an, dass, unterstützt durch die Contraction der Darmmusculatur, die Verklebung der Wundränder unmittelbar stattfinden könne. Indessen ist es wahrscheinlich, dass eine circumscripte Peritonitis, und Anlöthung an ein anderes Organ oder die Bauchwand, der einzige Weg der Heilung sei. Sectionen haben gezeigt, dass dieser Process binnen 12 Stunden schon weit fortgeschritten, nach 24 Stunden dauernd vollendet sein kann.

Besonders misslich sind die Fälle, in denen ein und dasselbe Projectil eine Reihe von Darmschlingen auf seinem Wege durchbohrte, den Darm also an verschiedenen Stellen durchlöcherte. Selbst in solchen Fällen kann der angegebene Process einen unmittelbaren lethalen Ausgang verhüten.

Lohmeyer (l. c. pg. 161) theilt eine Beobachtung mit, in welcher *das Leben über einen Monat erhalten blieb*, die Section aber im Dünndarm zwei vernarbte Oeffnungen, im Colon transversum zwei Löcher zeigte, von denen das vordere an die Bauchwand angelöthet, das hintere offen war, und durch die Gestattung des Kothaustrittes die tödtliche Peritonitis veranlasst hatte. *Beck* (l. c. pg. 215) sah einen Vorfall des Dünndarms nach einer Schusswunde, welcher wenigstens an 9 Stellen zerschossen war. Die Reposition wurde nicht gemacht. Man wollte der Natur die Bildung einer Fistula stercoracea oder eines anus praeternaturalis überlassen. Nach 3 Tagen trat der Tod ein.

Folgende eigene Beobachtung bietet in Betreff des Verhaltens der Fremdkörper mehrfaches Interesse.

Im Osped. St. Francesco lag ein 25jähriger österreichischer Artillerist, der bei Solferino verwundet worden war. Eine französische Kugel hatte ihm von hinten die untern linken falschen Rippen zertrümmert, die Bauchhöhle durchsetzt, und war rechts in dem Canalis inguinalis, nach aussen vom Samenstrang liegen geblieben. Der Ambulancearzt hatte hier die Excision vorgenommen. Nach den unmittelbaren Erscheinungen war der Charakter der Verletzung durchaus zweifelhaft. Bald darauf hatte Patient einen blutigen Stuhlgang. Er empfand einen bohrenden Schmerz in der Tiefe der Bauchhöhle. Auffallend war die Flexion des rechten Oberschenkels, welche sich allmälig einstellte.

Bewegungen äusserst schmerzhaft. Zeitweise colikartige Schmerzen, Meteorismus. Immer deutlicher treten die Zeichen einer rechtseitigen Psoitis hervor. Grosse Geschwulst. Deutliche Fluctuation. In Ermangelung der Zinkpasta, welche ich bei meinem Vater als eines der ausgezeichnetsten Mittel zu diesem Zwecke hatte kennen lernen, wurde mit dem Kali causticum der Psoasabscess eröffnet. Es entleerte sich mehr als ein halber Schoppen Eiter, welcher einen auffallenden Fäcalgeruch hatte. Der zur Untersuchung eingeführte Finger stiess auf einen harten, spitzen Körper. Mit der Charrière'schen Kugelzange extrahirte ich denselben und förderte ein c. 1″ langes Rippenstück zu Tage, welches höchst wahrscheinlich die Ursache der Psoitis suppurativa gewesen war. In der 6. Woche erlag der Kranke einer acut verlaufenden Pyämie. Bei der Section fand man zahlreiche secundäre Abscesse in den Lungen und der Leber. Das Coecum stand tief im Becken, war durch Pseudomembranen theils mit den andern Därmen, theils mit der Bauchwand verklebt. Die Spuren einer doppelten Perforation waren unverkennbar. Auch mehrere Schlingen des Ileum waren innig mit einander verlöthet, und deuteten auf eine stattgefundene heftige Quetschung hin.

Kein Verhältniss sprach für die Annahme, dass der Psoasabscess aus einer Perityphlitis traumatica entstanden war, oder einer von hier ausgehenden Eitersenkung entsprach.

Die meisten militär-chirurgischen Schriftsteller gedenken des Umstandes, dass verwundete Darmstücke häufiger prolabiren, als unverwundete. Ob der Grund hiervon einzig und allein in der Lähmung der Darmwandung zu suchen sei, wage ich nicht zu bestimmen.

Zu den wichtigsten Folgezuständen der Darmschusswunden gehören die Fistula stercoracea und der Anus praeternaturalis. Die folgende Beobachtung ist wegen des seltenen Sitzes, der schweren Complicationen, wegen des glücklichen Verlaufes eines solchen widernatürlichen Afters der ausführlichern Mittheilung werth.

Der Fall betraf einen bei Solferino verwundeten österreichischen Infanteristen. Die Kugel war unmittelbar neben den rechten Schenkelgefässen, im untern Winkel des Trigonum femorale, eingeschlagen. Es bestand Anfangs kein Verdacht einer Darmverletzung. Der Kranke hatte nie an einer Hernie gelitten. Schon in der Ambulance war die Kugel vergeblich aufgesucht worden. Wiederholte Sondirung und Einführung des Fingers entdeckten keine Spur derselben. 12 Tage nach der Schlacht wurde er von Brescia nach dem Osped. St. Francesco in Mailand transportirt. Als ich am Morgen des 12. Juli zu ihm trat, erzählte mir der Krankenwärter, dass eine Kugel mit dem Stuhle abgegangen sei. Zwei Tage später, nachdem der Verwundete heftige colikartige Schmerzen in der Bauchhöhle empfunden hatte, erschienen zum ersten Male unzweifelhafte Fäcalmassen in dem Secrete der Schenkelöffnung. Von da an blieb der Stuhl gänzlich aus. Der Kothausfluss wurde reichlicher. Seiner Beschaffenheit nach musste eine Stelle des Dünndarmes in den Schusskanal münden. Wiederholt zeigte der Kranke eine leicht icterische Färbung des Gesichtes. Er magerte von Tag zu Tag mehr ab. Jetzt erschienen an verschiedenen Stellen des Schenkelkanales Kothabscesse, welche mit dem Bisturi eröffnet wurden. Durch phlegmonöse Entzündung wurde die Schenkelhaut noch weiterhin unterminirt, und es entstand an mehreren Stellen selbstständiger Durchbruch mit geschwürigem Charakter. Die bisherige Behandlung, welche die lokalen Entzündungserscheinungen und die corrodirende Wirkung des Kothausflusses zu bekämpfen suchte, war ziemlich erfolglos. Am 17. Juli traten unter den herrschenden Hospitaleinflüssen die ersten Symptome des Hospitalbrandes an der Wunde auf. Die Ränder erhoben sich, erschienen livid und schmerzhaft, der Grund bedekte sich mit einem schmutzigen Belege. Die Schussöffnung vergrösserte sich rasch, so dass die Schenkelgefässe in Ausdehnung von 1½" blos lagen. Ein Theil der Scheide stiess sich brandig ab. Ich fürchtete vor Allem eine Fortsetzung der Diphtheritis auf den Darm. Doch blieben bedrohliche Erscheinungen ganz aus.

Am 19. Juli erfolgte, nach Anwendung eines Cataplasma auf die Bauchdecken, ein ziemlich reichlicher Stuhl. Der mehrtägige Gebrauch der Essigsäure modificirte den Charakter der Wunde sehr wenig. Dagegen hatte die (Abth. I.) beschriebene Lösung des Kali chloric. auch diesmal einen überraschend günstigen Erfolg. Schon nach 5 Tagen tauchten wieder einzelne frischrothe Granulationen inselförmig aus dem Geschwürsgrund auf. Am 26. Juli trat eine ziemlich löbliche Eiterung ein, welche noch einen geringen Fäcalgeruch, allein keine fäcale Färbung mehr an sich trug. Innerlich wurde ein Dct. Chinae gereicht, später erhielt er das Ferr. carbon. Die Ausfüllung des Schusskanales machte überraschende Fortschritte. Stühle hatten sich regelmässig eingestellt. Ich verlor den Kranken zwar aus dem Auge, aber hörte, dass er im Laufe des Monats August mit einer frisch granulirenden Wundfläche evacuirt worden sei.

Was die *Therapie der Darmschusswunden* betrifft, so sind die meisten hier in Betracht kommenden Punkte bereits früher besprochen worden. *Dupuytren, Baudens* u. AA. geben den Rath, sogleich die Oeffnung des Darmes aufzusuchen. B. glaubt sie vorzüglich an der stets folgenden Contraction der Muscularis zu erkennen. Beide Autoren wollen die Wunde erweitern, die verletzte Partie hervorziehen, den Koth möglichst entleeren, auswaschen, die Naht anlegen und die Schlinge reponiren. B. sah zwar nach dieser Behandlung einen Fall von Verletzung des Colon transversum glücklich verlaufen, die meisten Autoren aber missbilligen die

Methode. Ich glaube, dass dieselbe in der weitaus grössten Mehrzahl der Fälle schon in der Unmöglichkeit einer sichern Diagnose das natürliche Hinderniss ihrer Ausführung finden wird. Wo die Verhältnisse so ausnahmsweise klar sind, dass die Methode von Baudens überhaupt ausführbar ist, muss dieselbe als rationell bezeichnet werden. Ein principieller Streit scheint mir höchst müssig. Was die Wahl der Naht betrifft, so ist die einfachste (z. B. nach Lembert) auch die beste.

Besteht ein Vorfall der verletzten Darmpartie, so ist die Sache weit einfacher. Unser Handeln hängt dann von dem Zustande des verletzten Theiles, von der Grösse der Anzahl der verwundeten Stellen ab. Gewiss aber sind die Fälle weit häufiger, in denen eine Reposition in die Bauchhöhle nach vorgenommener Naht contraindicirt ist. Es gilt dann, die verwundete Schlinge auf sichere und zweckmässige Weise in der Schussöffnung zu erhalten, um die Bildung einer Fistula stercoracea oder eines Anus praeternaturalis zu unterstützen. Bei Einklemmungserscheinungen erweitert man in der früher angegebenen Weise, und verfährt mit der Darmpartie nach dem eben aufgestellten Principe. Wenn wir, wie dies einige Chirurgen wollen, die Einschnürung in der Hoffnung fortbestehen lassen, dass die Natur die Verlöthung der Darmwand mit der einschnürenden Wundöffnung bewirken, die vorliegende Partie brandig abstossen, und auf diese Weise einen widernatürlichen After zu Stande bringen werde, so können bittere Erfahrungen nicht fehlen. Kommende Kriegsereignisse werden vielleicht diese noch keineswegs zur Beantwortung reifen Fragen in ein klareres Licht setzen.

Einer der wichtigsten Zustände bei Darmschusswunden bedarf noch einiger Worte der Erklärung: *der widernatürliche After*, oder die *Kothfistel*. Es fehlte mir in Italien nicht an Gelegenheit, Beobachtungen hierüber zu machen. In der Literatur sind bereits eine Reihe von Heilungen z. B. von *Purmann, Ficker, Bilguer, Larrey, Baudens* berichtet. Von Wichtigkeit ist der Umstand, dass spontane Heilungen vorkommen. Ich habe mehrere interessante Belege hierfür. Ausser dem bereits erzählten Falle ist mir namentlich eine Beobachtung gegenwärtig, die ich in dem *Osped. St. Brassede* in Mailand zu machen hatte.

Es handelte sich um einen bei Solferino verwundeten französischen Infanteristen. Die Kugel war etwas über der linken Spina ilei anter. sup. eingedrungen. Die Ausgangsöffnung lag nahe der Wirbelsäule. Die 5 folgenden Tage hatte Patient keine Stuhlentleerung. Alle Fäcalmassen flossen aus der Eingangswunde. Dieser Zustand dauerte 19 Tage lang. Da nahmen die Kothmassen wieder ihren natürlichen Weg. Nur noch kleine Beimengungen von Koth fanden sich in dem Secrete der Fistel. Interessant war der Umstand, dass einige Zeit später sich abermals ein reichlicher Kothausfluss an der vordern Schussöffnung einstellte. Allein auch dieser Zustand verlor sich bei einer rein diätetischen und expectativen Behandlung allmälig. Mehrere brandige Gewebsfetzen wurden losgestossen. Dies schien der Grund der vorübergehenden Verschlimmerung zu sein. Die Verwundung entsprach wahrscheinlich dem Colon descendens. Ich hörte, dass der Kranke, vollständig geheilt, in seine Heimath entlassen werden konnte.

Bisweilen genügt es, die Natur in ihren Bestrebungen einfach zu unterstützen. Zweckmässige Lagerung. Möglichster Schutz der Wundränder vor dem excoriirenden Einflusse der Fäcalmassen. Aeusserste Rein-

lichkeit durch häufigen Wechsel eines einfachen Deckverbandes, was vor dem Schwamm oft den Vorzug verdient. Verhütung von Infiltrationen durch mässigen Druckverband. Rechtzeitige Eröffnung eines secundären Abscesses, oder einer Kothansammlung. Möglichste Vereinfachung der Wundverhältnisse durch Trennung der Brücken. Das sind die Mittel, die in günstigen Fällen oft allein im Stande sind, eine Heilung herbeizuführen.

Meistens aber wird man wenigstens zu einer *kunstgemässen und energischen Cauterisation* seine Zuflucht nehmen müssen. Diese vermag auch hier, wie bei andern Fistelverhältnissen, die Reinigung des Kanales zu bewirken, Contraction der Wandungen hervorzurufen und einen normalen Granulationsprozess einzuleiten. Man kann sich zu diesem Zwecke sehr verschiedener Substanzen bedienen. Mein Vater, welcher allein in dem Jahre 1860 sechs Fälle von widernatürlichem After (in Folge eingeklemmter, verbrandeter Hernien entstanden) zur gänzlichen Heilung gebracht hat, bedient sich zur Trennung vorhandener Brücken der Salpetersäure, der Zinkpasta, oder cauterisirt die Schnittflächen durch das Bistouri mit Höllenstein. Durch die Anwendung der Jodtinctur und des Liq. ferri sesquichlor. erzielte er wiederholt schöne Resultate. Ein besonderes Augenmerk richtet er stets auf den Schutz der Wundränder. Er bedeckt dieselben, wenn sie phlegmonöse Röthe zeigen, mit Läppchen, die in Glycerin oder Tanninglycerin getaucht waren. Ist die Haut aber völlig gesund, dann gewährt ihr ein Anstrich mit Collodium elasticum den vollkommensten Schutz.

Es kann hier nicht in meiner Absicht liegen, in die Details der Behandlung des Anus praeternaturalis weiter einzutreten. Ich verweise auf die Darstellung der chirurgischen Lehrbücher. Indessen habe ich noch in Betreff der operativen Behandlung einige Erfahrungen mitzutheilen, welche ich in den italienischen Lazarethen zu machen Gelegenheit hatte. Vor Allem erwähne ich zwei Fälle, welche ich von *Dr. Ambrogio Gherini* in Mailand nach einem modificirten *Dupuytren*'schen Verfahren behandeln sah. Der eine endete glücklich. Bei dem andern wurde der Darm durch die Anwendung des Instrumentes losgerissen. Eine rasch folgende Peritonitis endete die Scene.

Antoine Cabane, 24 Jahre alt, Sergeant in d. 1. Zuavenregiment, später zum Ritter der Ehrenlegion erhoben, trug in dem blutigen Kampfe von *Melegnano* eine penetrirende Bauchwunde davon. Das Projectil drang etwa zwei Zoll unter dem Nabel ein, und genau über der Spina anter. sup. o. ilei dextri aus. Der Darm prolabirte unmittelbar aus der Einschussöffnung. Der Ambulancearzt bewirkte grösstentheils die Reduction. Als der Verwundete 3 Stunden später in das Osped. St. Filippo nach Mailand transportirt worden war, flossen unaufhörlich Kothmassen aus der Wunde. Stühle auf normalem Wege blieben ganz aus. Die Bauchdecken rötheten und excoriirten sich.

Aus der kurzen Zeitdauer, nach welcher die eingenommenen Speisen aus der Oeffnung austraten, war man berechtigt, eine Verletzung in dem obern Theil des Dünndarmes anzunehmen. Es vergingen oft nur wenige Minuten. Die Abmagerung schritt schnell vor. Nährende Clystire wirkten sehr unvollkommen. Die Tamponade der Wunde verursachte grosse Schmerzen. So verfloss der Monat Juni und Juli (50 Tage). Der Verwundete ging einem Erschöpfungstode entgegen. Da wurde *Gherini* consultirt, welcher bereits früher mehrere ähnliche Fälle operirt hatte. Er untersuchte genau mit dem eingeführten Finger, constatirte den Stand der beiden Darmlumina, und die Ausdehnung und Stellung der den normalen Kothdurchgang hindernden Zwischenwand. *Gherini* hatte sich nach dem Vorgang von Dupuytren eine Darmzange construirt, aus Elfenbein bestehend, mit einer Compressivschraube, einer Platte und einem Beckengürtel versehen, welcher das In-

strument in der gegebenen Lage zu erhalten geeignet war. Am 2. August legte man die Zange zum ersten Mal an. Gleichzeitig wurden reizende Clystire von Bier gegeben und ein leichter Druck auf die Wunde ausgeübt. Schon im Verlaufe des ersten Tages begannen Stühle auf normalem Wege. Am 20. August wurde die Zange zum zweiten Male angelegt. Nach 3 Tagen fiel sie. Die Fäces nahmen wieder ganz den physiologischen Weg. Aus der Wunde trat nur eine geringe Quantität schaumiger Materie aus. Die Kräfte mehrten sich. Die äussere Wunde wurde durch Cauterisation und Compression allmälig verkleinert, und endlich gänzlich geschlossen. Anfangs November 1859 war die Heilung vollendet. Das Aussehen war wieder blühend geworden. Der Vorsicht halber trug Cabane einen Compressivgürtel. Die Darmbewegung zeigte keine störende Abnormität. Nach einem Briefe vom 1. August 1860 hatte sich das schöne Resultat vollkommen erhalten. Indessen bestand immer noch eine kleine Fistel. Die französischen Chirurgen wollten dieselbe durch Autoplastik schliessen.

Den zweiten, unglücklichen Fall theile ich wegen mehrerer interessanter Punkte ebenfalls mit.

Er betraf ein 8jähriges Bauernmädchen, welches sich mit einigen andern Landleuten vor den Schrecken des Kampfes bei Magenta in einen Keller geflüchtet hatte. Eine Kugel, welche einen Mann an ihrer Seite getödtet, und einer Frau den Arm zertrümmert hatte, traf sie in den Bauch. Die Wunde befand sich unter dem Nabel. Beständig flossen Kothmassen ab. Die Kugel glaubte man in der Bauchhöhle verloren. Indessen ward sie unter den linken falschen Rippen durchgefühlt und excidirt. Es erfolgte kein Stuhl mehr. Die Bauchwand war geröthet, excoriirt, schmerzhaft. Da schon 79 Tage verflossen waren, rieth *Gherini*, der zugezogen wurde, Bierclystiere und innerlich eine Emulsio Ol. Ricini. Es erfolgte kein Stuhl. Alle Fäces ergossen sich aus der Wunde. So zog sich der Fall bis zum Februar des Jahres 1860 hinaus. Da legte Gherini die Dupuytren'sche Zange an. Er stiess auf unerwartete Schwierigkeiten. Indessen blieb die Zange 78 Stunden liegen. Da sich kein merkliches Resultat kund gab, wurde die Zange 5 Tage später wieder applicirt. Nach wenigen Stunden zeigte sich Tympanitis. Brechen trat auf, und der Tod erfolgte unter heftigen Schmerzen am Abend darauf.

Die *Autopsie* ergab vorzüglich folgende Momente. Beide Blätter des Bauchfelles lebhaft injicirt. Der verwundete Darmtheil gehörte dem Ileum an. Die obere Partie war erweitert, die untere so sehr verengt, dass sich kaum der kleine Finger einführen liess. Das Netz adhärirte innig an der Stelle, an welcher der Darm mit der Bauchwand verklebt war. Die beiden Darmtheile lagen in der Richtung, welche man während des Lebens constatirt hatte. Die Zwischenwand war kurz und bereits in ganzer Ausdehnung durch die Darmscheere getheilt. Bei der zweiten Anwendung des Instrumentes war ein Darmtheil dergestalt abgelöst worden, dass Kotherguss in das Cavum peritonei erfolgte. In der Beckenhöhle fand sich eine spärliche Quantität schmutziger Flüssigkeit.

Diese wenigen Resultate wurden theuer erkauft! Der allgemein geschätzte Dr. Ivani, welcher die Leichenöffnung machte, hatte das Unglück, sich dabei in den Finger zu stechen. Am Abend schon war derselbe angeschwollen. Es zeigte sich die Theilnahme des Lymphgefässsystems bis gegen die Achselhöhle. Die Erscheinungen eines toxicämischen Fiebers traten bald hinzu. Er wurde von einer metastatischen Pneumonie befallen, der er schon nach drei Tagen erlag.

Aus den Lazarethen von Brescia wurden mir mehrere glückliche Erfolge durch die Dupuytrensche Darmscheere mitgetheilt, über die genauere Details fehlen. Ein vielbesprochener Heilungsfall kam in dem *Palazzo del Liceo* vor. Selbst die längere Zeit bestehende Fistel wurde endlich durch Cauterisation zur Heilung gebracht. Eine autoplastische Operation zum Schlusse der äussern Wundöffnung ist meines Wissens in Italien nicht ausgeführt worden. Auch nach längerer Zeit hat man *zu stürmische Darmbewegungen sorgfältig zu verhindern.* Mein Vater theilte mir einen Fall von Anus präternaturalis in Folge einer Stichverletzung unter dem Nabel mit. Durch die man-

nigfaltigsten Cauterisationen bewirkte er einen Schluss. Mit den besten Rathschlägen wurde er nach Hause entlassen. Ein Jahr später erhielt er wegen einer Gastrointestinalstörung ein Drasticum. Es folgte eine rasch tödtliche Peritonitis. Bei der Section fand man den Darm von der Bauchwand abgerissen. Ein Kotherguss war in das Cavum peritonei erfolgt. In Betreff der Verhältnisse, welche zurückgebliebene Fremdkörper darbieten können, verweise ich auf die frühern Angaben.

f) Die Schusswunden des Netzes.

Das Netz ist nur selten allein durch Projectile verwundet, und wenn dies der Fall ist, wird von der Mehrzahl der Militärchirurgen eine günstige Prognose gestellt. Indessen können Zerreissungen der reichlichen Gefässe des Netzes theils unmittelbar, theils durch die im I. Theil besprochenen Momente, in einem spätern Zeitraum zu bedeutenden Blutergüssen Veranlassung geben. Gewiss nur in seltenen Fällen wird eine Unterbindung der verletzten Gefässe möglich sein, wenn die betreffende Netzpartie nicht gleichzeitig prolabirt. Und dann wird man nur bei einer beabsichtigten Reposition zu einer Ligatur schreiten. *Larrey* verwirft dieses Verfahren. Er hält sowohl die Ligatur der einzelnen Gefässe, als die ligature en masse für gefährlich, die nachmalige Reduction wegen drohender Nachblutung, Entzündung, Abscessbildung für unzulässig [1]).

Von der *Erkenntniss grösserer Ergüsse* und ihrer Topographie haben wir bereits gesprochen. Nur selten wird es einer Punction mit dem Explorativtrokart zur Sicherung der Diagnose bedürfen. *Guthrie* (l. c. p. 535) empfiehlt dieselbe besonders dann, wenn man beabsichtigt, ein Extravasat nachher auf operativem Wege zu entfernen. Ich habe die Paracentese zweimal zu diesem Zwecke ausführen sehen, als bereits Tympanitis und Empfindlichkeit eingetreten waren. Die Peritonitis wurde dadurch in ihrem Gange nicht aufgehalten. Dies scheint auch in der Regel der Fall zu sein. *Bei lange bestehenden eiterigen Ansammlungen und bedeutenden, dadurch veranlassten Functionsstörungen ist die Operation rationell* (vergl. Pyothorax). Uebrigens sind Fälle in der Literatur bekannt, wo die *Fortschritte der Peritonitis dadurch wirklich aufgehalten worden* zu sein scheinen.

Ich erinnere namentlich an die Mittheilungen von *Ravaton* (l. c. p. 498). Fünf Jahre nach einer Verwundung durch Säbel fand er das Abdomen gespannt und aufgetrieben, schmerzhaft, den Puls klein, hart und schnell, Brechneigung etc. Er machte über dem Lig. Poupartii eine Incision. Durch Entgegenstreichen mit der Hand entleerte er eine Pinte coagulirten, stinkenden, jauchigen Blutes. Schon im Laufe des Abends besserten sich die gefahrdrohenden Erscheinungen. Es stellte sich zwar in der Folge eine sehr profuse Eiterung ein, welche den Kranken zu erschöpfen drohte. Allein durch eine analeptische Kost und durch tonische Behandlung wurde er gerettet. Am 72. Tage war die Wunde geheilt.

---

1) Vergl. Larrey l. c. pg. 277 u. ff. Mémoires de l'Académie royale de Chirurg. T. III. pg. 394 d. in Quarto.

Von den Verhältnissen der Vorfälle und der Netzeinklemmung war ebenfalls bereits die Rede. *Larrey,* welcher diesem Gegenstande (IV. p. 273 u. ff.) die grösste Aufmerksamkeit geschenkt hat, spricht sich mit aller Entschiedenheit gegen eine Abschnürung oder Abtragung des Vorfalles vermittelst der Cauterisation aus, und glaubt, dass die *Hülfsmittel der Natur* am meisten leisten. Sehr viel verspricht sich *L.* von der *spontanen Reduction gesunder Netzpartien,* die er desshalb nur mit einem Fettkörper gegen den Contact der Luft und die Möglichkeit einer adhäsiven Entzündung schützt [1]).

g) Die Schusswunden der Nieren und Harnleiter.

Die Nierenschusswunden haben nach der Richtung des Schusskanales und der betroffenen Stelle eine sehr verschiedene Prognose. Vor Allem müssen wir die von vorne eindringenden Verletzungen denen von hinten erzeugten gegenüberstellen. Die ersteren sind nicht sowohl wegen der geschützten Lage des Organes, als auch wegen ihrer weit grössern Lethalität nur selten beobachtet worden. Ein die vordere Bauchwand perforirendes Projectil verletzt stets das Bauchfell, nicht selten auch das Colon ascend. oder descendens, die Leber und andere Organe, bevor es die Niere trifft. Eine von hinten einschlagende Kugel kann die, extra peritoneum liegenden Nieren ohne alle Nebenverletzungen verwunden. Vorzüglich aber fehlt, wenn das Projectil nicht zu weit vordringt, die Eröffnung des Bauchfelles und die Gefahr der nachmaligen Urininfiltration, weil sich der Erguss unmittelbar nach Aussen entleeren kann. Am häufigsten verletzen Kugeln, welche an dem äussern Rande des Latissimus dorsi, oder zwischen der letzten falschen Rippe und der Spina ilei poster. sup. eindringen, die Nieren. Indessen sah man dieselben oft auf den verschiedensten Umwegen angeschossen. Von den Berstungen der Niere durch Contusionen, welche das Bauchfell nicht eröffnet haben, war schon früher die Rede. Der Harn extravasirt dann nur in die Maschen der Capsula adiposa, führt zu Entzündung, Eiterung, Fisteln — zu Verhältnissen, welche oft genug noch einen glücklichen Ausgang gestatten.

Von prognostischer Bedeutung scheint auch der Umstand, ob nur die Corticalpartie der Niere, oder zugleich ihre Substantia tubulosa verwundet wurde. Der im ersten Falle eintretende Bluterguss hat bei weitem nicht die Gefahr, wie die im zweiten Falle unausbleiblichen Urinextravasate. Man berichtet übrigens Beispiele von Zertrümmerung der Tubularsubstanz, bei der namentlich mit Hülfe von Thrombirungen der Harnerguss verhindert wurde. Die Schusswunden prädisponiren zu einem solchen Vorgange weit mehr als Schnitt- und Stichwunden.

Wenn eine von vorn eingeschlagene oder von hinten bis ins Cavum peritonei vordringende Kugel einen Harnerguss in die Bauchhöhle veranlasst, so folgt meistens eine rasch tödtliche Peritonitis.

---

1) Stromeyer legt ein grosses Gewicht auf die Gefahr der Phlebitis der Netzvenen, welche sich sehr leicht auszubilden vermöge, und durch die Entwicklung der Pyämie grosse Beachtung verdiene. Er theilt (l. c. p. 641) einen interessanten Fall aus seiner Privatpraxis mit. Vorzüglich aus dem Grunde stimmt auch er mit den Grundsätzen von Larrey überein. „Die Heilung daure, wenn man den Vorfall der Natur überlasse, allerdings meistens länger, aber die Gefahr sei geringer.“ Nur kleine Netzstücke von der Dicke einer Federspule will er unbedenklich in der Nähe der Wunde mit einer Scheere abschneiden.

Baudens (l. c. p. 357) hat indessen gezeigt, dass vor dem Fallen des Schorfes die zerrissenen Harnkanälchen durch Exsudate geschlossen werden können. Ein Urinextravasat kann so verhütet werden, und man hat wiederholt bei Sectionen tief dringende Narbenprocesse unter Umständen angetroffen, wo durchaus keine entsprechenden Erscheinungen im Leben zu der Annahme einer tiefern Nierenverletzung berechtigt hatten. Sehr ungünstig verhalten sich meistens die Anbohrungen der Nieren durch Rippensplitter.

Eine der auffallendsten Thatsachen ist die, dass kleinere Fremdkörper, welche von den Projectilen in die Nierenkelche gerissen wurden, nach Verfluss eines verschieden langen Zeitraumes durch die physiologische Exurese aus dem Körper geschafft werden können, wenn sie nicht zu der Bildung von Nierensteinen Veranlassung werden. Nicht alle Beobachtungen der Art, denen wir in der Literatur begegnen, sind hinlänglich glaubwürdig. In der häufigen Täuschung von Seiten interessant sein wollender Kranker, besonders aber auch in Verwechslungen mit Fällen, bei denen Fremdkörper in die Blase gelangten, liegen die vorzüglichsten Fehlerquellen solcher Beobachtungen.

Authentisch ist eine Erfahrung von *Hennen*. Nach den unzweideutigsten Erscheinungen einer Nierenverletzung wurde ein Rippensplitter durch die Harnröhre entleert. *Stromeyer* berichtet von einem bei Ulderup verwundeten jungen dänischen Offizier, bei dem der Schuss rechts unter den kurzen Rippen eingedrungen, und in der Gegend der Wirbelsäule unter der 12. Rippe ausgetreten war. Er bot alle Erscheinungen einer penetrirenden Bauchwunde in hohem Grade. Man erwartete das Ende. Tags darauf ging Blut mit dem Harne ab. Am 5. Tage floss Urin aus der Ausschussöffnung. Ein mit Harn und theilweise mit Blut gemischtes Secret dauerte mehrere Wochen lang fort. Rippenstücke wurden aus der Eingangsöffnung extrahirt. Die Ausgangswunde schloss sich nach 2 Monaten, nachdem unter grossen Beschwerden ein Concrement von der Grösse eines Apfelsinenkernes durch die Harnröhre abgegangen war. Es war ein tuberkelartiger, verkreideter Körper. Einer meiner Collegen in dem *Osped. St. Francesco* beobachtete nach einer vollkommen ähnlichen Verletzung der Niere den Abgang eines schwer durch die Harnröhre sich durchwindenden fetzigen Fragmentes, in welchem ich bei genauerer Untersuchung ein mit Epithelialdetritus und Salzen imprägnirtes Uniformstück erkannte.

Aehnlich wie bei den Darmverletzungen, können wir auch bei den Nierenschusswunden zwei der Zeit nach verschiedene Gruppen von Symptomen auseinander halten. Die erste entspricht den Depressionserscheinungen, welche allen schweren Abdominalwunden in verschiedenem Grade eigenthümlich sind. Ausser Brechneigung hat man namentlich auf die Retraction der Hoden ein grosses Gewicht gelegt. Die zweite gehört dem Processe der Peritonitis an. Zu den gewissermasen pathognomonischen Störungen, welche in Verbindung mit der Richtung des Schusskanales die Diagnose einer Nierenschusswunde sichern können, gehören Veränderungen der Exurese. Ich habe meistens Blutbeimischung des Harnes angetroffen. Wenn dieses

Zeichen unmittelbar nach der Verletzung folgt, so hat es geringere Bedeutung, weil es dann eben so gut durch Erschütterung und Quetschung veranlasst sein kann. Characteristischer ist die einige Zeit nach der Verwundung (5—7 Tage) folgende Hämaturie.

Eine verminderte Harnquantität habe ich nicht constatirt. Wenn auch durch die Exsudation und Vernarbung ein grösserer Bezirk von Drüsensubstanz unthätig gemacht wird, so vermag doch die gesunde Niere diesen Mangel leicht auszugleichen. Von Belang sind verschiedene subjective Symptome. Die Verwundeten klagen meistens über einen anhaltenden Schmerz in der Nierengegend und über mannigfach ausstrahlende, reissende und zuckende Schmerzen bei bestimmten Bewegungen. Das wichtigste und einzig unzweifelhafte Symptom einer Nierenverletzung ist der Urinausfluss aus der Wunde. Bei den von vorne eindringenden Schusswunden fehlt dieses Zeichen.

Die *Verletzungen der Harnleiter* kommen wohl selten isolirt vor. Indessen sind sie auch dann ausserordentlich gefährlich, weil wohl nur in äusserst seltenen Fällen durch die Anlagerung eines Nachbarorganes das Harnextravasat verhütet wird.

Man hat über den *Heilungsprocess der Nierenwunden* vielfach gestritten. Es kommt, unterstützt durch das besonders productive Bindegewebe der Drüse, unzweifelhaft häufig jene Form der Cicatrisation zu Stande, welche *Baudens* in einer Reihe von Fällen nachgewiesen hat. Jedenfalls aber hat auch die Verlöthung mit Nachbarorganen bei den Nieren ihre Bedeutung. Ich habe bei der Autopsie eines französischen Liniensoldaten, welcher eine Schussfractur des Oberschenkels darbot und an Pyämie starb, eine innige und ausgedehnte Verschmelzung des Colon descendens und der linken Nierenkapsel angetroffen. Die genauere Untersuchung ergab eine grösstentheils vernarbte Wunde, welche sich durch die Corticalis bis in die Tubularsubstanz hineinzog. Sieben Wochen früher hatte Patient eine penetrirende Abdominalschusswunde erhalten. Es war Hämaturie und kolikartiger Bauchschmerz während einigen Tagen vorhanden. Die beiden Schusswunden schlossen sich so schnell, dass man denselben keine weitere Aufmerksamkeit geschenkt hatte.

Besondere Erwähnung verdienen noch die *perinephritischen* Infiltrationen, Entzündungen und Abscessbildungen, welche sich namentlich bei den von hinten treffenden Schüssen ziemlich häufig entwickeln und von Seiten des Chirurgen eine genaue Kenntniss und ein rechtzeitiges Handeln erfordern. Die Zellgewebsinfiltration kann sich zwischem dem Quadratus lumborum, und dem hintern Theil der Aponeurose und dem Bauchfell fortsetzen. Besonders characteristisch sind die Erscheinungen, wenn die Schussöffnung klein war, oder bereits vernarbt ist, und wenn man vielleicht bis zum Beginne der folgenden Erscheinungen keine Spur von Urinextravasat bemerkt hat. Der Verwundete klagt über heftigen Schmerz in der Lumbalgegend, der bei Bewegung und Druck beträchtlich gesteigert wird. Der Character der Schmerzen ist in den einzelnen Fällen verschieden. Die der Schusswunde entsprechende Nierengegend ist gewölbt, aufgetrieben, zeigt häufig eine starke Röthe, ödematöse Beschaffenheit, mehr oder weniger deutliche Fluctuation. Die Symptome der Nephritis trauma-

tica sind meistens dunkel und verschiedener Deutung fähig, und unsere Aufmerksamkeit wird erst durch die perinephritische Anfüllung auf die Niere gelenkt. Eine rechtzeitige energische Eröffnung der Geschwulst kann den Process glücklich beendigen, sei es, dass eine schnelle Obliteration des Abscesses und Vernarbung vorkommt, oder, was der gewöhnlichere Fall ist, dass eine Nierenfistel eingeleitet wird. Wenn keine bestimmt begränzte Geschwulst zu Stande kommt, so infiltrirt sich Eiter oder Urin diffus. Bisweilen erfolgt doch noch an entfernten Stellen ein spontaner Durchbruch. In einem Falle, den ich im Osped. St. Angelo in Mailand sah, fand eine Eröffnung nach dem Colon ascendens Statt. Besonders prädisponiren derartige urinös purulente Infiltrate zu ausgedehnten brandigen Zerstörungen. Wenn der Tod nicht durch die Peritonitis herbeigeführt wurde, so kann er durch Erschöpfung, Pyämie oder Septicämie erfolgen.

Die *Nierenfisteln* liefern bald nur geringe urinöse Beimischungen, bald reichlichen Harnabfluss und zeigen eine sehr verschiedene Hartnäckigkeit. Ich habe 3 Fälle von spontanen Heilungen gesehen. Die Fisteln betrafen die linke Niere. Aus dem *Osped. St. Eufemia* in Brescia wurde mir eine analoge Beobachtung mitgetheilt. In demselben Lazarethe lag ein französischer Hauptmann, bei welchem eine ausgedehnte urinöse Infiltration, diffuse Gangrän der Rückenhaut, und unter einem adynamischen Fieberbild den Tod herbeigeführt hat.

Einen bemerkenswerthen, pyämisch beendeten Fall von Nierenverletzung habe ich in dem *Osped. St. Francesco* während mehrerer Wochen verfolgt.

Das Projectil war bei einem kräftigen österreichischen Kaiserjäger in die rechte Regio lumborenalis eingedrungen. Gleich nachher die Erscheinungen einer Nierenverletzung. Lendenschmerz, Erbrechen, Hämaturie, welche wiederholt zurücktrat, um einige Tage später wieder zu erscheinen. Nach vier Tagen hatte das jauchig-eitrige Secret einen durchdringend urinösen Geruch. An den Wundrändern zeigten sich Excoriationen. Der Kranke lag auf der linken Seite. Unter anhaltendem Schmerz begann eine bedeutende Schwellung der rechten Lebergegend. Die Umgebung der Wunde teigig ödematös anzufühlen. Unmöglichkeit zu sitzen. Husten und Bewegungen steigern den Schmerz. Zehn Tage waren verflossen, als auffallende Gastrointestinalstörungen auftraten. Ekel, Erbrechen, Diarrhoe hielten mehrere Tage an, verschwanden dann unter der geeigneten Behandlung.

Jetzt klagte Patient auch über einen durchdringenden Schmerz in der rechten Fossa iliaca. Ein intensives Fieber tritt auf. Die Darmbeingegend zeigte eine teigige Fülle, tiefe Fluctuation. Die Lendengeschwulst wird von der Schussöffnung aus ergiebig incidirt. Es ergiesst sich ein jauchig-urinöser Eiter mit intensivem Ammoniakgeruch. Wenige Tage später zeigt sich ein von innen durchbrechender Decubitus in der regio sacralis. Erratische Fröste treten auf. Immer ausgesprochener entwickelt sich das Bild der Pyämie. Nach 6 Tagen erliegt Patient.

Die Section habe ich leider wegen zu grosser Ueberhäufung mit Arbeit nicht selbst machen können. Mein College theilte mir mit, dass sich eine bis zu den Pyramiden gehende, grösstentheils vernarbte Wunde gezeigt, und an ihrem Grunde das Projectil gefunden habe. In der ganzen Umgebung sei man auf Eiter und Urininfiltration gestossen. Dieselbe habe sich ganz besonders auch in das Zellgewebe der Fossa iliaca fortgesetzt. Hier sei es zu einem grössern jauchigen Abscess gekommen.

Alle mir bekannten Schriftsteller über Militärchirurgie begnügen sich damit, die *Ohnmacht des Chirurgen* in diesen Fällen zu bemerken. Wenn es zu einem Harnerguss in die Bauchhöhle und zur Peritonitis gekommen ist, dann bleibt uns meistens kein anderes Amt übrig, als den ärztlichen Segen zu ertheilen. Allein ich glaube in meiner Dar-

stellung gezeigt zu haben, dass nicht alle Fälle so trostlos sind. Im Gegentheile wird uns auch bei den Nierenschusswunden Gelegenheit genug geboten, in der wir ein umsichtiges und energisches Handeln von entschiedenem Erfolge gekrönt sehen können. Wenn auch in den bekannten Heilungsfällen von *Forest, Richter, Bourienne, Baudens* u. A. A. die liebe Natur den besten Theil geleistet hat, so genügt doch eine flüchtige Prüfung der betreffenden Krankengeschichten, um die Ueberzeugung zu befestigen, dass jene Chirurgen auch ihren redlichen Antheil an dem glücklichen Erfolge hatten. Suchen wir nur einige Punkte festzustellen.

Ruhe und zweckmässige Lagerung sind auch hier von grossem Gewicht. Deshalb suche man namentlich auch die heftigen Schmerzen durch Narcotica, resp. Opium zu lindern. Treten die Erscheinungen einer Nephritis deutlicher hervor, dann schreite man zu der topischen Anwendung der Antiphlogose in dem früher erörterten Sinne. Allgemeine Blutentziehungen taugen auch hier, angesichts der meist langwierigen Eiterung, nicht viel. Vor Allem aber ist es wichtig, eine perinephritische Urinansammlung oder Abscedirung rechtzeitig zu entleeren. Die Eröffnung mit der Cauterisation scheint mir den Vorzug zu verdienen. Einer Infiltration beuge man rechtzeitig vor. Die von Harn bespülten Wundränder schütze man in ähnlicher Weise, wie es bei dem anus praeternaturalis erörtert wurde. Das Collodium elasticum thut auch hier treffliche Dienste. Oft werden (vergl. z. B. die letzte Krankengeschichte) mehrfache Eröffnungen nothwendig.

Weshalb zur Heilung einer Harnfistel direct nichts geschehen dürfe, wie *Stromeyer* meint, sehe ich nicht ein. Auf mehrere in Italien gemachte Erfahrungen gestützt, glaube ich vielmehr, dass wir auch hier, namentlich in einer *kunstgemässen Cauterisation*, ein vortrefflich wirksames Verfahren besitzen!

Die Schusswunden des Beckens und seiner Eingeweide.

Von der *Häufigkeit der Beckenschusswunden* sprachen wir bereits in der I. Abth. Sie belief sich bei beiden Armeen auf c. 3%. Der folgenden Darstellung konnten 200 genauer beobachtete Fälle zu Grunde gelegt werden. Darunter befinden sich 120 Verletzungen der Weichtheile = 60%, und 80 Beckenfracturen = 40%.

Eine genaue Trennung zwischen penetrirenden und nicht penetrirenden Beckenschusswunden liess sich nicht durchführen. Wir werden sehen, dass es eine ziemliche Anzahl von Fällen gibt, bei denen es zweifelhaft bleibt, ob eine Contourirung oder eine Perforirung der vom Bauchfell nicht ausgekleideten Beckenhöhlung Statt

fand. Ich besitze 19 Fälle, in denen eine Verletzung der Beckeneingeweide constatirt wurde. Was die Mortalität der Beckenschusswunden betrifft, so ist vorerst die Trennung von Verletzungen der Weichtheile und der Knochen von Wichtigkeit. Auf die 120 Beobachtungen der erstern Art kommen 15 Todesfälle = 12,5%, auf die 80 Beckenfracturen 59 lethale Ausgänge = 74%. Von den 19 Eingeweideverletzungen endeten, mit Ausnahme von 4 Fällen, alle tödtlich = 79%.

Wir wollen die Beckenschusswunden in drei Abtheilungen betrachten.

A. Schussverletzungen der Beckenweichtheile.
B. Schussfracturen der Beckenknochen.
C. Schusswunden der Beckeneingeweide.

A. Schussverletzungen der Beckenweichtheile.

Die Prellschüsse der Beckenweichtheile sind meistens durch sehr reichliche Ecchymosen ausgezeichnet. Die Contusionen grober Geschosse können, ohne Continuitätstrennungen der Haut, die furchtbarsten Zertrümmerungen des Knochengürtels und Zerreissungen der Eingeweide herbeiführen. Diese Verletzungen sind in der Regel lethal. Aeusserst schmerzhaft und langwierig sind die Abrasirungen umfangreicherer Partien der Weichtheile, wie sie ebenfalls häufig durch grobe Geschützprojectile zu Stande kommen, und wie sie am häufigsten an den Hinterbacken beobachtet wurden.

So befand sich z. B. in dem *Osped. St. Chiara* in *Brescia* ein Kroat, dem eine Kanonenkugel den ganzen linken Hinterbacken geraubt und das entsprechende Hüftgelenk freigelegt hatte. Wegen gleichzeitiger Verletzung am rechten Fuss wurde er am Unterschenkel amputirt, und starb in Folge von Gangrän. Ich habe auf diese Weise Entblössungen der verschiedensten Beckenknochen, namentlich des Tuber ischii, des os sacrum, des ramus horizontalis ossis pubis und der crista ossis ilei gesehen. Durch Zerstörung der ernährenden Gefässe und directe Quetschungen wurden bisweilen nekrotische und cariöse Processe an den Oberflächen dieser Knochen herbeigeführt. Sehr häufig vermischen sich mit den Entzündungserscheinungen der Weichtheile die Zufälle der Ostitis pelvis, welche in ihrem Verlaufe stets grosse Gefahren mit sich führt und manches Leben auf's Spiel setzt.

Die Behauptung, dass die Beckenknochen Ablenkungen der Projectile wenig begünstigen, wurde auch diesmal durch zahlreiche Beispiele widerlegt. Namentlich durch die Darmbeinflächen wurden die ursprünglichen Schussrichtungen in der mannigfaltigsten Weise abgeändert, und ich habe schon in der I. Abth. auf den überraschend günstigen Ausgang, welchen manche Fälle hierdurch nahmen, hingedeutet. Der anatomische Bau des Beckens erklärt es, dass vollständige Schusskanäle mit zwei Oeffnungen verhältnissmässig selten sind, und dass die Projectile hier häufig zurückbleiben. Dies bedingt meist gefährliche Complicationen, da sich die Geschosse auf die mannig-

fachste Weise verlieren und unsern Nachforschungen entziehen können. Die Extraction der Projectile erforderte bisweilen äusserst schwierige operative Eingriffe, und musste schliesslich dennoch aufgegeben werden. Dies habe ich namentlich dann wiederholt gesehen, wenn die Geschosse in der Tiefe des Dammes und der Gesässmuskeln, oder in den Adductoren des Schenkels verborgen lagen.

Ausgedehnte Zerstörungen der Weichtheile heilten in einem zwar langen Zeitraum, aber ohne Hinterlassung einer dauernden Störung. Einige Male wurde die Bewegung im Hüftgelenk durch Narbencontracturen der Glutaei u. der Mm. pyriformes, gemelli, obturatores etc. gehemmt. Aeusserst schmerzhaft und störend waren die Verletzungen des Afterschliessers, die ich einige Male sah. Trotz der reichen Vascularisation und Innervation der Beckenweichtheile waren grössere Hämorrhagien und Nervenstörungen doch relativ selten, wenn nicht gleichzeitige Fracturen vorhanden waren. In mehreren Fällen wurden dieselben durch die Extraction der Projectile veranlasst. In folgendem Falle fanden wiederholte Blutungen aus der A. pudenda communis Statt.

Ein österreichischer Infanterist erhielt einen Schuss in den rechten Hinterbacken. Das Projectil entzog sich den Untersuchungen mit der Sonde und dem eingeführten Finger hartnäckig. Der Schusskanal liess sich durch die gefetzten Muskelfasern hindurch nicht verfolgen. Acht Tage nach der Verwundung stellte sich eine heftige Blutung ein, welche durch Tamponade gestillt wird. Ein zweites Mal erneuerte sich die Blutung einige Tage später. Man erweiterte die Schussöffnung, aber fand weder das Projectil noch die angeschossene Arterie. Unter der Anwendung der Eisblase stand die Hämorrhagie.

Es entwickelte sich aber eine äusserst schmerzhafte phlegmonöse Entzündung, welche sich nach dem Verlaufe der Darmfascien und des Zellgewebes der Schenkeladductoren ausbreitete. Statt einer rechtzeitigen Eröffnung machte man fort und fort Cataplasmen, unter deren Anwendung die Eiterinfiltration immer mehr fortschritt. Unter pyämischen Erscheinungen erfolgt der lethale Ausgang. Ich hatte nur Zeit, die lokalen Wundverhältnisse zu untersuchen, und fand eine zerquetschte französische Kugel unmittelbar auf der angerissenen A. pudenda communis liegend, inmitten einer grossen Ansammlung coagulirter, mit Eiter gemischter Blutmassen.

Im Allgemeinen ist die *Prognose* der auch noch so ausgedehnten, aber einfachen Schussverletzungen der Weichtheile des Beckens günstig. Die *Gefahren* werden durch zurückbleibende Fremdkörper, Quetschungen der Knochen in der Tiefe der Schussbahn, durch die Grösse des Substanzverlustes, durch complicirende Zerreissungen von Nerven und Gefässen, und die Häufigkeit fortlaufender phlegmonöser Entzündungen bedingt.

Was die *Behandlung dieser Verletzungen* betrifft, so gelten im Allgemeinen die für alle Schusswunden der Weichtheile in der I. Abth. aufgestellten Grundsätze. Wichtiger als irgendwo ist hier die von allen erfahrenen Militärchirurgen angerathene sorgfältige und umsichtige Exploration des Schusskanales und möglichst frühe Entfernung der Fremdkörper. Man täusche sich aber nicht in den unendlichen Schwierigkeiten, welche sich der Erfüllung dieser Indication so oft entgegenstellen.

Ausser den durch die anatomische Disposition der Beckenweichtheile gebotenen Schlupfwinkeln, bedingt namentlich noch der Umstand ein wichtiges Hinderniss, dass die tief sitzenden Geschosse selten

gleich zu Anfang in den Ambulancen entfernt werden, sondern meist erst in sehr später Zeit zur Extraction kommen, wo die Gewebe bereits die grössten Veränderungen durch den Entzündungsprocess erlitten haben. Nicht dringend genug kann daher die möglichst frühe Aufsuchung und Herausnahme der Fremdkörper empfohlen werden. (Vergl. später.)

Bei Verletzungen des Sphincter lege man bei Zeiten ein Stück Pressschwamm, oder eine Bougie ein, um einer nachmaligen Verengerung vorzubeugen. *Bouisson* [1]) hat die bisher bekannten Fälle von Verwundungen der Arteria glutea und ischiadica zusammengestellt. *Theden* erzählt einen Fall von Verletzung der A. glutea bei Erweiterung einer am Gesäss eingedrungenen Schusswunde. *Jeffray* beschrieb einen tödtlich endenden Fall. *Stevens, Atkinson, White, Mott, Thomas* haben wegen Aneurysmen und Blutungen der hintern, tiefen Beckenarterien die Ligatur der Arteria hypogastrica innerhalb der Beckenhöhle vorgenommen.

Weitaus das grösste Interesse unter den Schusswunden der Beckenweichtheile bieten diejenigen der Geschlechtstheile dar, welche wir jetzt, auf zahlreiche Erfahrungen gestützt, einer genauern Betrachtung unterwerfen wollen.

Die Schusswunden der Geschlechtstheile.

Sie kamen in den italienischen Lazarethen ausserordentlich häufig, theils isolirt, theils mit Abdominal- und Schenkelwunden verbunden, vor. Ueber 52 derartige Fälle besitze ich genauere Angaben, welche ich der folgenden Darstellung zu Grunde lege.

Gewehr- und Geschützkugeln können die *Genitalien ganz oder theilweise amputiren und wegreissen.* Es geschieht dies namentlich bei Tangentialschüssen und durch Projectile, welche von vorn oder von hinten bei gespreitzten Beinen treffen. Bisweilen finden sich keine andern Körperverletzungen dabei vor. *Larrey* hat (l. c. III. p. 342) einen oft citirten Fall der Art erzählt.

Die *Contusionsschüsse der Genitalien* sind wegen des grossen Gefässreichthums und des laxen Zellgewebes durch starke Sugillationen ausgezeichnet. Nur in wenigen Fällen sah ich phlegmonöse Entzündungen folgen. Durch nachmalige gangränöse Losstossungen kommen bisweilen sehr bedeutende Wundverhältnisse zu Stande. Ein solches Beispiel habe ich an der Pars bulbosa urethrae bei einem österreichischen Infanteristen in dem Osped. St. Francesco gesehen.

Der rechte Oberschenkel war von einem Gewehrprojectile durchbohrt, das bei seinem Austritt die Pars bulbosa urethrae traf und hier eine schmerzhafte, missfarbige Sugillation erzeugte. Achtzehn Tage später stiess sich dieser entsprechend ein Brandschorf los, und liess eine langwierige Urethralfistel zurück.

Besondere Erwähnung verdienen die *Contusionsschüsse des Scrotum.* Ich habe unter zweien Malen die Bildung einer *Hämatocele* beobachtet. Es finden dabei Blutergüsse in die Scheidenhaut des

1) Bouisson Gaz. méd. de Paris 1845. No. 14—18.

Hodens und zwischen die Gebilde des Scrotums Statt. Die dadurch bedingte Entfärbung und pralle Spannung des Hodensackes erschweren in der ersten Zeit wesentlich eine genauere Untersuchung des Testikels. In beiden Fällen fand ich nach gehöriger Resorption des zwischen den Gebilden des Scrotum frei angesammelten Blutes, und bei der dadurch eingetretenen Abspannung den Hoden vergrössert und von beiden Seiten plattgedrückt. Die Empfindlichkeit bei Druck war gering, Fluctuation nicht zu fühlen. Die Resorption scheint unter jeder Behandlung äusserst langsam zu Stande zu kommen. Beide Male verkleinerte sich die Geschwulst allmälig zu einer unregelmässig, klumpigen Masse, die sich immer mehr indurirte, und auf deren Peripherie wahrscheinlich eine Bindegewebsneubildung Statt gefunden hatte. In therapeutischer Beziehung empfehle ich namentlich die Bestreichung mit Jodtinctur bei geeigneter Lage.

Häufiger ist die *Orchitis traumatica* in Folge von Schusscontusionen. Sie bietet in ihrem Verlaufe gegenüber den gewöhnlich vorkommenden Fällen keine Eigenthümlichkeiten dar. Ruhe und horizontale Lage, Erhöhung des Scrotum sind die Vorbedingungen jeder Behandlung. Ich habe in mehrern sehr intensen Fällen rasche Erleichterung von der Application einer Anzahl Blutegel längs des Samenstranges geschen. Statt der gewöhnlich benutzten grauen Salbe verdient ein allerdings schmerzhafter, aber oft sehr entschieden wirkender Anstrich mit Jodtinctur den Vorzug. Die Kälte reicht oft allein aus zur Bekämpfung mässiger Entzündungen. In zwei Fällen habe ich Abscessbildung beobachtet. Vorzüglich zur Verhütung dauernder Indurationszustände lässt man mit Vortheil noch eine Zeit lang eine Jodkali- oder Jodbleisalbe einreiben. Ueber *Hodenrupturen* ohne äussere Continuitätstrennung bestehen keine genügenden Beobachtungen.

Contusionsschüsse des Dammes bringen bisweilen, *ohne Verletzung der Decken, Zerreissungen der Harnröhre* zu Stande. In einem Falle, den ich beobachtete, war die Urethra unter dem Arcus pubis zerrissen. Das Perinaeum, das Scrotum und ein Theil der Schenkel waren angeschwollen, und zu verschiedenen Malen floss Blut aus der Harnröhre. Es bestand Unmöglichkeit der Exurese. Der Schmerz war furchtbar. Das teigige, ecchymotische Aussehen des Dammes liess keinen Zweifel über die Urininfiltration des Zellgewebes. Durch mehrere Incisionen und energische Antiphlogose, und mit Hülfe eines glücklich eingelegten Catheters wurde die Heilung erzielt, doch konnte die Losstossung mehrerer gangränöser Partien nicht verhindert werden. Die Erkenntniss dieser Zufälle ist keineswegs immer leicht. Die Blutung, welche nach einer wirklichen Zerreissung der Urethra folgt, ist meist reichlich, und wiederholt sich oft noch in einem spätern Zeitraum, während dieselbe auf eine einfache Erschütterung und Contusion unmittelbar in geringer Quantität eintritt und selten eine Wiederholung erfährt. Die auf die Contusion folgende Retentio urinae ist stets ein wichtiges Zeichen, das meist dringend um Hülfe ruft. Die erfahrensten Specialisten warnen vor dem sofort unternommenen Catheterismus, und empfehlen zuvor eine lokale Application von Blutegeln. (Namentlich Rath der Engländer.) Immer muss der Versuch

der Introduction der Sonde *mit der äussersten Vorsicht* gemacht werden. Bisweilen bilden sich in kurzer Zeit Säcke im Zellgewebe. Man führt den Catheter in richtiger Länge ein, und gelangt doch nicht in die Blase, sondern nur in den falschen Urinbehälter des Zellgewebes. Die sogleich zu besprechenden Incisionen sind unter solchen Verhältnissen besonders schwierig.

Statt den Eingang gewaltsam zu erzwingen, thut man besser, zur *Punction der Blase* zu schreiten.

Unter solchen Umständen hat mein Vater diese Operation sehr häufig vorgenommen. Er bediente sich eines Flourens'schen Troikarts, entleerte die angesammelte Urinmenge nie vollständig, um die Verlöthung der Wundränder an die Bauchwand zu unterstützen, bildete durch Einlagen einer zweckmässig gebogenen Bleicanüle eine Fistelöffnung mit callösen Rändern, und führte dann dauernd eine Silberröhre ein, welche durch einen Beckengürtel befestigt und durch einen silbernen Pfropfen geschlossen wurde.

Einem in Baccho et Venere heruntergekommenen Kutscher, welcher mehrere hintereinander liegende Stricturen der Harnröhre davon getragen hatte, wurde durch den eingeführten Catheter die Harnröhre vom Blasenhalse abgerissen, oder durchohrt. Unter der fürchterlichsten Retentio urinae hob sich die Blase. Moribund wurde er in das Inselhospital in Bern gebracht. Der Fornix vesicae hatte sich der Herzgrube genähert. Mein Vater machte den Blasenstich in der angegebenen Weise, und unterwarf die Strictur einer fortgesetzten, aber erfolglosen Kur. Da sich Patient indessen nicht weiter belästigt fühlte, verliess er das Hospital. Fühlte er Drang zum Wasserlassen, dann nahm er den silbernen Pfropfen ab und entleerte die Blase. Er hatte sich bereits an diesen modus evacuandi gewöhnt, als er ein Mal, bei heftigem Drange, den eingetrockneten Pfropfen nicht entfernen konnte. In seiner Noth und Angst arbeitete er an demselben herum. Plötzlich tritt der Harn, zum ersten Male seit mehrern Monaten, wieder aus der Urethra hervor. Die Bahn war gebrochen. Patient ward von Neuem einer Stricturbehandlung unterworfen. Der Erfolg war ein vollständiger. Die Canüle ward entfernt, die Fistel über der Symphyse gänzlich zugeheilt.

Ein anderer Patient war ebenfalls von meinem Vater von einer furchtbaren Retentio urinae durch den Blasenstich gerettet worden. Er bediente sich seit langem einer silbernen Canüle. Von Durst geplagt und von Geld entblösst, war er einstmals in einer Schenke festgesessen und wusste den Wirth auf keine andere Weise zufrieden zu stellen, als durch den Einsatz des Silberpfropfens seiner Blasenkanüle.

Wichtig ist es, zu wissen, dass die Retentio urinae auf Contusionsschüsse des Dammes folgen kann, ohne dass wir zur Annahme einer Harnröhrenzerreissung berechtigt sind. Der innerliche und äussere Gebrauch von Narcoticis, die Anwendung von Cataplasmen und Chloroformcompressen etc., überwinden gewöhnlich eine spastische Harnverhaltung.

Die wichtigsten Zeichen einer Statt gefundenen Zerreissung der Harnröhre, oder des Blasenhalses sind die *Urininfiltration und der Harnabscess*. Aber man irrt, wenn man dieselben für nie mangelnde pathognomonische Symptome hält. Ihr Fehlen ist bisweilen räthselhaft. So erinnere ich mich aus dem Jahre 1856 eines auf der Klinik meines Vaters beobachteten Falles, welcher hiervon einen schlagenden Beleg gibt.

Er betraf einen kräftigen Mann, welcher von einer stürzenden Tanne auf Leisten- und Schamgegend und den linken Oberschenkel getroffen worden war. Bei seiner Aufnahme Spuren von Commotio cerebri, retentio urinae. Der von meinem Vater eingeführte Catheter entleerte mehrere Schoppen Urin. Erleichterung. Schmerz im Unterleib. Unterleib gespannt. Verstopfung. Unter zweien Malen wurde eine ziemliche Quantität

Urin entleert. Nach 24 Stunden Erbrechen, Schmerz im Unterleib, Tympanitis. Urin wieder hell. Der Tod trat erst am 3. Tage ein.

Resultat der *Section*. Mässige Spuren von Peritonitis. Die Blase zusammengezogen. Einer Fractur des linken Darmbeines entsprechende, durch die Wand der Blase und das Bauchfell gehende Rupturstelle. Die Schleimhautränder nahe beisammen liegend. Keine Urininfiltration des Zellgewebes. Die Retentio urinae fand keine Aufklärung. Nur die Muskelwirkung liess einen Verschluss der 1" langen Rissstelle möglich erscheinen. Die ungleich getrennten Ränder der gewulsteten Schleimhaut mögen mit dazu beigetragen haben.

Einen Fall von Luxation der linken Beckenhälfte mit totaler Zerreissung der Harnröhre, den ich vor einigen Tagen erlebte, werde ich wegen seines Interesses demnächst ausführlicher mittheilen. Auch hier war keine Infiltration von Harn beobachtet worden, und dennoch hatte mein Vater unter zweien Malen einen Catheter in die Blase eingeführt, wie dies die Section bestätigte.

Die *Therapie der Harninfiltrationen* besteht vor Allem in rechtzeitigen, gut lokalisirten und ergiebigen Incisionen. Selbst dann werden Verjauchung und Brand bisweilen nicht aufgehalten. In dem *Osped. St. Filippo* in Mailand kam ein Fall von Zerreissung der Harnröhre und folgender Urininfiltration vor. Trotz energischer Incisionen trat Brand der Weichtheile des Dammes, des Hodensackes und des Testikels ein, und der Tod konnte nicht verhütet werden. Die Jodtinctur ist eines der ausgezeichnetsten Mittel zur Wiedererweckung infiltrirter Theile.

Es können ausgedehnte Verbrandungen der Gewebe durch Urininfiltration zu Stande kommen, ohne dass man den Fall deshalb aufgeben müsste. Ich brauche nur an die Erfahrungen von *Désault* und *Dieffenbach* zu erinnern. Sie sahen wiederholt die ganze Decke des Dammes, das Scrotum, die Haut der Ruthe und der obern Schenkelpartie dem Brand verfallen, anatomischen Präparaten ähnliche Ulcerationen entstehen, und dennoch eine verhältnissmässig schnelle Vernarbung eintreten. Entscheidend ist in solchen Fällen das Verhalten des Gesammtorganismus. Ein ausgesprochenes toxisches Fieber macht fast immer unaufhaltsame Fortschritte.

Bonnet übte bekanntlich unter solchen Umständen die energische Cauterisation mit dem Glüheisen, und sah davon sehr schöne Erfolge. Von der Verhütung einer Strictur wird später die Rede sein.

Schusswunden der Ruthe.

Ich habe in Italien eine grosse Anzahl derartiger Fälle gesammelt. Bei der Mehrzahl der Beobachtungen kamen sie mit Verletzungen der Oberschenkel verbunden vor. Am häufigsten sind die Streifschüsse, welche bisweilen äusserst schmerzhaft sind. Die Schusswunden des Penis sind von ausserordentlich verschiedener Gravität. Ich habe Fälle gesehen, deren ganzes Interesse in der beschränkten Einwirkung des Projectiles beruhte. So lagen z. B. in dem *Osped. St. Filippo* in Mailand zwei Verwundete, von denen der Eine eine Perforation, der Andere eine Contusion der Vorhaut erlitten hatte, ohne dass die Eichel gleichzeitig auch nur im mindesten betroffen worden war. In St. Francesco sah ich einen Kroaten, dem durch ein französisches Projectil der grösste Theil der Eichel abrasirt worden war. Durch Einlage eines Catheters wurde eine Verengerung vermieden. Die Heilung trat ein. Höchst eigenthümlich sind jene Fälle,

in denen ein Projectil in der fossa retro-glandularis eindringt, und subcutan seinen Weg nach der Wurzel des Gliedes fortsetzt, ohne weder die Corpora cavernosa, noch die Urethra zu perforiren. Es sind mir zwei derartige Beispiele bekannt geworden. Bemerkenswerth sind auch jene über die Symphyse dahinziehenden Streifschussrinnen, welche das Lig. suspensorium penis durchschneiden. Die Folgen dieser Verletzung sind übertrieben worden. Erection findet, wenn die Corpora cavernosa intact blieben, nachmals vollkommen Statt. Ausgedehntere Streifschüsse sind meist von bedeutender Anschwellung des ganzen Gliedes gefolgt. Indessen vermag eine gehörige Antiphlogose eine fortlaufende Phlegmone zu verhüten. Einige Male sah ich die Bildung beschränkter Abscesse in dem subcutanen Bindegewebe. Sie waren nach ihrer Eröffnung von keinen weitern Zufällen gefolgt. Bei der grössern Mehrzahl von Substanzverlusten der Ruthenhaut war ich durch die Schnelligkeit der Reparation überrascht.

Während ich bei Bajonnetverletzungen wiederholt bedeutende Blutungen eintreten sah, fehlten dieselben in allen mir bekannten Schusswunden der Ruthenhaut. Selbst die Zerreissungen und Perforationen der Corpora cavernosa gaben meistens nur zu geringen Hämorrhagien in späterer Zeit Veranlassung. Ich habe einen derartigen Fall überraschend schnell heilen sehen. Bei einer ähnlichen Perforation der Corpora cavernosa durch ein österreichisches Projectil trat fortlaufende Entzündung mit Bildung umschriebener Abscesse ein. Es scheint dadurch zur Verödung mehrerer spongiöser Hohlräume gekommen zu sein. Als der Verwundete in sein Vaterland entlassen wurde und von Italien Abschied nahm, bemerkte er, dass die Erection in einer gekrümmten Achse Statt fand [1]). In einem Falle, über den ich leider keine nähern Angaben besitze, führte die Entzündung der cavernösen Körper zu einer acuten metastasirenden Dyscrasie.

Von grösserer Wichtigkeit sind die *Schussverletzungen der Harnröhre.* Ich lasse einige interessantere Krankengeschichten in Kürze folgen.

1) Bei einem österreichischen Oberlieutenant E. M., welcher bei Solferino verwundet und am 19. Juli 1859 nach Mailand evacuirt worden war, hatte ein französisches Projectil den rechten Oberschenkel perforirt und die Pars membranacea urethrae in der Ausdehnung von 1″ eröffnet. Obschon sich der Kranke trotz aller Vorstellungen von Seiten des Arztes G. gegen die permanente Einlage eines Catheters sträubte, vernarbte doch die Wunde mit überraschender Schnelligkeit. Ende Juli reiste E. M. nach Verona. Es war nur noch eine kleine Fistel zurückgeblieben, durch welche beim Uriniren selten ein Tröpfchen austrat. Die Heilung wurde vorzüglich durch Cauterisation mit dem Höllenstein bewirkt. Der Kranke versicherte mich, nicht die mindesten Beschwerden, und keine Zeichen einer Verengerung wahrzunehmen.

2) Ein Infanterist aus dem Regiment Sigismund war bei Magenta verwundet worden. Eine, die Leistengegend streifende Hohlkugel hatte ihm die Hälfte des Penis und die Urethra in beinahe querer Richtung durchrissen. Von einer Heftung konnte nicht die Rede sein. Bei einer einfachen antiphlogistischen Behandlung wurde die anfänglich beträchtliche Geschwulst wesentlich gebessert. Es gelang, einen Kautschukcatheter einzulegen. Nach 14 Tagen granulirte die Wunde sehr lebendig. Nach 7 Wochen war nur eine kleine Urethralfistel zurückgeblieben, mit welcher der Kranke nach Hause reiste.

1) Es beruht diese Erscheinung auf dem, in Folge theilweiser Verödung einzelner spongiöser Räume eintretenden ungleichen Füllungszustand der Schwellkörper, oder auf Narbencontracturen.

3) In dem Osped. St. Ambrogio in Mailand sah ich zu wiederholten Malen einen 40 jährigen, bei Solferino verwundeten Hauptmann des 2. Zuavenregimentes. Eine Kugel hatte zwei Dritttheil der Harnröhre an der Basis der Ruthe zerrissen. Am vordern Theil des Kanales war die Haut, an welcher das Scrotum noch hing, ganz geblieben. Das Projectil war ausserdem durch die Dicke des linken Oberschenkels gegangen. Der Hodensack war durch Urininfiltration stark geschwollen und geröthet. Mehrere Chirurgen riethen zur Amputatio penis, gegen welche aber der Verwundete feierlich protestirte. Es wurde eine conservative Behandlung eingeschlagen. Man führte nach langem Bemühen einen elastischen Catheter ein. Der Kranke wurde aufgefordert, beim Uriniren die Wundränder mit den Fingern zusammengedrückt zu erhalten, um den Urin gewaltsam in den künstlichen Kanal zu leiten. Schon Tags darauf hatte die Scrotalanschwellung bedeutend abgenommen. Die Wunde wurde mit einem Cataplasma bedeckt, um die Losstossung der Schorfe zu befördern. Der Catheter blieb liegen. Der Hodensack war jetzt ganz eingesunken, die Wunde kaum von Urin benetzt. Der Catheter wurde alle 5—6 Tage erneuert. Die Wunde der Ruthe war nach 30 Tagen vollständig geschlossen. Nur auf der linken Seite der Gliedwurzel blieb trotz aller Cauterisation eine kleine Urinfistel übrig. Man versuchte es, sie mit Collodium zu schliessen, sah sich aber wegen abermaliger Infiltration des Scrotum bald zur Wiederöffnung genöthigt. Eine Urethroplastik wurde vom Kranken verweigert. Er kehrte daher mit der Fistel, die er stets beim Uriniren durch den Finger schloss, nach Frankreich zurück. Ich hörte, dass der behandelnde Arzt Rodolfo Rodolfi diesen Fall in der Gazz. Lomb. 43. 1859 mit allen Details publicirt hat, konnte mir aber die Nummer nicht verschaffen.

4) Eine französische Kugel durchbohrte einem 30 jährigen österreichischen Kaiserjäger E. S. den linken Oberschenkel, und senkte sich unmittelbar vor dem Bulbus urethrae in die Tiefe der Weichtheile. Vergebens war von dem Ambulancechirurgen danach gesucht worden. Unter heftigen Schmerzen quillt der Urin aus der Wunde hervor. Schon nach 48 Stunden bildete sich eine teigige Geschwulst der ganzen Dammgegend. Trotz mehrerer Incisionen folgte rasche Eiterung und ausgedehnte Gangrän. Es bestand kein Symptom einer Verletzung der Beckeneingeweide und des Bauchfelles. Nach grosser Mühe war man dahin gelangt, einen Catheter einzulegen. In der 3. Woche nach der Verwundung entwickelt sich das Bild eines toxicämisch-septischen Fiebers, und nach wenigen Tagen trat Tod ein. Die Urethra fand sich in der Ausdehnung von mehr als 1" zerrissen. In der Umgebung weit hin jauchig urinöse Infiltration. Das Projectil liegt neben dem rechten Foramen obturatorium.

5) In dem Osped. St. Francesco sah ich wiederholt einen jungen Infanteristen aus dem Regiment Gruber, welcher bei Magenta von einer Kugel in dem Angulus peno-scrotalis getroffen worden war. Der Hodensack hier mehrere Linien weit abgerissen, das corpus cavernos. urethrae in der Ausdehnung von $^1/_2$" zerquetscht, die Urethra eröffnet. In kürzester Zeit Scrotum und Damm mit Urin infiltrirt. Einige kleine Incisionen hatten den Zustand vermindert. Erst nach mehreren vergeblichen Versuchen gelang es, eine elastische Sonde einzuführen. Ein grosser Theil der Scrotalhaut ging brandig zu Grunde. Ebenso stiess sich das gequetschte Stück des cavernösen Körpers und der Urethra in ganzer Ausdehnung los. Unter wiederholten Cauterisationen und einer einfachen Salbenbedeckung schossen von allen Seiten Granulationen auf. Die permanente Einlage des Catheters war im Stande, weitere Urininfiltrationen zu hemmen. Nach 4 Monaten war eine beträchtliche Fistel zurückgeblieben. Ich sah Ende September den Verwundeten in einem seit 14 Tagen stationären Zustande. Eine Urethrorhaphie verweigerte er. Durch Einführung eines Catheters überzeugte ich mich von der Abwesenheit einer Strictur.

Diese Beobachtungen dürften geeignet sein, ein Bild der verschiedenen Verlaufsweise solcher Verletzungen zu geben. Von prognostisch grosser Bedeutung ist die Thatsache, dass selbst beträchtliche Partien der Urethra gestört und brandig losgestossen werden können, ohne dass mit Nothwendigkeit eine Strictur oder Fistel zurück zu bleiben braucht. Noch immer lebhaft steht mir ein Fall vor Augen, den ich vor einigen Jahren auf der Klinik meines Vaters erlebte, und der hierzu einen schönen Beleg gibt.

Ein 19jähriger Bursche hatte das Unglück, mit dem Damm auf eine Kante zu fallen, und eine bedeutende Quetschung mit Zerreissung der Pars membranacea urethrae zu erleiden. Mehrere Tage lang enthielt der Harn, der nur abträufelte, Blutbeimischung. Das

Bedürfniss zum Uriniren gab sich gewöhnlich durch einen Frostschauer zu erkennen. Mein Vater legte einen Catheter ein. Urininfiltrationen wurden durch Incisionen und Jodtinctur bekämpft. In Folge der primären Quetschung stiessen sich mehrere Zellgewebsfetzen und ein 1″ langes Stück der Urethra los. Trotz schwerer Complicationen, zu denen namentlich auch die von dem Patienten während einer Nacht verübte Perforation der Urethra mit dem Catheter, und Congestionsabscesse an dem Schenkel und in der Lendengegend gehörten, trat dennoch im Verlaufe von Monaten gänzliche Heilung ein. Selbst der Schluss einer lange Zeit bestehenden Urethralfistel wurde durch consequente Cauterisationen bewirkt. Ohne alle Functionsstörung wurde der junge Mann in seine Heimath entlassen. Das schöne Resultat hat sich, nach kürzlich eingelaufenen Nachrichten, ungetrübt erhalten.

Selbst bei ausgedehntern Wunden der Haut und bei Verletzungen der cavernösen Körper thut man gut, wegen der Gefahr der nachmaligen Narbencontracturen bei Zeiten eine Bougie in die Urethra einzulegen. Noch wichtiger ist dies bei Verletzungen der Harnröhre selbst. Bisweilen hat man eine *unmittelbare Heftung* versucht. Aber es zeigte sich vortheilhafter, wenn man dieselbe in späterer Zeit vornahm. (Vergl. Urethralfisteln.) Die Blutung wird wohl nur selten besondere Hülfe erfordern. Meistens wird sie durch eine gelungene Introduction des Catheters und durch topische Anwendung der Kälte leicht beseitigt. Nach dem Vorgange von *Travers* empfehle ich in ernstern Fällen Compression der A. pudenda communis gegen das sie umschlingende resistente Band, oder gegen den Sitzbeinstachel. *Harrisson* [1]) räth bei magern Individuen die Unterbindung an. Wenn man einen solchen Verwundeten später in Behandlung bekommt, und quälende Retentio urinae schleunige Abhülfe verlangt, dann untersuche man vorerst die Wundverhältnisse genau. Es sind Fälle bekannt, in denen das Projectil dicht neben der Pars membranacea liegend gefunden und ausgeschnitten wurde, ohne dass eine wirkliche Verletzung der Harnröhre bestand. Durch ein antiphlogistisches Verfahren und Anwendung der Narcotica wurden die Harnbeschwerden oft beseitigt.

Bei gleichzeitigem Substanzverlust der Ruthenbedeckung und der cavernösen Körper hat die Einführung des Catheters wegen der klarern Einsicht, und der Nachhülfe von der Wunde aus, gewöhnlich mit geringern Schwierigkeiten zu kämpfen, als in den früher besprochenen innern Zerreissungen durch Contusionsschüsse. Doch gilt auch hier die Regel, lieber zu einer kunstgemässen Punction der Blase zu schreiten, als die Introduction der Sonde zu forciren.

Die gänzlich durchrissene Harnröhre zieht sich oft weit zurück. *Baudens* (l. c. p. 141) suchte in einem solchen Falle, wo der grösste Theil des Penis getrennt war, die Harnröhre, welche sich 4‴ retrahirt hatte, durch einen Einschnitt auf, frischte die Wunde an, führte einen Catheter ein, nähte die Wunde zusammen, und sah den grössten Theil derselben durch erste Vereinigung, den Rest nach einem Monate bei dem fortdauernden Gebrauch des Catheters und nach Aetzung heilen.

Die *Harninfiltrationen und Urinabscesse erfordern vor Allem eine richtige und energische Kunsthülfe.* Die Nothwendigkeit ergiebiger, zweckmässig lokalisirter Incisionen kann nicht genug hervorgehoben

1) Harrison. Surgical Anatomy of the Arteries. p. 322.

werden. Die Vortheile der Jodtinctur in solchen Fällen habe ich bereits erwähnt. Wir besitzen in ihr ein Mittel, welches einerseits die der Mortification nahen, schlaffen Gewebe wieder belebt, und zur Contraction zwingt, anderseits der phlegmonösen Entzündung mächtig entgegenwirkt. Die nicht zu verbannenden Cataplasmen thun von Beidem das *Gegentheil.*

Bonnet's energische Cauterisation, von der wir bereits sprachen, scheint durch Austrocknung der infiltrirten Gewebe und durch Verschluss der Gefässe bisweilen im Stande zu sein, eine vergiftende Resorption des Harnes und der Jauche zu verhindern.

Die consecutiven *Verengerungen der Harnröhre,* welche in allen Theilen derselben zurückbleiben können, werden nach den gewöhnlichen Grundsätzen der Chirurgie behandelt. Bei den durch Narben der spongiösen Körper veranlassten gekrümmten Erectionen ist bisweilen eine operative Hülfe möglich. *Baudens* (l. c. p. 408) hat in einem solchen Falle der Narbe gegenüber zwei tiefe Einschnitte gemacht, deren Verklebung er durch Einlage eines Fremdkörpers hinderte. Nach Heilung derselben durch Granulation war die Krümmung bei der Erection beinahe gänzlich verschwunden.

Die *Urethralfisteln,* welche nach Schusswunden des Dammes und des Penis zurückbleiben, zeigen ein sehr verschiedenes prognostisches Verhalten, vorzüglich ihrer Grösse und ihrem anatomischen Sitze entsprechend. Längst hat man auf die Thatsache aufmerksam gemacht, dass Fisteln, welche hinter dem Scrotum liegen, leichter zu schliessen sind, als diejenigen, welche sich in dem Urethraltheil des Penis befinden. Dort ist die Heilung vorzüglich durch die dicke Lage von Weichtheilen, durch ein reichliches Bindegewebe und durch die leicht sich verziehende Scrotalhaut begünstigt.

Kleinere Fisteln habe ich wiederholt nach Einlage des Catheters spontan heilen sehen. In dem oben erwähnten Falle wurde der Schluss der Fistel durch Cauterisation herbeigeführt. Diese ist eines der wirksamsten Verfahren. Bei Fisteln, welche nahe der Eichel liegen, verlässt uns dasselbe bisweilen. So erinnere ich mich einer hypospadiaeusartigen, der Eichel nahe liegenden Fistel, bei welcher die verschiedenartigste, consequenteste Cauterisation durchaus zu keinem Ziele führte.

Bisweilen erreicht man durch Anfrischung der Ränder und möglichst genaue Heftung ein schönes Resultat. So verfuhr *Neudörfer* in dem Osped. St. Spirito in Verona bei einer hartnäckig widerstrebenden Fistel der Ruthenwurzel. Eine eigentlich autoplastische Operation wurde in den italienischen Lazarethen nicht gemacht. Auch hier ist ein weites Feld für den operativen Erfindungsgeist geboten. Eine gute Darstellung der einzelnen bisher bekannten Methoden gibt *Phillips.* Traité des Mal. des voies urin. (p. 257 u. ff.).

Folgender Fall, den ich auf der Abtheilung meines Vaters sah, mag hier noch Erwähnung finden. Er betraf einen 7jährigen Knaben, welcher wegen der Gewohnheit des nächtlichen Harnlassens wiederholt hart bestraft, sich aus Angst einen Faden um die Mitte des Penis geschnürt hatte. Als er in das Inselhospital kam, zeigte die, zugleich mit einer Phimosis behaftete Ruthe eine bedeutende, livide, ödematöse Geschwulst. An der Stelle des gelegten Fadens bestand eine tiefe, die Corpora cavernosa und die Urethra

auf der untern Seite trennende breite Rinne. Acht Tage später erst wurde der Faden in der Tiefe gefunden. Auf der untern Seite der Rinne bildete sich eine grosse Fistel aus, welcher aller Harn entströmte. Auf normalem Wege ging kein Tropfen ab. Zuerst schritt mein Vater zur Operation der Phimosis. Die Heilung ging schnell vor sich. Am 28. December 1860 machte er, nachdem ein möglichst starker Catheter eingeführt worden war, die circuläre Anfrischung der untern und obern Wundfläche, und vereinigte durch 4 umschlungene und 2 Knopfnähte. Gleich nach Introduction des Catheters zeigte der vordere Theil des Penis einen mit Temperaturerniedrigung verbundenen heftigen venösen Turgor. Die dunkelblaue Färbung nahm nach einigen Scarificationen merklich ab. Am 4. Tage konnte der Catheter entfernt werden. Es trat vollständige Heilung, bis auf eine kleine Fistel auf der untern Seite der Urethra ein. Diese wurde durch wiederholte Cauterisation mit Acid. nitr. endlich ebenfalls geschlossen.

Wenn der Penis durch ein Geschoss abgerissen, oder so intensiv gequetscht wurde, dass sich ein brandiges Absterben mit Gewissheit voraussehen lässt, dann ist eine Amputation angezeigt.

Schusswunden des Hodensackes, der Hoden und des Samenstranges.

Die *Schussverletzungen des Hodensackes* kamen, in Verbindung mit Perforationen eines oder beider Schenkel, oder des Dammes sehr häufig vor. Ich habe das Scrotum oft durchschossen gesehen, ohne dass die Hoden, die Samenstränge, oder die cavernösen Körper gleichzeitig betroffen waren. Der Verlauf dieser Fälle ist äusserst günstig. Wenn auch die Schussöffnungen anfänglich bedeutenden Substanzverlust zeigten, so war die Vernarbung doch gewöhnlich in kurzer Zeit vollendet. Bisweilen bilden sich wuchernde, schwammige Granulationen, welche den Schluss der Oeffnungen hemmen. In einigen Fällen habe ich hartnäckige Eiterinfiltrationen und fortlaufende Phlegmonen eintreten sehen, welche wiederholte Incisionen nothwendig machten. Meistens gewinnen die Hodenschusswunden erst durch die Verletzungen des Hodens oder des Samenstranges Bedeutung.

Ich erwähne zuerst des *Hodenvorfalles*, den ich in 14 Fällen beobachtet habe. Es handelte sich theils um primär entstandene, theils um consecutive, durch Gangränescenz der Scrotalhaut veranlasste Substanzverluste. Wenn der Hode nicht selbst gelitten hatte, zeigten diese Verletzungen meistens einen überraschend günstigen Verlauf. Beispiele hiervon kamen in den Mailändischen Lazarethen St. Francesco, Osped. Maggiore und St. Luca vor.

Der in St. Luca beobachtete Fall betraf einen Zuaven des 1. Reg. 3. Comp. Er ward bei Magenta durch ein Projectil verwundet, welches das Scrotum und den innern Theil des Oberschenkels durchbohrte. Der linke Testikel prolabirte unmittelbar durch die bedeutende Oeffnung. Ausserdem trug Patient eine Stichwunde an der Palmarseite des Daumens der rechten Hand davon. Als er am 9. Juli nach Mailand transportirt wurde, reponirte man den Hoden und gab dem Scrotum eine einfache erhöhte Lage, indem man die Wunde mit einem Cerat umhüllte. Ein Theil des Testikels blieb prominirend, überzog sich aber bald mit Granulationen. Die Scrotalhaut wurde durch den Vernarbungsprocess immer näher herangezogen, die Wunde dem entsprechend verkleinert. Ausser dem einfachen Ceratverband spülte man die Wunde täglich mit Wasser aus, und schritt zu wiederholten Cauterisationen. Auf diese Weise wurde auch eine letzte kleine Fistelmündung glücklich geschlossen. Am *4. September* konnte Patient geheilt entlassen werden.

In Folge gleichzeitiger Quetschung, und durch die von den Wundrändern ausgehenden Circulationsstörungen können heftige Entzündung und Brand des Hodens veranlasst werden. Diesen Verlauf nahm ein

Fall in dem Osped. Seminario in Vercelli, dessen gütige Mittheilung ich dem *Cav. Dr. Bima* verdanke. Es musste zur Castration geschritten werden. Nach mannigfachen Zufällen, zu denen namentlich secundäre Abscessbildungen im Verlauf des Samenstranges gehören, trat endlich Heilung ein. Eine vollkommen analoge Beobachtung theilte mir *Cav. Dr. Verga* aus dem Osped. Maggiore in Mailand mit. Der Vorfall betraf den linken Testikel. Es war bereits Brand vorhanden, als der Kranke nach dem Lazarethe gebracht wurde. Sechs Tage nach der Verwundung, am 10. Juni wurde die Castration vorgenommen. Am 2. Juli wurde er, der Heilung nahe, evacuirt.

Bisweilen bleiben nach Schussverletzungen des Scrotum Indurationen des subcutanen Zellgewebes und Eiterfisteln zurück.

Schussquetschungen und Zerreissungen des Samenstranges können lange andauernde, intensive Schmerzen und ausgedehnte Sugillationen veranlassen. Durch Zerreissungen der Artt. spermat. sieht man oft beträchtliche Blutungen zu Stande kommen, welche die Unterbindung nothwendig machen. Einen derartigen Fall beobachtete ich in dem Osped. Maggiore. Es bedarf einer bedeutenden und scharf wirkenden Gewalt, um die zähen Wandungen des Vas deferens zu trennen.

Ein zart gebauter österreichischer Infanterist aus dem Regiment Sigismund war bei Magenta von einem französischen Projectil an dem Trochanter major sin. getroffen worden. Das hier abgeplattete und zerrissene Geschoss perforirte die Weichtheile des linken Oberschenkels, zerriss den Samenstrang und fiel in den Hodensack, wo es mit einfacher Incision entfernt wurde. Während die übrigen Wunden einen raschen Heilungsgang zeigten, trat im Verlaufe des Samenstranges eine heftige Entzündung ein, welche an verschiedenen Stellen zu mehr oder weniger umschriebenen Abscessen führte.

Einer derselben entsprach der Wunde des Geschosses. Nachdem ein ziemlich dicker Eiter entleert worden war, sickerte während mehrerer Wochen eine weisslich milchige, mit Eiter gemischte Flüssigkeit aus der Wunde, welche sich bei genauerer Untersuchung als Samen erwies. Als Patient $2^1/_2$ Monate nach der Verletzung evacuirt wurde, war der entsprechende Hode bereits auffallend in seinem Volumen vermindert.

Der Hoden kann durch die verschiedensten Projectile vom Samenstrang abgerissen werden. Weit häufiger sind beschränkte Verletzungen desselben. Es entsteht dann meistens ein Prolapsus der Drüsenpulpe, welcher sich spontan abstösst. Indessen habe ich mich bei einem gleichzeitig vorgefallenen Hoden überzeugt, dass die Samenkanälchen erhalten bleiben und mit der Oberfläche des Testikels von Granulationen überzogen werden können. Die Hodenschusswunden bringen oft heftige Allgemeinerscheinungen hervor. Unmittelbar nachher lähmungsartige Schwäche der untern Extremitäten, intensive Schmerzen, Vergehen der Sinne. Später grosse Aufregung, Schmerzen, Schlaflosigkeit. Bisweilen Erbrechen, Fiebersymptome, selbst spasmodische Bewegungen sind die am häufigsten beobachteten Symptome. Die auf directe Eröffnung des Hodens folgende Entzündung zeigt wenig Neigung zur Eiterung. Vielmehr scheint in der Mehrzahl der Fälle, in denen keine Resolution möglich war, eine hyperplastische Bindegewebsinduration mit gleichzeitiger Verfettung der Drüsenkanälchen hervorzugehen.

Wenn die Verwundeten durch schwere Verletzungen beider Hoden die Wahrscheinlichkeit der Impotenz vorhersehen, verfallen sie gewöhnlich in eine tiefe Gemüthsdepression. Wenn auch die Resul-

tate gleich ausfallen mögen, so ist ihnen doch der Versuch einer Conservirung stets minder schrecklich als eine Castration, welche deshalb, wie schon *Dupuytren* rieth, nur in den äussersten Fällen vorzunehmen ist.

Nach Schussverletzungen des Hodens bleiben bisweilen *Samenfisteln* zurück. Schon *Dupuytren* (l. c. p. 516) erzählt einen solchen Fall. Ein Mann, welcher im Jahre 1810 einen Schuss in's Scrotum erhalten hatte, kam 1819 in's Hospital, weil die Schussöffnung noch nicht völlig vernarbt war. Aus derselben flossen täglich im Durchschnitt 15—20 Tropfen, bisweilen nur 3—4 Tropfen, bisweilen aber selbst ein Löffel voll Samenflüssigkeit ab. Die genossenen Lebensmittel schienen keinen Einfluss darauf zu üben. Die eingeführte Sonde drang in die Substanz des Hodens selbst ein. Die Fistel wurde cauterisirt, was grosse Schmerzen verursachte, aber keine Schliessung herbeiführte. Der Kranke verliess ungeheilt das Hospital. Er hatte zu geringe Beschwerden, um weitere Heilversuche vornehmen lassen zu wollen.

Eine unmittelbar sich anreihende Beobachtung habe ich selbst in dem *Osped. St. Francesco* aufgezeichnet.

Bei einem Infanteristen aus dem Regiment König der Belgier drang die Kugel, nach Perforation des obern Drittheils des Oberschenkels, in den rechten äussern Theil des Hodensackes, brachte hier einen beträchtlichen Substanzverlust hervor, und zerquetschte den untern Theil des betreffenden Testikels, indem sie im loculamentum dextrum zurückblieb. Unbegreiflicher Weise wurde sie hier nicht sogleich ausgezogen. Es bestand eine Anschwellung des Hodens, welche durch die Oeffnung der Scrotalhaut hervorragte. In dem Osped. St. Francesco wurde das in die Scheidewand gedrängte Projectil mit den Fingern fixirt und ohne Mühe ausgeschnitten. Die Incisionsöffnung geht rasch der Heilung entgegen. Unter energischer Antiphlogose bildet sich die äusserst schmerzhafte Hodengeschwulst zurück. Die Wundränder nehmen eine fistulöse, callöse Beschaffenheit an, und vereinigen sich mit der Scrotalöffnung. Es wird fortwährend ein dünner Eiter abgesondert. Es geht gleichzeitig eine glutinöse, durchsichtige, mit ihm nicht vermischte Flüssigkeit ab, die ich unter zweien Malen mikroskopisch untersuchte. Auffallend war mir dabei die Menge junger Brutelemente, grosser granulirter Zellen, und wenig ausgebildeter Samenfäden, die sich aber in lebendiger Bewegung fanden. Das Fortbestehen der Drüsenfunction war somit constatirt. Bei der heftigen Quetschung des Theiles war ich dadurch überrascht. Als aber Patient Ende Juli nach Verona evacuirt wurde, hatte sich die Secretion bedeutend vermindert. Der Schusskanal des Oberschenkels war geheilt.

In Fällen von Ruptur des Samenstranges schreite man zur baldigen Unterbindung der Artt. spermat. Man hat häufig in einem späten Zeitraum bedrohende Blutungen eintreten sehen.

Wenn der Hode prolabirt ist, so reponire man ihn sorgfältig, selbst wenn er eine bedeutende Verletzung trägt. Durch möglichste Annäherung der Dartos und einen entsprechenden Verband suche man diesen Zustand zu erhalten. Eine erhöhte Lage des Scrotum ist hierfür, und in Rücksicht auf die folgenden Entzündungserscheinungen, eines der wichtigsten Erfordernisse. Weit wirksamer noch, als die lokalen Blutentziehungen, welche gewiss in einer Reihe von Fällen einen trefflichen Erfolg haben, erwies sich, durch die von mir gemachten Erfahrungen, *die Kälte*. Sie thut nicht nur für möglichste Entleerung der Gefässe, sondern auch durch die contrahirende Wirkung auf die Dartos, für die Annäherung der Wundränder am Meisten. Ueber die Vortheile einer schnittweisen Anfrischung und

unmittelbaren Schliessung der Scrotalwunde, nach Reposition des unverletzten Hoden, habe ich durchaus keine Erfahrungen beibringen können. In Italien heilte man bei diesen Fällen stets durch einfache Deckverbände und Cerateinhüllung. *Dupuytren* hatte wohl Recht, wenn er vor Uebereilung mit der Castration warnt. Hoden, welche vor der Reposition dunkelblau und bereits missfarbig, dem Brande verfallen scheinen, können bisweilen noch erhalten werden. Mein Vater erlebte einen in der chirurgischen Casuistik einzig dastehenden Fall, welcher auch hierfür einen Beweis liefert.

Ein Kutscher sprang vom Bocke herab auf die Fersen. Im Momente, als er den Boden berührte, empfand er einen intensiven Schmerz an seinem rechten Hodensack. Er hatte blos in Folge der Erschütterung eine Ruptur des Scrotums erlitten. Der rechte Testikel war prolabirt und hing, als Patient sich bei meinem Vater im Hospital stellte, an dem eingeklemmten Samenstrang livid und missfarbig herab. Er machte sogleich die Reposition, und vereinigte die Scrotalwunde. Durch wiederholte Jodtincturbestreichungen gelang es ihm, das Leben der Drüse zu erhalten. Patient wurde völlig hergestellt. Dreizehn Jahre nach dem Unfall sah ich ihn wieder. Er hatte unterdessen mehrere Kinder erzeugt, nie ein Residuum an der Stelle der Ruptur bemerkt. Eine Narbe war kaum noch nachweisbar. Bald darauf starb Patient an einer carcinomatösen Strictur des Oesophagus. Die anatomische Untersuchung erwies nicht die mindeste Veränderung des Hodens.

B. Schussfracturen der Beckenknochen.

Die *Contusionen der Beckenknochen* bieten in anatomischer Beziehung die nämlichen Eigenthümlichkeiten, die bereits bei andern Knochen hervorgehoben wurden. Der Verlauf dieser Verletzungen hängt von folgenden Momenten ab: von der Ausdehnung und Intensität der quetschenden Einwirkung und namentlich von der Tiefe und Länge des Schusskanales, resp. von der Dicke der bedeckenden Weichtheile. Die Gefahren der Ostitis bestehen in necrotischen und cariösen Processen, langwierigen, jauchigen Eiterungen, Osteophlebitis und Pyämie. Die Entzündungen der betroffenen Knochen zeigen grosse Neigung sich auszubreiten, und die lockere Beschaffenheit des Beckenzellgewebes begünstigt Phlegmonen und purulente Infiltrationen. Die nach Contusionsschüssen der Beckenknochen folgende Osteomyelitis verläuft fast immer lethal, entweder durch jauchige Eiterungen und Erschöpfung, oder durch Pyämie.

Wie alle Beckenschusswunden, so werden auch die Contusionsverletzungen der Knochen durch die Anwesenheit steckengebliebener Projectile bedeutend erschwert. Solche Fälle können sich Jahre lang hinausziehen, und in einzelnen Beispielen wurde endlich noch durch Entfernung der Fremdkörper und glückliche Losstossung eines Sequesters Heilung erzielt.

Ausserordentlich häufig sind die Streifschussrinnen der Beckenknochen, welche in ihrem Verhalten wenig Unterschiede gegen-

über den einfachen Contusionen darbieten. Sie betrafen vorzüglich den Darmbeinkamm, das Schambein und den Sitzbeinknorren.

An den Beckenknochen treffen wir, vermöge ihrer anatomischen Eigenthümlichkeiten, fast alle Arten von Fracturen, die wir bereits im allgemeinen und speciellen Theil zu besprechen Gelegenheit hatten. Wir können zwei Classen von Brüchen der Beckenknochen von einander unterscheiden, je nachdem dieselben bei unverletzten oder blos gequetschten Weichtheilen bestehen, oder durch die beschriebenen Schusswunden der Weichtheile complicirt sind. Viele Autoren wollen zwar die erstgenannten Fracturen bei der Einwirkung grober Geschosse und deren Splitter gelten lassen, halten dieselben aber wegen der geschützten Lage und der Stärke des Beckengürtels bei Gewehrprojectilen für unmöglich. Leicht ist es namentlich beim Darmbein und Schambein, sich von dem Irrigen dieser Ansicht zu überzeugen.

Nach dem mir zu Gebote stehenden eigenen und fremden Beobachtungsmaterial scheinen in Italien die Brüche des Darmbeines und Schambeines am häufigsten gewesen zu sein.

Verhältnissmässig oft kommt es vor, dass das Projectil ein mehr oder weniger grosses Stück der Crista, oder blos die Spina anter sup. absprengt. Nur bei grössern Fragmenten fehlte jede Dislocation, kleinere Bruchstücke waren nach der Richtung des Schusses verschoben, meistens etwas nach innen oder in die Höhe. Die losgerissene Spina anter. sup. wird nach abwärts gezogen, der Sartorius vermag in Folge dessen nicht zu wirken. Diese einfachen Fälle verliefen im Allgemeinen günstig, ohne schwere Complication. Auch die Infractionen einer Knochenplatte des Darmbeines gehörten zu den geringern Verletzungen, wenn nicht die Ausbreitung der Ostitis, und die Entzündung der Weichtheile die Prognose trüben. Projectile, welche an dem Darmbeinkamme auffliegen, bringen bisweilen *Fissuren* hervor, die sich nach den verschiedensten Richtungen fortsetzen können, und namentlich durch Eindringen in die Pfanne zu schleichenden Gelenkentzündungen Veranlassung geben können.

Bei den Darmbeinen kehren einige Verhältnisse wieder, deren wir bei den Schädelfracturen gedachten. Ich erwähne das Absplittern einer innern Knochentafel beim Aufschlagen des Projectiles an die Aussenfläche des Hüftbeines, wobei diese unverletzt blieb. Bemerkenswerth sind auch die Lochfracturen des Os ilei ohne Splitterung in der Umgebung. Ich habe bereits früher angeführt, dass ein solches reines Durchschlagen der Knochenwand, bei gleichzeitiger Perforation beider Darmbeine, nur beim ersten vorkommt, während das zweite gewöhnlich gesplittert wird. Es vermögen sich in der spongiösen Substanz des Os ilei längere, mehr oder weniger regelmässige Schusskanäle auszubilden. Von *Paillard* und *Marx* (Dupuytren l. c. II. 494) wird ein Fall beschrieben, in welchem der Gang in der Spina super poster. seinen Anfang nahm, und bis zur Mitte der Fossa iliaca int. reichte. Zwei hübsche von *Dupuytren* und *Murelle* gelieferte Präparate von Kugelperforationen des Darmbeines habe ich in dem Musée Dupuytren in Paris gesehen.

Weit gewöhnlicher verursachen die Geschosse ergiebige Trümmerbrüche. Dieselben können durch Kartätschen- und Granatsplitter eine

furchtbare Ausdehnung erlangen. In den verschiedenen Abtheilungen des Darmbeines werden besonders häufig Einkeilungen der Geschosse beobachtet, welche mit zu den schwersten Complicationen gehören. Denn wohl nur in sehr seltenen Ausnahmsfällen kommt eine Einheilung des Bleies zu Stande. Beinahe immer wird eine langwierige Entzündung und Eiterung des Knochens und der Weichtheile dadurch unterhalten. Projectile dringen bisweilen bis an die Innenfläche des Darmbeines vor, und bleiben ohne Eröffnung des Bauchfelles hier liegen. Je mehr sich die Fracturen der Pfanne nähern, um so unheilvoller werden sie.

Eine ganz besondere Erwähnung verdienen noch die Gefahren bedeutender Nerven- und Gefässzerreissungen.

Die Erscheinungen aller dieser Fracturverhältnisse sind sehr wechselnd, und gestatten nur selten eine sichere Diagnose, wenn nicht der in den Schusskanal eingeführte Finger dieselbe über allen Zweifel erhebt. Fissuren entziehen sich meistens der Untersuchung, und gehören wegen ihrer schleichenden, oft so verderblichen Folgen zu den mit Recht gefürchtetsten Verletzungen. In der Mehrzahl der Fälle sah man bei den Trümmerbrüchen des Darmbeines langwierige Eiterungen folgen. Die in ihrer Umgebung sich ausbildenden Abscesse können sich nach der Beckenhöhle und nach den äussern Weichtheilen entwickeln, und zu den ausgedehntesten Infiltrationen Veranlassung werden. Die Gefährlichkeit dieser Schusswunden wird durch die häufige Complication mit Hüftgelenk-, Wirbel- und Eingeweideverletzungen noch ausserordentlich erhöht.

Ich lasse hier einige bemerkenswerthere Fälle kurz folgen.

1) Ein Infanterist aus dem Regiment Gruber trug bei Magenta einen Schusskanal davon, welcher auf der rechten Seite 2—3″ von der Synchondrosis sacro iliaca seinen Anfang nahm, und nach innen von der Spina anter. super. seine Ausgangsöffnung zeigte. Die Untersuchung mit dem Finger und der Sonde machte es sehr wahrscheinlich, dass die Kugel unter der Crista um das Darmbein herumgelaufen war. Diese Ansicht des Ambulancechirurgen theilte mir der Verwundete mit, als ich ihn Mitte Juli, einen Monat nach geschehener Verwundung sah. Die ganze rechte Hüftpartie war angeschwollen, das rechte Coxo-femoralgelenk aufgetrieben. Die fascia lata war in der obern Schenkelpartie beträchtlich gespannt. Eine reichliche, dünne, übelriechende Eiterung fand aus beiden Schussöffnungen Statt. Von den verschiedensten Seiten, namentlich aber von der Gelenkgegend her, liess sich Eiter gegen den Schusskanal streichen. Bewegungen des rechten Schenkels waren unmöglich. Der leiseste Versuch erweckte intensive Schmerzen.

Einige Tage später drängte sich zwischen dem Rande der Pfanne und dem Trochanter major ein bestimmt umschriebener Abscess hervor, welcher mit dem Bistouri geöffnet wurde. Am 20. Juli sah ich den Verwundeten als Leiche wieder. Ich erfuhr vom behandelnden Arzte, dass keine neuen Lokalerscheinungen eingetreten wären, dass aber am Abend des Tages, an welchem ich den Fall zum letzten Mal sah, der erste Schüttelfrost aufgetreten sei, der sich bis zum Tode noch 3 Mal wiederholt habe. Eine genauere Autopsie liess sich nicht machen. Indessen untersuchte ich die Wundverhältnisse. Die Kugel war bis in die Höhe des Acetabulums um das Darmbein gelaufen, ohne dasselbe zu verletzen. Das Zellgewebe war aber auch in dieser Gegend mit schlechtem Eiter infiltrirt. Bei der linea arcuata externa fand sich eine Lossprengung mehrerer Splitter der äussern Tafel des Darmbeines. Eine von hier ausgehende tiefe Spalte zog sich einerseits nach dem labium extern. des Darmbeinkammes, anderseits durch den limbus acetabuli in die Hüftgelenkhöhle, welche mit Jauche angefüllt war und mit verschiedenen Infiltrationsgängen der Nachbarschaft zusammenhing.

2) Ein österreichischer Artillerist wurde bei Magenta verwundet. Eine Kugel drang ihm über die Spina anter. sup. sinistra ein und wurde über der Höhe der Crista ilei aus den Bauchdecken herausgeschnitten. Die Schenkeldarmbeingrube war ausgefüllt, die

Gegend des Hüftbeines teigig anzufühlen, als ich Patienten Anfangs Juli in dem Osped. St. Francesco sah. Die Incisionsöffnung über dem Darmbeinkamm hatte sich bereits geschlossen. Dagegen sonderte die Einschussöffnung einen schlechten, übelriechenden Eiter ab. Bei wiederholter Untersuchung überzeugte man sich von der Anwesenheit mehrerer Splitter, welche extrahirt wurden. Zehn Tage später bildete sich unterhalb der frühern Incisionsstelle mit grosser Empfindlichkeit ein Abscess aus, welcher geöffnet wurde und einen 5‴ langen Splitter austreten liess, welcher offenbar dem limbus cristae ilei entsprach. Mehrere ähnliche Abscesse bildeten sich auch an andern Theilen des Schusskanales aus, und es wurden nach und nach 14 Splitter, theils durch besondere Incisionen, theils durch die Einschussöffnung entfernt. Anfangs August entliess man den Verwundeten mit einer spärlich eiternden, normal granulirenden Wunde.

3) Ein österreichischer Volontär wurde bei Magenta unter der Spina posterior infersin. von einer Kugel getroffen, welche sich den beharrlichsten Nachsuchungen in der Ambulance entzog. Er trat in das Osped. Seminario in Pavia. Ich verdanke die nähern Angaben Professor Porta. Bald erschien eine teigige Anschwellung der Gegend des linken Hinterbackens und Hüftgelenkes. An mehreren Stellen kam es zum Durchbruch, und es bildeten sich Fistelgänge aus. Zu wiederholten Malen extrahirte man kleinere Knochentrümmer. Nach kurzer Anwesenheit in Pavia stellten sich Diarrhöen ein, welche sich trotz der verschiedensten Kurverfahren nicht stillen liessen. Die Eiterung wurde immer profuser. Die zunehmende Erschöpfung führte am 50. Tage nach der Verletzung zum Tode. Die *Autopsie* lieferte mehrere interessante Befunde. Durch jauchig infiltrirte Weichtheile gelangte man auf das von schlechtem Eiter überdeckte Darmbein. Der Gegend der lineg arcuata extern. entsprechend, fand sich eine cariöse Höhle. An ihrer Grenze ist das Projectil so fest eingekeilt, dass man nur mit Hülfe der Trepanation an seine Entfernung hätte denken können. Das der verwundeten Partie entsprechende Bauchfellblatt missfarbig. Die Eingeweide mit einander verklebt. Namentlich auch die Flexura sigmoidea und das Colon descendens von Faserstofflocken überzogen. Bemerkenswerth war der Umstand, dass die Schleimhaut des Mastdarmes und absteigenden Grimmdarmes ausgedehnte Ulcerationen zeigte, welche zunächst die Diarrhöen veranlasst zu haben schienen.

4) Zwei Tage nach der Schlacht bei Magenta wurde in dem Osped. Maggiore ein französischer Infanterist aufgenommen, welchem ein Projectil nahe der spina ant. sup. eingedrungen war und einen grossen Theil des Darmbeinkammes zertrümmert hatte. Unter verschiedenen Malen wurden Fragmente extrahirt, Eitergänge gespalten. Trotz aller Nachsuchungen fand man das Projectil nicht. In der dritten Woche war die Schussöffnung ihrem Schlusse nahe, es floss nur noch eine geringe Quantität dünnen Eiters aus. Obschon die Kugel immer noch nicht aufgefunden werden konnte, war der Verwundete dennoch in der siebenten Woche auf dem Wege gänzlicher Heilung und zur Evacuation bereit.

5) Ein zweiter, ganz analoger Fall, der noch durch wiederholte, heftige Hämorrhagien ausgezeichnet war, kam ebenfalls in dem Osped. Maggiore vor. Der Verwundete trug die Kugel noch, als er evacuirt wurde. Sie verrieth ihre Anwesenheit durch keine Erscheinung.

6) Auf der Abtheilung des Dr. J. Neudorfer in dem Osped. St. Spirito in Verona sah ich den bei Solferino verwundeten G. B. Er war in der Gegend des vordern Hüftbeinkammes getroffen worden. Das Projectil schlug in den Knochen ein, und sollte in der Ambulance extrahirt worden sein. Einige kleinere und grössere Splitter waren zwar unter verschiedenen Malen in der Wunde aufgefunden worden. Die consecutive Caries unterhielt aber eine jauchige Eiterung, unter welcher der Kräftezustand des Patienten täglich mehr sank. Ich war am Morgen des 5. October Zeuge, wie Neudörfer zur Resection des vordern Darmbeinkammes schritt. Er entfernte die cariösen Partien vollständig und extrahirte bei dieser Gelegenheit noch einen Kugelsplitter, der zurückgeblieben war. — Schon in den nächsten Tagen trat eine auffallende Umstimmung der Wundverhältnisse hervor, und später scheint Patient vollig hergestellt worden zu sein. —

Die *Schussfracturen des Schambeins*, welche in Betreff der Häufigkeit denen des Os ilei am nächsten stehen, nehmen vielleicht ein noch höheres Interesse in Anspruch. Es können einfache Spalten des absteigenden oder aufsteigenden Astes vorkommen, welche keine, oder doch nur sehr vieldeutige Symptome im Leben hervorbringen, und oft erst bei einer spätern Gelegenheit zufällig an einer Knochennarbe

in der Leiche entdeckt werden. Entsprechend seiner anatomischen Eigenthümlichkeit zeigt das Schambein Fracturverhältnisse, welche denjenigen der Röhrenknochen nahe stehen. Sie sind äusserst mannigfaltig.

Kartätschen und Granatsplitter zertrümmern bisweilen die Schambeine in ihrer Totalität. Meist sind damit schnell tödtliche Verletzungszustände der Beckeneingeweide oder der Gefässe verbunden, so dass man solche Verwundete nur selten in entferntern Lazarethen wiederfindet. Es kommen aber auch in manchen Fällen einseitige und doppelte Fracturen der Schambeine zu Stande, welche durch geringe Beeinträchtigung der Weichtheile oder der Eingeweide eine längere Lebensdauer möglich machen.

Durch Gewehrprojectile werden einfache Continuitätstrennungen eines oder beider Aeste, Eindrückung und Aussprengung ganzer Partien, Zerreissung der Symphyse, Loslösung des ganzen Schambeins und Zertrümmerung desselben bewirkt. Die oberflächliche Lage erleichtert die Diagnose.

Die Complicationen dieser Verletzungen bestimmen vorzugsweise ihre Prognose. Gleichzeitige Zerreissungen der Genitalien und der Schenkelgefässe kommen häufig vor. Besonders gefährlich sind die Verwundungen der Blase und der Harnröhre, welche sowohl durch das Projectil, als durch die Einwirkung dislocirter Splitter hervorgebracht sein können. Die Folgen der Harnröhrenzerreissung wurden bereits beleuchtet. Auf die Schussverletzungen der Blase kommen wir bald zu sprechen.

Die Erschütterungserscheinungen sind namentlich bei den Schussfracturen des Schambeines, welche durch grobe Projectile bewirkt werden, ziemlich bedeutend.

Selbst die günstig verlaufenden Fälle sind äusserst langwierig. Die Gefahr der ausgedehnten Eiterinfiltrationen und Verjauchungen ist hier nicht minder gross, als bei den Darmbeinbrüchen. Bei einfachen Fracturen ist der Heilungsprocess bisweilen der nämliche, wie bei den Röhrenknochen. Sehr häufig bleiben aber selbst diese unvereinigt, und bei allen grössern Substanzverlusten kommt es oft kaum zu einem reparativen Ersatz durch Bindegewebsmassen.

Zwei bemerkenswerthe Fälle, in denen gleichzeitig Harnröhren- und Blasenzerreissung vorlagen, werde ich später mittheilen.

Brüche des Sitzbeines ereignen sich bei der Einwirkung von Gewehrprojectilen und groben Geschossen, bisweilen ohne gleichzeitige Trennung der Weichtheile. Ich habe eine Reihe von Fällen untersucht, in denen alle auffallenden Zeichen fehlen, und die Fractur lange Zeit unter dem Bilde einer intensiven Quetschung verborgen blieb. Anfänglich verhinderte der beträchtliche Bluterguss, später die bedeutende entzündliche Anschwellung und die Eiterinfiltration eine sichere Diagnose. Besonders häufig kommen Lossprengungen und Zertrümmerungen des Tuber ischii vor. Während die kleinen mehrfachen Splitter oft in weiter Ausdehnung in die Weichtheile vertheilt und eingepflanzt werden, erleidet dagegen der in seiner Totalität losgerissene Sitzbeinknorren selten eine beträchtliche Dislocation. Die wohl nie gänzlich getrennten fibrösen Ueberzüge erhalten denselben in loco.

Am häufigsten findet man eine gewisse Verschiebung nach unten. Die Aeste des Sitzbeines bieten dieselben Bruchformen wie das Schambein dar. Bei den Schusswunden der Incisura ischiadica major verdienen die häufigen Complicationen durch beträchtliche Gefäss- und Nervenverletzungen ganz besonders hervorgehoben zu werden.

Vorzugsweise in der Tuberositas ossis ischii kommen häufig die festesten Einkeilungen von Projectilen vor. Hier ist in der Regel ebensowenig Disposition zu dauernder Einkapselung vorhanden. Ostitis und Caries mit Abscessbildungen und Verletzungen des umliegenden Zellgewebes folgen in der Mehrzahl der Fälle, in denen eine Entfernung des Geschosses unmöglich war.

Einige charakteristische Fälle, deren genauere Angaben ich besitze, werden vielleicht am besten geeignet sein, über den Verlauf dieser Verletzungen Aufschluss zu geben.

1) Der 22jährige französische Infanterist A. H. (Rég. 61) wurde bei Magenta verwundet. Die Einschussöffnung befand sich am linken Hinterbacken. Dieser war äusserst empfindlich und bedeutend angeschwollen, als Patient nach dem Osped. St. Ambrogio in Mailand transportirt wurde. Schon bei der ersten genauen Untersuchung wurden mehrere umfangreiche Knochentrümmer entfernt, welche höchst wahrscheinlich der Tuberositas ossis ischii angehörten. Nichts desto weniger nahm die Geschwulst in den folgenden Tagen noch bedeutend zu, und wurde so schmerzhaft, dass nur die Lage auf dem Bauche ertragen wurde. Unter dem Gebrauche von Cataplasmen und innerer Antiphlogose trat eine reichliche dünne Eiterung ein, welche wiederholt kleinere Knochensplitter hervorspülte.

Der eingeführte Finger gelangte in einen Herd von Knochentrümmern, von denen jedoch nur wenige durch Wasserinjectionen und die Kornzange entfernt werden konnten. Das zurückgebliebene Projectil fand man nicht. Zu wiederholten Malen trat eine profuse Blutung auf, die aber durch Tamponade bewältigt wurde. Während 6 Tagen war trotz der energischsten Nachhülfe kein Stuhlgang eingetreten. Da wurde eines Abends eine bedeutende Quantität missfarbigen, mit Koth gemischten Eiters nebst einigen Knochentrümmern per anum entleert. Mein nachfühlender Finger gelangte, entsprechend der ampullenförmigen Erweiterung des Mastdarmes, auf einen harten scharfkantigen Körper, welcher an einer vorgewulsteten, dem Durchbruch eines Abscesses entsprechenden Stelle der Schleimhaut steckte und nach der Extraction als das Projectil erkannt wurde.

Jetzt traten mehrere Tage diarrhoische Stühle mit Blut- und Eiterbeimischung auf. Der Jaucheausfluss aus der Wunde dauerte fort. Die Anschwellung des Hinterbackens zeigte nur wenig Abnahme. Es bildete sich eine teigige Infiltration nach der Darm- und Oberschenkelgegend aus, der eröffnet wurde. Am 24. September trat ein heftiger Schüttelfrost mit raschem Collapsus auf. Schon wenige Stunden später intensiv gelbe Färbung. Bild einer acuten metastasirenden Dyscrasie. Am 28. Abends erfolgte der Tod.

Die Körperhöhlen wurden nicht eröffnet. Dagegen ergab die Untersuchung der Wundverhältnisse Zertrümmerung des linken Sitzbeines an mehreren Stellen. Tuber fehlend. Uebergang der Caries auf das Schambein. Das umgebende Zellgewebe jauchig infiltrirt. Abscessbildungen in der Umgebung des Mastdarmes. Eitergänge nach den verschiedenen Richtungen.

2) A. P., österreichischer Infanterist aus dem Reg. König von Sachsen, wurde am 9. Juni in das Osped. St. Francesco aufgenommen. Er trug Bajonnetstichwunden der Weichtheile in der Regio epigastrica sin. und am Rücken. Ausserdem aber fand sich ein Schusskanal, welcher unter dem Tuber ischii dexter seinen Anfang nahm und in der entsprechenden innern Schenkelfläche eine Ausgangsöffnung zeigte. Aus beiden Oeffnungen nicht unbedeutende Blutung. Anschwellung der betroffenen Gegend. Profuse Eiterung. Ein Erysipel weicht unter Anwendung der Kälte. In den nächsten Wochen bilden sich an verschiedenen Stellen des Schusskanales umschriebene Abscesse aus. In mehreren derselben finden sich Knochentrümmer, in einem auch ein Bleifragment, das offenbar von dem Projectile losgesprengt worden war. In der 8. Woche heftige neuralgische Schmerzen dem Verlaufe des N. ischiadicus entsprechend. Durch Narcotica werden dieselben nur wenig gelindert. Zunehmende Fülle des Oberschenkels.

Auch in diesem Falle entwickelt sich eine acute Pyämie, und nachdem der Rumpf und die Extremitäten sich mit einer Miliaria crystallina bedeckt hatten, trat der Tod ein.

Eine genauere Autopsie fehlt leider. Die Untersuchung der Wundverhältnisse ergab mehrfache Splitterung des Sitzbeines. In der Umgebung desselben Infiltration, welche sich vorzüglich längs der Scheide des missfarbigen N. ischiadicus einen Weg gebahnt hat. Die Adductoren von Jauche umspült.

3) Auf der Abth. des Dr. J. Neudörfer in dem Osped. St. Spirito in Verona sah ich den 27jährigen, bei Solferino verwundeten Andreas Czonkola. Nachdem er an einer Schusswunde des linken Hinterbackens in mehreren italienischen Lazarethen behandelt worden war, kam er am 9. September nach Verona. Er bot eine hässlich eiternde Wunde der Weichtheile, dem tuber ischii entsprechend. Bei der Untersuchung gelangte der Finger in eine cariöse Kochenhöhle. Da der Kräftezustend mehr und mehr sank, entschloss sich Neudörfer zur totalen Resection des Tuber ischii, welche er in meiner Gegenwart am 29. September 1859 ohne bemerkenswerthen Zufall ausführte.

Das Resultat der Operation war überraschend günstig. In Kurzem nahm die Eiterung eine gute Beschaffenheit an, und frische Granulationen schossen aus dem Grunde der Wunde hervor, als ich Anfangs October Verona verliess.

4) Cav. Dr. Bima theilte mir aus dem Osped. Seminario in Vercelli einen Fall mit, welcher durch die rasche Wendung nach Entfernung des Projectiles charakteristisch ist. Ein piemontesischer Infanterist erhielt bei Magenta eine Kugel in den rechten Hinterbacken. Es folgte eine rasch sich ausbreitende Phlegmone diffusa. Mehrere Knochensplitter des Os ischii wurden nach und nach extrahirt. Schlechte Eiterung, Schmerz und Geschwulst dauerten fort, bis es am 20. Juli gelang, das fest in den Tuber ischii eingekeilte Projectil zu extrahiren. Noch einige kleinere Knochensplitter stiessen sich los. Die Quantität des Eiters nahm ab, die Qualität verbesserte sich. Die Anschwellung und der Schmerz nahmen ab. In verhältnissmässig kurzer Zeit trat völlige Heilung ein.

Schussfracturen des Heiligenbeins sind in Italien ziemlich oft beobachtet worden, auffallend häufiger bei den österreichischen, als bei den franco-sardischen Verwundeten (vergl. I. Abth.). Wenn man die Schwierigkeiten einer sichern Diagnose bedenkt, so wird man den von verschiedenen Schriftstellern gemachten Angaben über Frequenz dieser Brüche wenig Gewicht beilegen. Die gewöhnlichsten Schussfracturen sind einfache Spaltungen, welche quer das Heiligenbein durchsetzen. Bei diesen Formen findet man meistens geringe Dislocation, die bisweilen nur vom Mastdarm aus zu fühlen ist. In zwei Fällen, welche ich in dem Osped. St. Francesco untersuchte, bestanden beträchtliche Blutergüsse und Quetschungen der Hautdecken, aber keine Trennung. Keineswegs selten dringen Geschosse in die Kreuzbeinlöcher ein. An diesen Knochen findet man auch bisweilen sehr regelmässige Lochfracturen. Weil hier die Lage der Weichtheile nur dünn ist, wird auch die Gefahr fortlaufender Entzündungen und Infiltrationen geringer.

Um so bedeutender sind die Folgen der Erschütterung. Dieselbe kann in der Richtung der Wirbelsäule auf das Mark und nach der Beckenhöhle auf die Eingeweide fortgepflanzt werden. Es ist zu bemerken, dass man vielleicht mit Unrecht manche Erscheinungen, welche man durch die Anwesenheit von Fremdkörpern oder durch directe Verletzung zu erklären hatte, auf Rechnung blosser Erschütterung setzte. Fälle, wie der in der I. Abth. pg. 47 erzählte, bestärken mich in dieser Ueberzeugung.

Am häufigsten beobachtet man Blasen- und Mastdarmlähmungen. Durch dislocirte Fragmente kann der Mastdarm angebohrt werden. Dies kommt gewiss häufiger vor, als eine ruptura recti in Folge blosser Erschütterung. Ich habe einen Fall von Lähmung der untern Extremitäten, nach der Einwirkung einer Kartätsche in der Gegend des 3 — 5 Intervertebralloches, gesehen. Man leitete dieselbe von der

Commotio spinalis her. Eine ausgedehnte Zellgewebseiterung führte allmälig zur Erschöpfung.

Die Section erstreckte sich nur auf die Untersuchung der Beckenhöhle. Man fand einen Bruch des Os sacrum mit weit verlaufenden Strahlen. Auf dem Plexus ischiadicus lag eine grosse Masse von Faserstoffgerinnseln. Das Rectum von Jauche umspült, die Beckenfascien infiltrirt. Es war keinem Zweifel unterworfen, dass die Lähmungserscheinungen Folge eines auf dem Plexus ischiadicus ausgebreiteten Blutergusses waren. Die Quelle desselben wurde nicht gefunden.

Erwähnenswerth sind schon hier Fälle, bei denen Geschosse, welche in die Kreuzbeinlöcher eindrangen, die *Cauda equina* verletzten. Ein derartiges Beispiel erzählt auch *Hyrtl* (l. c. Bd. II. 1860 pg. 13). Wir werden bei den Schusswunden der Wirbelsäule auf diese Beobachtungen zurückkommen.

Schussverletzungen des Kreuzbeins sind oft auch ohne weitere Complicationen durch die sogleich zu erwähnenden Processe durch *Osteophlebitis* und *Pyämie tödtlich*. — Bemerkenswerth ist ein von *Lohmeyer* (l. c. pg. 113) erwähntes Beispiel.

Langwierige Necrosen und cariöse Processe werden sehr häufig nach Schussverletzungen der Kreuzbeinwirbel beobachtet. Ich habe in den italienischen Lazarethen ein *einziges Beispiel von Einheilung eines Projectiles kennen lernen*. Ein österreichischer Infanterist hatte eine Schusswunde der Kreuzbeingegend erlitten. Einige Knochensplitter wurden extrahirt. Es dauerte während mehrerer Wochen eine schlechte Eiterung fort. Anfänglich konnte man durch Auge und Finger sich überzeugen, dass das Projectil in dem Wirbel des Os sacrum eingekeilt war. Wiederholte Versuche der Extraction mit den gewöhnlichen Instrumenten missglückten. Man dachte an die Trepanation. In Kurzem überdeckten üppige und frische Granulationen die ganze Wunde. Eine Zeit lang klagte Patient über einen heftigen Schmerz bei Erhebung des Oberkörpers. Auch dieser verlor sich, aber allmälig. Die Wunde war bis auf eine kleine Oeffnung geschlossen, als er Ende Juli nach Verona evacuirt wurde. Die Kugel schien eingekapselt zu sein, und es gingen durchaus keine Beschwerden von ihr aus. Möglicherweise kann dies freilich nur ein Waffenstillstand gewesen sein. Denn die Erfahrung zeigt, dass sich in solchen Fällen oft erst nach langer Zeit bedeutende Folgen einzustellen vermögen. In dieser Beziehung ist namentlich ein Beispiel von *Stromeyer* (l. c. pg. 654) bemerkenswerth.

Er besitzt das Kreuzbein eines bei Fridericia verwundeten Infanteristen, bei dem eine Kugel im zweiten Kreuzbeinwirbel steckend, bis auf eine kleine Fistel eingeheilt war. Nach acht Monaten wurde der Patient, nach einer durchtanzten Nacht, von einer acuten Ostitis des ganzen Kreuzbeines ergriffen, in Folge deren er an Pyämie starb.

Im *Musée Dupuytren* in Paris habe ich mit der gütigen Erlaubniss des Conservators Prof. Houel ein Becken untersucht, mit einer in ein vorderes Kreuzbeinloch eingedrungenen und daselbst *eingeheilten* Kugel.

Die *Prognose der Beckenschussfracturen* ist von den Autoren sehr verschieden angegeben worden. Früher betrachtete man sie keines-

wegs als ungünstig. Noch *Percy* (l. c.) thut den Ausspruch: „Les fractures des os iles ne sont pas dangéreuses“. Die Achtundvierziger Erfahrungen in Paris schienen diesen Ansichten als Bestätigung zu dienen. Vernehmen wir doch aus den Verhandlungen der Academie, dass weitaus die grösste Zahl der Beckenschusswunden, welche in Val-de-Grâce und in andern Hospitälern behandelt wurden, zur Heilung gelangten.

Die meisten neueren Autoren, welche sich auf eine grössere Erfahrung stützen, halten die Beckenschusswunden, bei denen Knochenverletzungen vorkommen, für ausserordentlich gefährlich. Man ist geneigt, jene ausnehmend glücklichen Resultate durch eine grössere Seltenheit von Fracturen, und namentlich durch innere und äussere Contourirungen zu erklären. *Dupuytren* (l. c. pg. 493) sagt, dass die Schusswunden der Beckenknochen, selbst wenn sie nicht schwer seien, wenigstens einen äusserst langwierigen Heilungsprocess zeigen. *Guthrie* und *Baudens* (l. c.) halten den *lethalen Ausgang für gewöhnlich*, wenn derselbe auch nicht unmittelbar, sondern oft erst nach sehr langer Zeit erfolgte. Nach *Stromeyer* (l. c. 655) sind die Beckenverletzungen *ebenso gefährlich als die Kopfwunden*. *Lohmeyer* spricht sich (l. c. pg. 148) in ähnlicher Weise aus. Hiermit stimmen auch im Allgemeinen die Erfahrungen in Italien (vergl. Eingang) überein.

Wenn die von mir angegebene Mortalität der Beckenschussfracturen diejenige der Kopfverletzungen sogar übertrifft, so darf dies nach den in der I. Abth. pg. 186 gegebenen Auseinandersetzungen durchaus nicht befremden. Wir erhalten hier eines der schlagendsten Beispiele für die Compensation der unmittelbaren Lethalität auf dem Schlachtfelde und der secundären Sterblichkeit in den Lazarethen. Während der weitaus grösste Theil der schweren Kopfschusswunden auf dem Schlachtfelde und in den Ambulancen zu Grunde geht, sind dagegen unter den Beckenschusswunden verhältnissmässig wenige Fälle unmittelbar tödtlich.

Die *Therapie* bei diesen Verletzungen ist die der Schussfracturen überhaupt. Entfernung von Knochensplittern und Projectilen ist eine der wichtigsten Indicationen. Sie ist von allen erfahrenen Militärchirurgen als solche anerkannt. Der italienische Krieg bestätigte aber von Neuem die Thatsache, dass man bei den Beckenschusswunden gewöhnlich *zuletzt* an die Erfüllung dieser Indication denkt. Und doch hängt gerade hier unendlich viel von dem Zeitpunkt ab.

In den Ambulancen müssen die Fremdkörper aufgesucht und entfernt werden. Die dazu nöthigen Operationen sind in der ersten Zeit am leichtesten für den Chirurgen, am gefahr- und schmerzlosesten für den Verwundeten.

Ist dieses Stadium versäumt worden, sind Reactionserscheinungen bereits eingetreten, dann soll ein Versuch der Entfernung der Fremdkörper vorgenommen werden, *wenn die Entzündungs- und Fiebersymptome gänzlich zurückgebildet sind*. Dieser Grundsatz ist zwar äusserst einfach und rationell, und wird von allen Autoritäten wiederholt. Nur ist seine Durchführung in praxi nicht so leicht. Es gibt Fälle genug, wo die Reactionserscheinungen sich in einer Kette fortziehen, ohne der gehofften Toleranzperiode Platz zu machen, und jeder Militärchirurg

hat in seiner Erfahrung gewiss zahlreiche Beispiele aufzuweisen, in denen erst die in späterer Zeit neu aufflackernden heftigen Entzündungssymptome die Aufmerksamkeit auf zurückgebliebene Knochentrümmer hinlenkten. Unter diesen Umständen wäre eine expectatio höchst unzweckmässig, indem ja die Erfahrung lehrt, wie häufig die intensiven *Reactionszufälle erst durch die Entfernung der Fremdkörper ihr Ende erreichen.*

Mächtiger als alle theoretische Ueberzeugung ist auch in diesen Fällen die Wirklichkeit. Nirgends setzen sich bisweilen der Entfernung der Fremdkörper so grosse Schwierigkeiten entgegen, als gerade am Becken. Man muss denselben, wie ungern es auch geschehen mag, nur zu oft weichen.

Ich verweise auf die frühern Auseinandersetzungen bei den Weichtheilen.

Eine wichtige Frage ist die, wie weit wir mit unsern Bemühungen zur Aufsuchung und Extraction der Fremdkörper gehen dürfen? Die Autoritäten sind neuerdings hierin ziemlich einig geworden. Incisionen sollen niemals bloss behufs der Aufsuchung der vermutheten Fremdkörper gemacht werden. Aus unserer Darstellung ergibt sich hinlänglich die Unmöglichkeit, ihre Lage mit einiger Sicherheit vorauszubestimmen, und Erfahrungen, wie die von *Ravaton* (l. c. pg. 243), haben gezeigt, dass man in der Regel durch ein solches Verfahren unnütze Verletzungen verursacht, ohne zum Ziele zu gelangen. Die Erweiterung der Wunde in der Idee, dadurch die Gewebe zu entspannen (débridement), wird jetzt von Niemandem mehr vorgenommen.

Ist aber der Sitz der Fremdkörper vollkommen sicher gestellt, und ist es unmöglich, die Extraction von den Schussöffnungen aus vorzunehmen, dann scheue man ein entschiedenes operatives Handeln nicht. *Baudens* (l. c. pg. 398) fühlte in einem Falle die durch das Os ilei perforirte Kugel in dem Psoasmuskel. Er machte eine Incision, wie zur Unterbindung der Art. hypogastrica, durch die Bauchmuskeln, trennte das Peritoneum vom Psoas, schnitt in denselben ein und zog das Geschoss mit mehrern Knochensplittern heraus. Der Patient war nach 3 Monaten völlig hergestellt. Aehnliche Erfahrungen, welche den Erfolg eines energischen operativen Handelns schlagend darthun, sind in den Annalen der Militärchirurgie in grosser Zahl verzeichnet.

Eine Frage, welche von den Schriftstellern sehr entgegengesetzt beantwortet wird, ist die, wie wir uns bei *Einkeilungen der Projectile in den Beckenknochen* zu verhalten haben. Chirurgen, welche die unschädliche Einkapselung der Kugel für ein so häufiges Ereigniss halten, wollen unter diesen Umständen keine Hand anlegen. Ich habe diese Ansicht von vielen italienischen Chirurgen vertreten gefunden.

Andere wollen mit Hebelinstrumenten, Zange und Kugelbohrer wenigstens einen Versuch der Extraction solcher Projectile machen, im Falle des Nichtgelingens aber die Natur walten lassen.

Dieses Verfahren ist durchaus verwerflich. Sind die Verhältnisse der Art, dass man ein Einheilen des Projectiles erwarten darf, ein sicher seltener Fall, dann vermeide man jede Insultirung, welche Ostitis und Caries hervorrufen kann. Am wenigsten aber arbeite man im

Dunkeln herum. Ich habe häufig normale Knochenvorsprünge mit dem Kugelzieher anbohren und durch Tractionsversuche heftig erschüttern sehen. Die Folgen solcher Misshandlungen können furchtbar sein.

Hat man einmal mit den genannten Werkzeugen an der eingekeilten Kugel gearbeitet, und ist nicht zum Ziele gelangt, dann darf man nicht auf halbem Wege stehen bleiben, wenn man sich nicht den Vorwurf machen will, dem Verwundeten mehr geschadet, als genützt zu haben. Wir nehmen dann, ohne vorher die äussersten Kraftanstrengungen gemacht zu haben, zu der *Trepanation*, oder besser zur *Resection* der Knochenpartie unsere Zuflucht, in welche das Geschoss einschlug. Es ist dies die Methode, welche unter den genannten Verhältnissen die schönsten Resultate liefert.

Oft genug sah man nämlich an der Stelle des Knochens, in welcher die Kugel sass, auch nach deren glücklicher Entfernung durch Extraction, in Folge der Quetschung und Erschütterung, Ostitis und Caries eintreten, welche in späterer Zeit dennoch eine Resection nothwendig machten. Angesichts dieser Erfahrung erscheint es, wo dies die Lokalität erlaubt, weit zweckmässiger, gleich von vorneherein eine reine Knochenwunde durch Säge und Meissel zu erzeugen.

Obschon uns nur eine geringe Erfahrung in Betreff der *Beckenresectionen* zu Gebote steht, so glaube ich doch, dass wir hierin ein Mittel besitzen, um vielleicht manchen sonst rettungslos verlorenen Fall glücklich beenden zu können. Ich verweise auf die beiden mitgetheilten Operationen von Neudörfer. Cariöse Processe der Darm-, Scham- und Sitzbeinvorsprünge eignen sich vorzugsweise zu resectorischem Verfahren.

Bisweilen lassen sich auch Necrosen der Beckenknochen auf diesem Wege abkürzen. Im Allgemeinen ist jedoch hier eine umsichtige exspectative Behandlung am vortheilhaftesten. Vor öfteren vergeblichen Extractionsversuchen muss man sich möglichst hüten.

Den Reactionserscheinungen in der Umgebung einer Schussfractur setze man zunächst eine *energische örtliche Antiphlogose* entgegen. Ohne, wie *Schwartz* (l. c.), die Aderlässe ganz proscribiren zu wollen, müssen wir uns doch daran erinnern, dass der Verlauf der in Rede stehenden Verletzungen stets ein sehr langwieriger, durch reichliche Eiterungen schwächender ist, und dass der lethale Ausgang in der Regel durch Erschöpfung oder Pyämie herbeigeführt wird. Eine vorurtheilslose Prüfung wird uns auch bei diesen Verletzungen von den Gefahren einer therapeutischen Blutvergeudung hinlänglich überzeugen. Je weniger wir dem Verwundeten in früherer Zeit entzogen haben, um so weniger brauchen wir ihm später zu ersetzen.

Die Eiterinfiltrationen und Phlegmonen der Beckenweichtheile, sowie die gefährlichen Durchbrüche von Abscessen nach der Beckenhöhle, werden am sichersten durch gut lokalisirte rechtzeitige äussere Einschnitte verhütet. Höchst bedenklich scheint mir der Rath eines berühmten militär-chirurgischen Schriftstellers, die Eröffnung der sich bildenden Eiteransammlungen der Natur zu überlassen, oder erst dann vorzunehmen, wenn sie dem Aufbruche nahe sind.

Geeignete Lagerung ist ein höchst wichtiges Moment bei der Behandlung der Beckenschussfracturen. Sorge für möglichst freien Abfluss der Wundsecrete steht im Vordergrund. Mit Recht haben erfahrene Militärchirurgen solche Verletzungen den Kopfwunden in Betreff der Gefahr der Pyämie an die Seite gestellt. Dieselben Vorsichtsmassregeln gelten auch hier. —

Nur in seltenen Fällen ist eine besondere *Behandlung des Fracturverhältnisses* indicirt.

Was die Brüche des *Darmbeines* betrifft, so ist die horizontale, ruhige Lage gewöhnlich ausreichend. Bei unverletzten Decken erwies sich ein über die Crista angelegter Gürtel bisweilen zur Retention des abgesprengten Fragmentes nützlich.

Bei den Schussfracturen des *Schambeines* sah ich nie eine besondere Verbandvorrichtung in Anwendung ziehen. Hier sowohl als bei dem Sitzbein genügte die Ruhe im Bette zur Coaptation einfacher Fragmente.

Bei den Brüchen des *Heiligenbeines* wird durch Einbringung des Holzcylinders von Indes oder der silbernen Röhre von Bermond in den Mastdarm mehr zu Perforationen und Ulcerationen desselben als zur Retention verschobener Fragmente beigetragen.

C. Schusswunden der Beckeneingeweide.

Projectile können auf sehr verschiedenen Wegen in die Beckenhöhle eindringen. Entweder werden dabei bloss Weichtheile, oder Beckenknochen durchbohrt. In die erste Classe gehören die Fälle, in denen ein Geschoss durch die Bauchdecken, durch den Darm, oder durch eine der natürlichen Oeffnungen des Beckens (incisurae ischiadicae, foramina obturatoria) in dessen Höhle gelangt. Unter den Fällen der zweiten Classe sind die besonders häufigen Perforationen des Kreuz- und Darmbeines hervorzuheben. Am besten entspricht unsern practischen Bedürfnissen die Unterscheidung dreier Arten von eindringenden Beckenschusswunden:

1) das Projectil gelangt in einen, nicht vom Bauchfell überkleideten Beckenraum, und kann die Beckenhöhle hier ohne Verletzung des Peritoneum oder eines Eingeweides durchsetzen. Solche, beim ersten Anblicke erschreckende, dennoch glücklich verlaufende Verletzungen hatte schon *Dupuytren* erzählt. Ich habe aus den verschiedenen italienischen Lazarethen 16 Fälle gesammelt, bei denen das Projectil in der *Inguinalgegend* eindrang und an dem gleichseitigen oder entgegengesetzten Hinterbacken heraustrat, ohne dass das mindeste Zeichen einer Bauchfellverletzung bemerkbar wurde. Meistens fehlte auch eine Fractur dabei. Es darf übrigens nicht ausser Acht gelassen werden, dass Fälle von innern und äussern Contourirungen unter demselben Bilde auftreten, und im Leben schwerlich zu unterscheiden sein dürften.

2) Eine zweite Abtheilung umfasst die, übrigens seltenen Fälle von Eröffnung des Bauchfellsackes ohne Verletzung der Eingeweide.

3) Am wichtigsten sind für uns die mit Eingeweideverletzungen complicirten Beckenschusswunden. Die beiden ersten Classen bieten

weder in klinischer, noch in therapeutischer Beziehung besondere Eigenthümlichkeiten, weshalb wir hier nur die Schussverletzungen der Beckeneingeweide einer genauern Betrachtung unterwerfen wollen.

Die *Zerreissungen der grossen Beckengefässe* führen in der Regel so schnell zum Tode, dass sie nicht mehr Gegenstand eines chirurgischen Beobachtens und Handelns werden können.

Die *Nervenplexus* werden durch Projectile, durch mitgerissene Knochensplitter, Blutergüsse, consecutive Entzündungen und Eiterungen auf sehr verschiedene Weise beeinträchtigt. Die hervorgerufenen Zufälle sind sehr mannigfaltig. Am häufigsten beobachtet man in dem Verästlungsbezirke des verletzten Geflechtes *Lähmungen* verschiedenen Grades, und *Schmerzen* mit sehr variablen Charakteren.

Ich habe zwei Fälle von Beckenschusswunden in dem Osped. St. Francesco gesehen, welche durch heftige *neuralgische Schmerzen* des Dammes und Hinterbackens ausgezeichnet waren.

Contracturen des Oberschenkels folgen ziemlich oft nach penetrirenden Beckenschusswunden. In zwei derartigen Fällen fand sich das Projectil in dem M. Psoas. Diese Ursache der Beugung des Oberschenkels scheint häufiger zu sein, als eine Verletzung des Plexus.

Man kann die Eingeweideschusswunden in zwei Abtheilungen bringen, in die *des grossen* und die *des kleinen Beckens*. Unter den erstern haben wir die Verletzungen des Darmkanals, namentlich des *Blind-* und *Dickdarmes* zu erwähnen. Die letztern begreifen vorzugsweise die Blasen- und Mastdarmschusswunden.

In Betreff der Eingeweideverletzungen des grossen Beckens verweise ich auf meine Darstellung der Abdominalschusswunden. Doch mögen hier zwei Fälle Platz finden, welche sich den Erfahrungen von *Stromeyer* (l. c. pg. 656) anschliessen.

1) Professor *Porta in Pavia* theilte mir folgende Beobachtung mit.

Ein 30jähriger Soldat wurde bei *Montebello* den 25. Mai 1859 von einer Kugel getroffen, welche ihm das rechte Darmbein unter der Crista ossis ilei durchbohrte. Nachdem mehrere Knochentrümmer entfernt worden waren, trat eine fäcale Materie aus der Wunde. Porta sah ihn am 7. Juni zum ersten Male in dem Ospedale Seminario. Es folgten noch Stühle auf normalem Wege, obschon eine ziemliche Kothmenge aus der Wunde ausfloss. Es stiessen sich noch weitere Knochensplitter los.

Auffallend war der Umstand, dass von Anfang an die Verdauung durchaus nicht gestört war. Patient ass mit Appetit. Indessen sanken seine Kräfte immer mehr. Die Wunde nahm eine jauchig gangränöse Beschaffenheit an. Ohne Dazwischenkunft einer besondern Erscheinung starb Patient am 31. Juni. Die Leichenöffnung zeigte, dass der Schusskanal des Darmbeines mit dem Colon ascendens communicirte. Die Heilungsvorgänge waren in der Umgebung der Wunde bereits weit fortgeschritten. Kein Durchbruch war in das Peritoneum erfolgt.

2) In dem *Ospedale St. Francesco* lag ein böhmischer Infanterist, dem bei Magenta ein Projectil unter der rechten Crista ossis Ilei eingedrungen war. Bald darauf ergoss sich Koth aus der Wunde. Mehrere Knochensplitter wurden extrahirt, das Geschoss fand sich nicht. In der dritten Woche war der Kräftezustand so weit gesunken, dass man täglich das Ende erwarten durfte. Unter einer einfachen Behandlung durch ruhige Lagerung und Ceratverbände erholte sich Patient allmälig. Der Kothaustritt verminderte sich. Eine Zeit lang floss ein übelriechender, dünner Eiter aus der Wunde. Auch dieser war fast gänzlich verschwunden, als der Verwundete in der 7. Woche evacuirt wurde. Höchst wahrscheinlich war hier das Coecum an seiner nicht vom Bauchfell überzogenen Seite getroffen.

Unter den Schussverletzungen der Eingeweide des kleinen Beckens sind diejenigen der Blase weitaus am wichtigsten.

Bei der Prüfung der Krankencontrolen in den Lazarethen, und meiner eigenen Journale sind mir nur zehn Fälle von Schussverletzungen der Blase aufgestossen. Ich suchte daher bei der folgenden Darstellung das dargebotene Material der Literatur [1]) so umfänglich wie möglich zu benutzen.

Was die Häufigkeit dieser Verwundungen überhaupt betrifft, so hat schon *Larrey* hervorgehoben, dass sie mit der Ausdehnung der Blase zunehme. In der Schlacht tragen zwei Umstände dazu bei, einen grössern Füllungszustand der Blase zu unterhalten. In der Hitze des Kampfes ist die Nierensecretion gesteigert, und das Bedürfniss des Wasserlassens wird häufig vergessen.

Wir haben vor Allem zwei Hauptclassen von Blasenschussverletzungen zu unterscheiden, je nachdem eine gleichzeitige Verwundung des Bauchfelles stattfand, oder nicht. Man hat hiernach penetrirende und nicht penetrirende Blasenwunden einander gegenübergestellt. Dies ist die prognostisch wichtigste Classification. —

Wir dürfen nicht ausser Acht lassen, dass der grössere Füllungszustand der Blase auch seine *günstige Bedeutung* für den Verwundeten hat. Das Peritoneum wird dadurch aus dem Bereiche manches sonst tödtlichen Schusses entfernt. Man kennt Fälle, in denen über der Symphys. oss. pub. eintretende Geschosse das Bauchfell nicht verletzten. Auf der Hinterseite bleibt das Bauchfell unverrückt. Am häufigsten wird die Blase von Projectilen getroffen, welche durch das Kreuzbein und die Incis. ischiad. maj. in das Becken gelangen.

Es gibt *unmittelbare* und *mittelbare Schussverletzungen der Blase*, d. h. das Geschoss kann in dieselbe eindringen, oder einen von den Beckenknochen, am häufigsten von dem Schambein losgerissenen Splitter einbohren.

Man hat ferner folgende *Möglichkeiten der Verwundung* zu unterscheiden:

1) das Projectil quetscht irgend einen Theil der Blasenwand und bleibt dabei liegen, oder setzt seinen Weg weiter fort.

2) Das Projectil durchbohrt eine Wand, bleibt stecken, fällt wieder heraus, oder gelangt in den betreffenden Theil der Höhle.

3) Das Projectil durchbohrt die Blase an zwei Stellen, und fällt in der Beckenhöhle nieder.

4) Die Blase wird einfach oder doppelt angebohrt, gleichzeitig aber auch die Höhle eines Nachbarorganes, am gewöhnlichsten des Mastdarmes eröffnet.

Dieselben Verletzungen können auch durh die losgesprengten Knochensplitter zu Stande kommen.

Man hat bisweilen in Fällen, wo der Tod durch eine andere Eingeweideverletzung herbeigeführt wurde, die Spuren einer Quetschung der Wandung der Blase vorgefunden, ohne dass im Leben die

---

1) Ausser dem klassischen Mémoire von Larrey „sur les plaies de la vessie" (l. c. T. IV. p. 284) und den militär-chirurgischen Schriften mache ich namentlich auf die Thèse de concours von Henel „Des plaies et des ruptures de la vessie" 1857, und auf zerstreute Journalaufsätze von Demarquay (Mémoires de l'académie 1845), von Larrey fils (Bulletin de la société d. chir. VI. p. 360), von Bourrienne (Journal de médecine) u. AA. aufmerksam.

mindesten Symptome darauf hingedeutet hätten. Es kann Hämaturie folgen. Doch beobachtete man auch Harnverhaltung. Nach geraumer Zeit kann sich die gequetschte Stelle gangränös losstossen, und ein Urinerguss in die Bauchhöhle den Tod herbeiführen. Einen schlagenden Fall derart berichtete *Fleury de Clermont*. Eine Entzündung und Ulceration der Blasenwand setzt sich bisweilen auf die Mastdarmwand fort, und es bildet sich eine Fistula recto-vesicalis. So in einem Falle, den *Larrey fils* aus dem Krimfeldzug mittheilte [1]). Eine allgemeine Cystitis, noch häufiger eine Pericystitis sah man einige Male nach Contusionsschüssen der Blase folgen.

Auch consecutive Durchbrüche der Blase können geschlossen werden, bevor ein gefährlicher Urinausfluss erfolgt.

Am gewöhnlichsten sind Durchbohrungen des fundus, des Halses, und der Seitenflächen, seltener des Scheitels, und der Vorderwand der Blase. Die Eröffnungen derselben durch Degen, Lanze und Bajonnet finden gewöhnlich vom obern oder untern Beckeneingang statt. Fälle, wie der von *Keraudren* mitgetheilte, wo ein Ladstock durch das foramen obturatorium geschossen wurde, sind äusserst selten. Obschon die Prognose der Blasenperforationen sich ebenfalls nach der gleichzeitigen Verletzung des Bauchfelles richtet, so sah doch *Larrey* (l. c.) solche Fälle in der Regel in 48 Stunden lethal verlaufen.

Die Perforationen der Blase durch kleine Projectile, namentlich durch Schrot, können ohne weitere Zufälle verlaufen. Man hat auch bei Gewehrprojectilen bisweilen die ersten Erscheinungen eines Austrittes von Urin in späterer Zeit (vom 7. bis 12. Tage) erfolgen sehen, weil sich die Wundränder des meist unregelmässigen Schusskanales aneinander legten, oder durch Nachbarorgane verschlossen wurden. Dies kommt am Körper und Grund der Blase wahrscheinlich *niemals*, an dem Scheitel nur *höchst selten* vor.

In der Regel ergiesst sich, unmittelbar nach dem Durchschlagen des Projectiles, der Urin aus der äussern Wundöffnung, meistens von Blut gefärbt, das aber keineswegs immer aus der Blase stammt, sondern, wie in den Fällen von *Demarquay* (l. c.), auch von der A. epigastrica inf. herkommen kann. Wenn die äussere Wunde durch ihre anatomische Disposition den Austritt des Harnes verhindert, und wenn die Richtung des Schusses unbekannt ist, so kann die Diagnose anfänglich erschwert sein. Bei beträchtlicher Spannung der Blasenwand und ergiebiger Oeffnung springt der Urin parabolisch hervor. Dies sah ich an einem Falle in dem *Osped. St. Filippo* in Mailand, von dem später die Rede sein soll.

Gewöhnlich klärt sich der Urin bald wieder. In einer Reihe von Fällen sah man Hämaturie fortdauern, oder nach Unterbrechungen wiederkehren.

Nach der Entleerung wird sich die Blase zusammenziehen. Die Wundöffnung kann dadurch geschlossen werden und schnell vernarben, ohne dass ein weiterer Harnaustritt erfolgt. Besonders gefährlich ist eine sich hinzugesellende Retentio urinae. Man hat bereits ziemlich

1) Larrey im Bulletin de la soc. d. chir. T. VI. p. 360.

fest gewordene Adhäsionen durch die Anstrengungen der Blase wieder bersten sehen.

War das *Peritoneum nicht verwundet*, so ergiesst sich der Harn in das umgebende Zellgewebe und veranlasst hier Entzündungen und Eiterungen, welche namentlich auch wegen des grossen Venenreichthums sehr gefährlich werden. In der Mehrzahl der Fälle führen sie entweder zu Erschöpfung, oder zu Pyämie. Doch hat man, besonders bei Durchbruch eines beschränkten Urinabscesses und Bildung einer Harnfistel, allmälig Heilung eintreten sehen. Die *Harninfiltrationen* und Abscesse mit ihren Folgen wurden früher ausführlich beschrieben. *Larrey, Thompson, Cooper, Baudens, Stromeyer* haben Heilungen solcher Fälle berichtet.

Bei allen perforirenden Schusswunden der Blase, welche von einem unmittelbaren Harnaustritt gefolgt waren, besteht die Gefahr einer Erneuerung desselben in der Zeit der Schorfablösung. *Larrey* (l. c.) unterscheidet 3 Perioden der Urininfiltration. Die erste währt 1—1½ Tage, während welcher der Harn aus der Wunde fliesst. Die zweite erstreckt sich bis zum 6. Tage. Selten findet während dieser Zeit eine Urininfiltration statt. Die dritte Periode reicht vom 7. zum 9. Tage. Es ist der gefährlichste Zeitpunkt, in welchem der Schorf meistens fällt. Auch eine Blutung kann abermals eintreten, und retentio urinae zur Folge haben. Bisweilen gehen beträchtliche Gerinnsel durch die Harnröhre ab.

Wurde das *Bauchfell gleichzeitig mit der Blase eröffnet*, dann bildet sich, in Folge des Harnaustrittes, in der Regel eine rasch verlaufende Peritonitis. Nur ausnahmsweise wird durch Bildung eines umschriebenen, nach aussen oder in den Mastdarm durchbrechenden Urinabscesses ein glücklicher Ausgang herbeigeführt.

Im Augenblicke der Verletzung werden einige allgemeine Erscheinungen wahrgenommen, von denen zu nennen sind: Schwäche der untern Extremitäten, Schmerzen in der Beckenhöhle, welche sich bis in die Geschlechtsorgane erstrecken, Drang zum Harnlassen und Stuhlgang, oft mit gleichzeitigem Tenesmus. Der Unterleibsschmerz zeigt sehr verschiedene Grade der Intensität. Bei Eröffnung des Bauchfellsackes und bei erfolgter Infiltration erscheint oft schon in den ersten 12 Stunden eine Peritonitis, Meteorismus, Erbrechen, Singultus, kleiner, schneller Puls, Delirium lassen gewöhnlich keinen Zweifel über die Schwere des Falles. — Man sieht bisweilen allarmirende Erscheinungen der Peritonitis gänzlich fehlen, muthmasst aber doch aus dem Collapsus, aus dem kleinen Puls, den kühlen Extremitäten etc. die Bedeutung des Zustandes.

Die folgenden beiden Fälle können den Verlauf der durch Fracturesplitter bewirkten Blasenzerreissungen zeigen, obschon sie sich nicht auf Schussverletzungen beziehen. Ich habe sie im Jahre 1858 auf der Klinik meines Vaters beobachtet.

1) Joh. Reuter, 27 Jahre alt, war beim Holzfällen von einer stürzenden jungen Tanne in der Leisten- und Schambeingegend getroffen worden und kam als Nothfall den 18. Februar 58 in das Inselhospital. Es waren 85 Stunden verflossen, als ich denselben mit meinem Vater sah. Das Scrotum war in eine dunkelblaurothe kindskopfgrosse Geschwulst verwandelt, die sich in die ecchymotisch-ödematöse Damm- und Leistengegend fortsetzte. Die Blasengegend fand sich eingesunken. Es bestand die qualvollste Retentio urinae.

Wegen der ausgedehnten, stellenweise knotig harten Geschwulst der Schambeingegend, wegen der furchtbaren Schmerzen und der Gefahren einer genauern Untersuchung unterblieb dieselbe.

Der äusserst sorgsam eingeführte Catheter gelangt in der Gegend der pars prostatica in einen etwas seitwärts gelegenen, geräumigen Sack. Einige Tropfen blutig urinöser Flüssigkeit entleerten sich. Eine Blasenaction fehlte gänzlich. Nach 24 Stunden hatte die Spannung der Dammgegend beträchtlich zugenommen. Missfarbigkeit und Kälte liessen Gangrän befürchten. Mein Vater legte in einer Entfernung von 1" mehrere tiefe Incisionen in der Dammgegend an. Drei Schoppen eines mit Blut gemischten Urines sickerten im Verlaufe einer Stunde aus. Die Geschwulst nahm hierauf beträchtlich ab. Es wird in der ganzen Ausdehnung der bestehenden Infiltration ein intensiver Jodanstrich gemacht. Innerlich wegen der quälenden Schmerzen zu wiederholten Malen 30 Tropfen Tt. Opii.

Tags darauf hat die Geschwulst noch weiter abgenommen. Färbung und Temperatur normaler. Noch keine Erscheinungen der Peritonitis. Indessen Singultus, gegen welchen Eispillen gereicht werden. Jetzt gelingt es, den Catheter durch Leitung von der Incisionsöffnung in die Blasenhöhle einzuführen. Aus den Einschnitten des Dammes sickert fortwährend Urin aus. Jedoch wird auch durch Druck auf die Unterbauchgegend eine ziemliche Quantität aus dem Catheter entleert. Der Jodanstrich wird erneuert. Singultus dauert fort.

Am 20. Februar ist der Puls 130, klein und comprimibel. Lokalverhältnisse noch weiter gebessert. Noch immer blutiger Harn. Gegen Abend bleiches erdfahles Aussehen. Soporöser Zustand. Leib gespannt. Heftiger Schmerz durch grosse Gaben Opium gemindert. Singultus fortdauernd, aber kein Erbrechen. Kein Stuhl war bis heute erfolgt, obschon am Abend 2 Clysmata gegeben worden waren. Der Ausfluss blutigen Urines dauert bei untergelegter gepolsterter Blechschaufel ungehindert fort. Abends noch 2 Clystire mit Ol. Ricini. Die Nacht Athmung sehr beengt. Grosse Unruhe. Singultus.

Am 21. Februar Ausdruck eingenommen und ängstlich, Blick stier. Hautfarbe erdfahl. Höchster Meteorismus. Fortwährendes Seufzen und Stöhnen. Klares Bewusstsein. Gangrän der Damm- und Scrotalhaut. Mehrere blauschwarze Brandblasen. Der ausfliessende Harn braun gefärbt, übelriechend, sehr fettreich. Am 22. tritt im Laufe des Morgens der Tod ein unter stetem Murmeln von Gebeten.

Am 23. wird die Autopsie vorgenommen. Die Beckenhöhle wird durch einen mit dem Schambein und Darmbein parallelen Bogenschnitt eröffnet, wobei sich eine jauchige Infiltration der Obliqui, pyramidales und der recti findet. Der absteigende und aufsteigende Schambeinast auf der linken Seite getrennt. Symphyse nicht zerrissen. Ein länglicher dünner Splitter der hintern Fläche des horizontalen Schambeinastes findet sich in dem die Blase umgebenden Jaucheherd. Der mit dem Darmbein in Verbindung stehende spitz abgebrochene Ramus horizontalis bildet einen bedeutenden Hiatus nach innen. Durch ihn war die Blase wahrscheinlich angebohrt worden.

Die Blase war comprimirt, missfarbig, von zerflossenen Blutcoagulis, und von Jauche überdeckt. Es fand sich eine unregelmässige, von aufgewulsteter Schleimhaut und von Ecchymosen umgebene Einrissstelle der linken vordern und seitlichen Wand. Ausserdem eine Zerreissung der Harnröhre beim Uebergang in den Blasenhals. Communication mit einem von Blut und Harn erfüllten Sack des Bindegewebes, in welchen der Catheter wahrscheinlich bei der ersten Einführung gelangt war. Gegenwärtig lag er im Innern der Blasenhöhle. Das linke Corpus cavernosum war von dem ramus pubis abgerissen, und schien vorzugsweise zu der collosalen Hämorrhagie in das Scrotum Veranlassung gegeben zu haben. Im Uebrigen bestanden die Zeichen ausgedehnter Peritonitis.

2) Ein Arbeiter war beim Aufziehen eines Balkens, beim plötzlichen Zerreissen des Strickes, in die Beckengegend getroffen worden. Heftige Commotion. Beweglichkeit beider Extremitäten erhalten. Am 16. März wird er als Nothfall auf die Abtheilung meines Vaters gebracht, welcher durch genaue Untersuchung einen beiderseitigen Bruch des horizontalen Schambeinastes constatirt. Bluterguss in das Zellgewebe fehlte. Zwölf Stunden nach der Verletzung äusserst schmerzhafte Retentio urinae. Darreichung von Opium. Sorgfältiger Catheterismus.

Die Sonde gelangt wie im vorigen Falle in eine Caverne, aus der sich grosse Mengen blutig urinöser Flüssigkeit entleeren. Wenige Stunden später werden wegen teigiger über den Damm und die obere Schenkelgegend sich erstreckender Infiltration zu beiden Seiten der Raphe tiefe Incisionen angelegt, welche reichliche Mengen Blut und Harn entleeren.

Schon nach 18 Stunden Peritonitis. Behandlung wie im vorigen Falle. Der durch das Rectum eingeführte Finger fühlt eine andrängende fluctuirende Geschwulst. Tod nach 48 Stunden.

Bei der Section findet sich eine Abreissung der Harnröhre vom Blasenhalse und intensive, weit über denselben sich erstreckende Contusion. Der Catheter war nicht in das Cavum vesicae, sondern in eine blutig urinöse Höhlung des Bindegewebes gelangt. Der Ramus horizontalis o. pubis auf beiden Seiten von der Symphyse getrennt. Kein hervorstehendes Fragment. Die Blase trägt an der vordern Wand, entsprechend der Fracturstelle, einen missfarbigen, gequetschten Streifen, an welchem die Blasenwand zwar nicht perforirt, aber dem Durchbruch nahe scheint. Namentlich findet sich auf der Schleimhaut eine hämorrhagisch infarcirte Stelle.

Kleinere Harnextravasate können durch eine circumscripte Peritonitis eingeschlossen werden, und sich nach aussen eröffnen, ein Fall, der zu den grössten Seltenheiten gehört.

Nur ausnahmsweise bleiben Projectile in der Wandung der Blase stecken. Am Collum und Fundus vesicae hat man dies beobachtet, und *Larrey* sah einmal eine Kugel in der vordern Wand stecken. Die nach innen vorragende Hälfte war mit Phosphaten überzogen.

Zu den schwersten Complicationen der einfach penetrirenden Blasenschusswunden gehört die Anwesenheit von Fremdkörpern, namentlich Projectilen und Knochensplittern, innerhalb des Cavum vesicae. Dieselben können auch eine Zeit lang innerhalb des umgebenden Zellgewebes liegen geblieben, und erst nachmals durchgebrochen sein.

Doch ist dies der weit seltenere Fall.

Keines der jetzt gebräuchlichen Projectile vermag durch die Urethra ausgestossen zu werden. Dies findet auch nur bei kleinen und günstig gelagerten Knochensplittern statt. Wir besitzen in den Schriften von *Larrey*, *Bonnet*, *Baudens* Beispiele, in denen Pistolenkugeln und Knochensplitter durch die Urethra *spontan* ausgestossen wurden. —

Bisweilen kann einer der genannten Körper in Folge beschränkter Entzündung und Schmelzung, durch das Rectum, oder durch einen am Damm sich öffnenden Abscess, glücklich heraus befördert werden. In der Mehrzahl der Fälle wird er sich aber wie ein Stein in der Blase verhalten, bildet auch nicht selten den Kern für einen Urolithen. *Larrey* und *Houel* haben mehrere Beispiele hiervon gesehen. Acute und chronische Cystitis und Ulcerationen verschiedener Tiefe und Ausdehnung waren häufige Folgen. Der berühmte Fall von *Souberbielle* zeigt, dass Fremdkörper von bedeutendem Gewicht während längerer Zeit in der Blase liegen können, ohne Beschwerden zu veranlassen. Er operirte einen Fremdkörper i. J. 1821 wegen plötzlich eintretender heftiger Schmerzen, welcher i. J. 1815 in die Blase gelangt war und während des genannten Zeitraums keinerlei Leiden hervorgerufen hatte.

Blasenfisteln gehören zu den häufigsten Folgezuständen der penetrirenden Blasenschusswunden. Vesicalhernien, welche zuerst von *Ruisch* beobachtet wurden, sind meines Wissens bei Schussverletzungen nicht beschrieben. *Cooper* sah nach der Schlacht bei Waterloo mehrere Fälle, und *Larrey* erwähnt einer bei einem Stierkämpfer in Spanien gemachten Beobachtung.

Den Alten, wie Hippocrates (Aphorism. Lib. VI. 18.), scheinen nur die mit Bauchfellverletzung complicirten Blasenwunden bekannt gewesen zu sein, weshalb sie dieselben für unvermeidlich *tödtlich*

ansahen. Bei uneröffnetem Peritoneum haben *Larrey, Thompson, Cooper, Baudens, Stromeyer* glückliche Ausgänge beobachtet..

Bei *doppelter Perforation der Blase* sieht man bisweilen aus beiden äussern Oeffnungen Harn strömen. *Baudens* macht darauf aufmerksam (l. c. I.), dass in diesem Falle sich stets nur die höher gelegene Oeffnung in eine Fistel umwandle. Ein interessantes Beispiel von doppelter Perforation der Blase habe ich in dem *Osped. St. Filippo* in Mailand wiederholt gesehen. Die Kugel war in die rechte Regio inguinalis eingedrungen, und hatte den ramus horizontalis pubis dieser Seite zertrümmert. Die Ausschussöffnung befand sich in der obern Hälfte des Os sacrum. Einige Tage später floss der Harn aus beiden Oeffnungen, namentlich aber aus der Scrotalwunde in parabolischem Strahle. Durch die Anwendung einer Spritze von Gummi elasticum wurde Urinansammlung und Infiltration vermieden. Als ich den Kranken einige Wochen später wiedersah, waren die Wunden ihrer Heilung nahe, Ein Fistelzustand der hintern Oeffnung wurde durch Cauterisation beseitigt. Der Urin nahm wieder seinen physiologischen Weg, und ohne alle Beschwerden wurde der Patient in die Heimath entlassen.

Das Projectil kann gleichzeitig mit der Blase noch andere Eingeweide verletzen, namentlich den Dickdarm, die Uretheren, die Samenbläschen, den Samenstrang etc. Am häufigsten ist die Anbohrung des Rectum. Es kann zu einer vollständigen Verlöthung beider Wunden kommen, indem Blase und Mastdarm mit einander verwachsen. Ungleich häufiger bilden sich Blasenmastdarmfisteln. Urin tritt durch das Rectum, Darmgas und Fäcalmasse durch die Urethra hervor. *Larrey* (l. c. II. p. 161) erzählt mehrere Fälle von Eröffnung des S. romanum mit vollständiger Heilung, selbst ohne Zurückbleiben einer Fistula stercoralis. Besonders merkwürdig ist ein an derselben Stelle erwähntes Beispiel von gleichzeitiger Schusswunde der Blase und des Mastdarmes mit totaler Heilung ohne Residuum.

Es bedarf keiner besondern Ausführung, dass die Prognose der genannten Verletzungen durch gleichzeitige Fracturen der Beckenknochen, Zerreissungen der Nerven und durch umfangreiche Zerstörungen der Weichtheile bedeutend erschwert werden muss.

Unser Handeln knüpft sich an eine vierfache Aufgabe. 1) Die lokalen und allgemeinen, namentlich entzündlichen Störungen zu bekämpfen, 2) den Ausfluss des Urins herzustellen, 3) Fremdkörper zu extrahiren und 4) etwaige Fistelzustände zu beseitigen.

1) Was die erste Indication betrifft, so verweise ich auf die, bei den Schusswunden der Abdominaleingeweide gegebene Darstellung der Antiphlogose. Ein ausgezeichnetes Mittel zur Linderung und Bekämpfung einer grossen Reihe von Allgemeinerscheinungen besitzen wir in prolongirten warmen Bädern. Eine wichtige Aufgabe der Lokalbehandlung besteht in der Wahl einer richtigen Lagerung. Der freie Ausfluss des Urines aus der Wunde ist dabei der wesentlich bestimmende Gesichtspunkt. Es muss die äusserste Reinlichkeit gehandhabt werden. Schwierig ist ihre Durchführung besonders bei gleichzeitigem Ausfluss von Darminhalt, der nur zu leicht Excoriationen herbeiführt. Es gelten hier dieselben Regeln, die wir bei der Be-

handlung des Anus präternaturalis aufgestellt haben. Erfahrene Militärchirurgen haben vor energischen Darmableitungen gewarnt. Clystire, welche zur Evacuation des Mastdarmes besonders geeignet sind, müssen mit grosser Vorsicht applicirt werden. Einer meiner Collegen theilte mir einen Fall mit, in welchem die Durchbohrung des wahrscheinlich gequetschten Rectum auf diese Weise bewirkt worden war.

In der ersten Zeit ist strenge Diät angezeigt. Man vermeidet bei gleichzeitiger Mastdarmverletzung sogar die Darreichung fester Speisen. Allein oft nur zu bald zeigt sich eine tiefe Rückwirkung auf die Ernährung des ganzen Organismus. Analeptische Kost und tonisirende Behandlung, stärkende Bäder, Aufenthalt in möglichst ventilirten, nicht überfüllten Lazarethräumen, das sind die wesentlichsten Punkte unserer Allgemeinbehandlung.

Anfänglich soll man sich auch hüten, zu grosse Quantitäten von Flüssigkeiten zu gestatten. Besteht quälender Durst, dann verschaffen Eispillen am meisten Linderung.

2) Die *Herstellung des Harnausflusses* bildet eine der dringendsten chirurgischen Aufgaben bei den Schusswunden der Blase. Die Einführung des Catheters, welche von *Dupuytren, Cooper, Larrey* unter den angegebenen Verhältnissen stets so früh als möglich vorgenommen wurde, scheint zur Erfüllung dieser Indication am besten zu genügen. Ausserdem befördere man aber auch in allen Fällen, welche Infiltration befürchten lassen, den freien Harnabfluss aus der äussern Wundöffnung. Häufig erfordert derselbe eine Erweiterung des Schusskanales. *Cooper* und *Larrey* haben dieselbe besonders auch deshalb *regelmässig* vorgenommen, weil sie in manchen Fällen dadurch auch die Fremdkörper entfernen konnten. Es erscheint rathsam, einen elastischen Catheter möglichst lange in der Blase liegen zu lassen, was bei den neuen englischen Sonden leichter geschehen kann als früher. Gut ist es, wenn der Catheter bis zur völligen Vernarbung liegen bleiben kann. Bei gleichzeitiger Zerreissung der Harnröhre ist dies von besonderer Wichtigkeit (vergl. die Behandlung der Harnröhrenwunden). Bei bedeutenden Hämorrhagien sind wir meistens in der genauern Diagnose und in unserm Handeln sehr beschränkt. Die verschiedensten Beckenarterien sind bereits mit Glück unterbunden worden.

Hämorrhagische und urinöse Infiltrationen, welche bei längerm Bestehen zu eiterigem und gangränösem Zerfliessen der Gewebe führen können, müssen durch energische Incisionen nach aussen entleert werden. Durch elastische Saugspritzen wird die Harnevacuation bisweilen passend unterstützt. Im Uebrigen verweise ich auf die frühern Angaben. Wichtig ist es zu wissen, dass sich Infiltrationen, welche nur die tiefen Zellgewebslagen der fascia profunda pelvis betreffen, oft längere Zeit der Diagnose entziehen können.

3) Zahlreiche Fälle beweisen, dass man die Extraction der Fremdkörper mit Glück von einer der erweiterten Schussöffnungen vornehmen konnte. Bisweilen wurde eine Gegenöffnung nothwendig. Die Diagnose eines in der Blase zurückgebliebenen Fremdkörpers geschieht auf dieselbe Weise wie beim Steine. Sie ist oft lange Zeit hindurch un-

möglich, trotz der umsichtigen Untersuchung mit der Steinsonde und per rectum.

Bei der Unmöglichkeit, die Fremdkörper auf andere Weise zu extrahiren, bleibt nur die *Operation des Steinschnittes* als letzte Hülfe übrig. Denn Niemand wird gegenwärtig mehr auf die einst von *Ledran* [1]) versuchte chemische Auflösung der Kugel eine Hoffnung gründen. Auch ist es in vielen Fällen weit gefährlicher, sich bei dem mangelnden Parallelismus der beiden Wunden, bei der Contraction und Entfernung der Blase, einen Weg durch die bestehende Oeffnung zu bahnen. Ziemlich allgemein, und ich glaube mit Recht, hat man sich für den *Seitensteinschnitt* erklärt, durch welchen namentlich von *Larrey* schöne Resultate erzielt wurden. *Baudens* hat in einem Falle die Sectio alta mit Erfolg ausgeführt.

Ueber den *Zeitpunkt der Operation* hat man sich noch nicht geeinigt. Die Einen wollen sie vor eingetretener Reaction ausführen, und fürchten besonders ulcerative Zustände der Blase. Andere wollen mehrere Wochen nach der Verwundung verstreichen lassen. Der letztern Ansicht scheinen sich gegenwärtig die meisten militär-chirurgischen Autoritäten zuzuneigen. Dringende Verhältnisse können aber auch eine frühe Vornahme der Operation indiciren. So schritt *Larrey* (l. c.) ein Mal am vierten Tage nach der Verletzung zum Seitensteinschnitt.

Den glücklichen Resultaten, welche von *Guthrie, Purmannen, Larrey, Baudens, Langenbeck, Demarquay* durch den Seitensteinschnitt erzielt wurden, reihe ich noch einen Fall von *Neudörfer* aus dem letzten Feldzuge an.

Es handelte sich um einen bei *Solferino* verwundeten Oesterreicher. Er war von einer Kugel getroffen, welche über dem Anus eindrang, und sich durch die Glutaeen einen Weg in das Becken und die Blase gebahnt hatte. Mit einer Blasenfistel kam er 6 Wochen später in das Osped. St. Spirito in Verona. *Neudörfer* stiess bei genauer Untersuchung mit dem Catheter auf die in der Blase befindliche Kugel, und schritt zur Sectio lateralis. Es wurde ein am Knochen deformirtes Geschoss extrahirt, welches auf der einen Seite wohl liniendick incrustirt war und offenbar einem, von den Zuaven und Jägern geschossenen französischen Vollprojectil entsprach. Die Operation verlief glücklich, auch die Fistel wurde vollständig geheilt, und der Verwundete wurde nach verhältnissmässig kurzer Zeit evacuirt.

4) In sehr vielen Fällen bleibt als letzte, oft schwer zu lösende Aufgabe die Behandlung der Fistelverhältnisse übrig. *Villardebo* und *Amussat* haben bekanntlich an Hunden durch die Anwendung des Glüheisens sehr rasche Heilungen der Blasenwunden erzielt. *Pinel Grandchamp* pries, ebenfalls nach Experimenten an Hunden, die trefflichen Resultate der Naht. Obschon mir keine hinlänglichen Erfahrungen zu Gebote stehen, so dürfte doch die Cauterisation nach Analogie mit andern Eingeweidefisteln Empfehlung verdienen. Auch die Naht lässt sich, nach vorheriger Anfrischung, wie bei andern ähn-

1) Bibliothèque de Planque 10. Bnd. p. 589 u. ff.

lichen Fisteloperationen auf die Blasenfisteln übertragen. Man vergl. hierüber die Operationslehren.

Auf die Schusswunden des Mastdarmes gehe ich nicht besonders ein. Sie haben in der Mehrzahl der Fälle Fistelverhältnisse zur Folge, welche von den durch andere Ursachen veranlassten in Betreff des Verlaufes und der Behandlung nicht wesentlich abweichen. Ich habe in zwei Fällen, in denen die Projectile nahe dem After eingetreten waren, die Mastdarmwand in geringer Höhe durchbohrt hatten, um ihren Weg noch eine Strecke weit im Lumen des Rectum fortzusetzen, in verhältnissmässig kurzer Zeit durch Anwendung der Cauterisation und des Druckes Heilung eintreten sehen.

Schussverletzungen der Wirbelsäule und ihrer Eingeweide.

Von der *Häufigkeit* der Rückenwunden war in der I. Abth. p. 19 u. 20 die Rede. Leider besitze ich keine genauern Angaben über die relative Häufigkeit der Schussverletzungen der Weichtheile, der Wirbelsäule und des Rückenmarkes. Aus diesem Grunde haben auch die Mortalitätsverhältnisse nur geringes Interesse.

Schusswunden der Weichtheile des Rückens kamen in grosser Zahl vor. Sie gewinnen nur durch die ausserordentliche Länge, welche Schusskanäle dieser Gegend bisweilen darbieten, ein Interesse. Besonders häufig kamen solche Fälle bei den französischen Verwundeten von Melegnano vor. Bei lange eiternden Schussbahnen untersuche man stets vorsichtig. Oft erweist sich ein zurückgebliebener Knochensplitter als Ursache der verzögerten Heilung. Ein böhmischer Infanterist hatte bei Magenta eine Kugel erhalten, welche rechts an der Spina scapulae ein- und links über dem Hüftbeinkamm ausgetreten war. Die Ausschussöffnung war in der 4. Woche geschlossen. Wiederholt bildeten sich im Bereiche der genannten Schusslinie umschriebene Abscesse, als deren Ursache sich zwei Mal ein kleiner Knochensplitter der Rippen oder Wirbel, und ein Mal ein Uniformfetzen zu erkennen gaben.

Bisweilen bieten Schusskanäle der Weichtheile des Rückens eine profuse, langwierige Eiterung dar, ohne dass man eine gleichzeitige Knochenverletzung nachzuweisen vermag. Beide Oeffnungen können vernarbt sein, während zwischen ihnen die Entzündung des Schusskanales fortdauert und zu Eiterung führt. In den oberflächlichen Schichten des Rückenfleisches ist die Gefahr der Eitersenkung und Phegmone progrediens weit geringer als in den tiefern, namentlich wenn dieselben mit Knochenverletzungen verbunden sind.

Von den Nackenschusswunden haben wir früher gesprochen. Bei den meisten anderen Rückengegenden haben wir von Schussverletzungen, welche nur die Weichtheile betreffen, weder bemerkenswerthe Blutungen noch dauernde Functionsstörungen zu fürchten. Ausgedehnte Abrasirungen der Weichtheile, welche von groben Geschossen bewirkt werden, sind desshalb weit gefährlichere Verletzungen, weil fast immer eine gleichzeitige Commotion und Contusion der Wirbelsäule und des Rückenmarkes Statt findet. Für sich allein können auch noch so umfangreiche Substanzverluste der Weichtheile vollkommen heilen. Viele Schusswunden des Rückens erlangen ihre Gravität durch die Nachbarschaft des Brust- und Bauchfelles. Besonders prädisponiren Verletzungen der Rippen zu fortgepflanzten Entzündungen.

Die häufigsten *Eitersenkungen* trifft man innerhalb des, unter dem Latissimus dorsi befindlichen Bindegewebes an. Wenn nicht ergiebige, tiefe Querschnitte eine rechtzeitige Entleerung bewirkten, sah man bisweilen Erschöpfung oder Pyämie das Leben bedrohen. In einem ähnlichen Falle wurde von *Paravicini* die Drainirung von *Chassaignac* mit Vortheil benutzt. In Betreff der übrigen Behandlung verweise ich auf die im allgemeinen Theil erörterten Grundsätze.

Die *Beeinträchtigung des Rückenmarkes*, welche in niederm oder höherm Grade bei den meisten Schussverletzungen der Wirbelsäule Statt findet, macht dieselben in der Regel zu sehr schweren Wunden. Da ihre Gefahr mit der Annäherung an das Beckenende abnimmt, so ist es schon hieraus erklärlich, wenn wir in den Lazarethen vorzugsweise Schussfracturen der untern Abtheilung der Wirbelsäule antreffen. Ausserdem scheinen aber diese auch an sich viel häufiger zu sein.

Verhältnissmässig oft trifft man *Knickungen und Splitterungen der Dornfortsätze* namentlich der Rückenwirbel an. Sie werden in der Regel durch seitwärts auffallende Geschosse, und besonders durch Streifschüsse veranlasst. Splitter können von den Projectilen weit in Schusskanäle fortgerissen werden. Andere Male findet man den Dornfortsatz in Totalität nach der einen oder andern Seite dislocirt. Wenn nicht gleichzeitige Erschütterung der Wirbelsäule diese Verletzungen complicirt, so zeigen sie im Allgemeinen einen günstigen Verlauf ohne üble Folgen. In dem Osped. St. Francesco untersuchte ich einen österreichischen Infanteristen, welcher gleichzeitig mit einer Schussfractur des linken Unterschenkels eine ausgedehnte Contusion des Rückens davon getragen hatte. Wiederholt klagte er über einen fixen Schmerz in der Gegend der obern Brustwirbel, welcher bei der geringsten Bewegung beträchtlich gesteigert werde. Die genaue Untersuchung constatirte durch die unverletzten Decken eine Ablösung des Processus spinosus des 4. Brustwirbels. Patient wurde unter dem Kniegelenk amputirt, und starb an Erschöpfung zehn Wochen nach der Verwundung. Es konnte keine Autopsie gemacht werden. Indessen legte ich den obern Theil der Brustwirbelsäule blos, und sah, dass der Dornfortsatz des 4. Brustwirbels noch frei hin und her gebogen werden konnte. Die Fractur war durch straffe Bindegewebsmassen vereinigt. Diese Beobachtung reiht sich an die Befunde von *Aston Key*, welcher den gebrochenen Dorn des dritten Brustwirbels

durch ein neu gebildetes Kapselgelenk beweglich zusammengeheilt sah, und von *Robert,* welcher den Processus spinosus des 7. Halswirbels durch eine Pseudarthrose vereinigt traf.

Wirkt das Projectil mehr oder weniger senkrecht auf die Querachse, oder in der Längenachse der Wirbelsäule, dann können auch die Fracturen der Dornfortsätze eine besondere Gravität gewinnen, weil die Wirbelbogen oft gleichzeitig eingedrückt werden.

Seltener sieht man andere Wirbelfortsätze isolirt gebrochen. In den Annalen der Militärchirurgie finden sich Fälle aufgezeichnet, in denen Geschosse in den Wirbelkörper eindrangen, ohne das Rückenmark im mindesten zu beeinträchtigen. Dieses Verhältniss beobachtete man bisher an den untern Brust- und an den Lendenwirbeln. Und zwar sind es häufig äussere und innere Contourirungen der Brust- und Bauchhöhle, welche Veranlassung hierzu geben. Ein authentisches Beispiel von unschädlicher Einkapselung der Kugel an diesen Stellen ist mir nicht bekannt geworden. Dagegen beschrieben *Bell, Callisen* u. A. A. Fälle, in denen Kugeln seitwärts in die Körper der Lendenwirbel eindrangen und durch Caries ausgestossen wurden.

Die Schussverletzungen der Wirbelsäule, welche von der vordern Seite des Körpers Statt finden, sind wegen der gleichzeitigen Verwundungen der Hals-, Brust- und Bauchorgane meistens verzweifelte Fälle. Am Halse beobachtete man Lossprengung und Ausstossung von Splittern der Wirbel. Der Ausgang war bisweilen vollkommen glücklich, wenn nicht lebenswichtige Theile des Halses betroffen worden waren. Die einfachen Contusionen der Wirbel führen leicht zu Entzündung und Caries, ähnlich wie wir es bereits beim Os sacrum sahen. Präparate verschiedener Sammlungen zeigen, dass *Wirbelfracturen vollständig heilen können*, selbst wenn Verschiebung bestand. Ich besitze ein schönes Präparat von Heilung einer Fractur der untern Brustwirbel; mit hypertrophischem Callus.

Eine besondere Erwähnung verdienen bei den Schusswunden der Halswirbelsäule *die Zerreissungen der Artt. vertebrales.* Ich erinnere hier an eine Beobachtung von *Cooper,* welcher bei der Section eines Wirbelverletzten eine Berstung der A. vertebralis und ein Extravasat fand, das sich vom foramen magnum bis zum 6. Halswirbel erstreckte. Die ganze Seite des Rückenmarkes war mit Blut bedeckt.

Am berühmtesten ist der von *Maisonneuve* (Bullet. d. l'acad. d. méd. T. XVII. p. 536) beschriebene Fall, in welchem eine Pistolenkugel zwischen Luft- und Speiseröhre und den grossen Gefässen mit dem Vagus durchgedrungen, und in dem Körper des 6. Halswirbels sitzen geblieben war. Mehrere vergebliche Versuche der Extraction. Wiederholte Blutungen. Die Kugel endlich ausgezogen, die Art. vertebralis unterbunden. Trotz anfangs günstigem Verlauf bildete sich dennoch, am 23. Tage nach der Verletzung, eine Meningitis spinalis aus, welche zum Tode führte. Ich habe in der I. Abth. des Präparates von *Stromeyer* gedacht, eine angeschossene Art. vertrebalis betreffend, welche trotz eines weiten Transportes und der nachfolgenden Meningitis nicht geblutet hatte.

Einer der häufigsten Verletzungszustände des Rückenmarkes, welcher sich namentlich auch bei den Contusionsschüssen grober Projectile findet, ist die *Commotio spinalis.* In Betreff der ihr zu Grunde liegenden anatomischen Störungen gilt das, was wir bei der Gehirnerschütterung vorbrachten. Man hat bisweilen Blutergüsse in den

Hüllen des Markes und in der Markhöhle selbst vorgefunden [1]). Fehlen diese tiefern Störungen, dann bilden sich die Erscheinungen der Commotion in ähnlicher Weise allmälig zurück, wie wir es bei der Gehirnerschütterung sahen. Schon *Hippocrates* [2]) hat diesen Zustand wohl gekannt und einige wichtige Symptome trefflich beschrieben.

Mehr oder weniger vollständige Bewegungs- und Empfindungslähmung der Extremitäten, unwillkürlicher Abgang des Urines und Kothes, oder Retention derselben sind die gewöhnlichsten Erscheinungen. Bisweilen ist die *Lähmung ungleich vertheilt.* Schon *Gachet* (Bulletin méd. de Bordeaux IV. 1833. p. 16) hatte einen Fall von heftigen *Schmerzen* mitgetheilt, welche mit einer Rückenmarkserschütterung in Verbindung standen. Die folgende Beobachtung, welche ich in dem *Osped. St. Francesco* aufzeichnete, dürfte ebenfalls hierher zu beziehen sein.

Sie betrifft einen bei Solferino verwundeten österreichischen Jäger. Er war von einer Granate in der Gegend der untern Lendenwirbel getroffen worden. An dieser Stelle befand sich eine Ecchymose von der Grösse eines Handtellers, keine Verletzung der Wirbel. Ich sah den Kranken 14 Tage nach der Schlacht bei Solferino. Er wurde an einer Zertrümmerung des linken Fusses behandelt. Seiner genauen Erzählung von dem Vorgang entnehme ich folgende Angaben: Gleich nach der Verletzung der Lendengegend war er niedergestürzt. Er suchte vergebens aufzustehen. Er war keiner Bewegung mit den untern Extremitäten fähig. Zugleich empfand er die heftigsten Schmerzen in den Geschlechtstheilen und den untern Extremitäten. Diese dauerten bis vor wenigen Tagen mit grosser Intensität fort. Ich fand den rechten Oberschenkel gegen das Becken angezogen. Dieser Zustand sollte sich gleich nach der Verwundung ausgebildet haben. Er versicherte mir, die Extremität nicht strecken zu können, und gab bei meinen Versuchen hierzu die heftigsten Schmerzen zu erkennen. Bald nach der Verletzung habe er Wasser gelassen. Seither musste die Entleerung mit dem Catheter vorgenommen werden. Während 6 Tagen habe er trotz aller Abführmittel keinen Stuhlgang gehabt. In den letzten Tagen sei derselbe mit der früheren Regelmässigkeit erfolgt. Einige Tage später traf ich bei meinem Besuche den behandelnden Arzt, welcher mir mittheilte, dass er im Beginne 12 Blutegel an die gequetschte Stelle gesetzt, gegen die grosse nächtliche Unruhe des Patienten Opium gereicht, und seit einigen Tagen Einreibungen von Mercurialsalbe begonnen habe.

Die rechte Extremität war bereits biegsamer geworden, und die genannten Störungen bildeten sich langsam zurück. Am 18. Tage nach der Verletzung trat jener Anfangs bestandene Schmerz nochmals auf. Er lokalisirte sich diesmal vorzüglich im linken Oberschenkel. Als ich ihn in der vierten Woche sah, waren alle Störungen verschwunden. Wegen der linkseitigen Fussverletzung hatte man zur Amputation des Unterschenkels schreiten müssen. Patient bewegte aber sowohl den Stumpf als die rechte Extremität mit völliger Leichtigkeit.

Eine von *Dr. Lewinsky* gemachte Beobachtung gehört ebenfalls hierher. Johann M., Oberlieutenant des Infant.-Reg. Erzh. Leopold, wurde bei Solferino von einer Kanonenkugel niedergeworfen, welche ihm den am Bandelier rückwärts hängenden Mantel wegriss. Während 36 Stunden blieb er, für todt gehalten, auf dem Schlachtfeld liegen. Es bestand, als der Verwundete gefunden wurde, Lähmung beider unteren Extremitäten, des Mastdarmes und der Blase. Ausserdem war *grosse Hyperästhesie der Rücken-, Brust- und Bauchgegend, zeitweilig auch der untern Extremitäten* bemerkbar. An diesen mit Anästhesie abwechselnd. Keine Verletzung der Wirbelsäule. Der durch die starke Hyperästhesie besonders qualvolle Zustand besserte sich bei dem Genusse vollkommener Ruhe, dem Gebrauche von Bädern, und einer symptomatischen Behandlung. Insbesondere erwiesen sich Chloroformlinimente sehr wirksam. Der Kranke war sogar in kurzer

---

1) Die erste genauere Beobachtung der Art machte Morgagni de sed. et caus. sect. 25.

2) „Alioqui multo plures crurum et manuum impotentia, et corporis stupore afficiuntur uniscunque supprimitur, quibus quidem ex vertebrae gibbo neque intra neque extra excesserint, sed in directum spinae vehementer concussi fuerint."

Zeit fähig, bei einiger Unterstützung, Gehversuche anzustellen. Von Heimweh ergriffen, verlangte er noch vor gänzlicher Wiederherstellung seine Rückkehr nach Ungarn, und wurde aus dem k. k. Wiedner Krankenhause entlassen.

Bisweilen fehlen die Lähmungserscheinungen der Eingeweide vollständig. *Ollivier* (l. c. p. 488 u. ff.) hat mehrere derartige Fälle mitgetheilt. *Convulsionen* wurden von verschiedenen Autoren als Folge der Rückenmarkserschütterung angegeben. *Stoll* berichtet von einem Tetanus, der nach Commotio spinalis auftrat und zum Tode führte. *Cordes* [1]) erzählt einen ganz ähnlichen Fall. *Bellingeri* [2]) sah nach einer Rückenmarkserschütterung erst Eingeschlafensein der linken untern Extremität, leichte Ischurie und Constipation, und hierauf ein ermüdendes Schluchzen eintreten.

Intensive Erschütterungen können namentlich, wenn das Geschoss im Bereich des Halstheiles der Wirbelsäule einwirkte, durch Lähmung der Respirationscentren auf der Stelle tödten. Schon *Morgagni* (l. c.) citirt Beispiele hiervon. Aehnlich wie bei der Hirnerschütterung können einzelne beschränkte Störungen zurückbleiben. So wurde ich vor Kurzem von einem Bauernburschen consultirt, welcher vor zwei Jahren durch einen Fall aus mässiger Höhe eine Commotio spinalis erlitten hatte. Die anfänglich vollständige Lähmung der untern Extremitäten verlor sich; nur eine gewisse Trägheit der Darmentleerungen und Schwäche der Blase waren zurückgeblieben. Schon bei mässiger Anfüllung bestand dringendes Bedürfniss der Entleerung und Unmöglichkeit längern Zurückhaltens. Ich verordnete Extr. Nuc. vom. und Bäder, habe aber Patienten seither nicht wieder gesehen.

In manchen Fällen von intensiven Rückenmarkserschütterungen beobachtete man verschiedene, oft sehr bedrohende Respirationsstörungen, die sich erst nach Tagen wieder verloren, andere Male fehlten dieselben ganz.

Contusionen und schnell entstehende Compressionen gehören zu den häufigsten Verletzungszuständen des Rückenmarks. Sie werden sowohl durch das Projectil selbst, als durch dislocirte Wirbelsplitter zu Stande gebracht. Die anatomischen Läsionen, insofern sie bis jetzt bekannt sind, wurden bereits im Allg. Theil auseinander gesetzt. Die Hüllen können sich dabei verschieden verhalten. Sie werden bald bloss gequetscht, bald zerrissen, wobei man bisweilen einen Prolapsus der Nervensubstanz beobachtet hat. Einen der reinsten Fälle von Contusion und Compression des Rückenmarkes habe ich in der I. Abth. meiner Studien, p. 47 beschrieben. Das Projectil hatte die Dura mater nicht durchbohrt, war durch eine von ihr ausgehende Zellgewebsproduction eingekapselt worden, und hatte nur durch den Druck und die consecutive Abplattung und Atrophie des Rückenmarkes eingewirkt. Es bestand vollständige Lähmung der Motilität und Sensibilität in den unterhalb gelegenen Partien.

Eine ebenfalls reine Beobachtung von Compression des Rückenmarks bei Schussverletzung der Wirbelsäule findet sich bei *Duverney* [3]).

1) Journal de méd. Tom. 42. p. 557 et. suiv. An. 1774.
2) Annali universali di med. Tom. 39. p. 100.
3) Duverney Traité des maladies des os. Tom. I. p. 244.

Ein Pferdehändler erhielt einen Schuss durch eine mit zwei Kugeln geladene Pistole. Die eine durchbohrte die Decken, die andere drang an der obern, seitlichen Partie des Halses ein, etwas rechts und vorne. Er stürzte sich auf den, welcher gefeuert hatte, fiel aber nach kaum 20 Schritten bewusstlos nieder. Es traten convulsive Zuckungen in den obern Extremitäten und Brustmuskeln auf, die untern Extremitäten blieben gelähmt. Vier und zwanzig Stunden verharrte er in diesem Zustande. Nach wiederholten Aderlässen an Arm und Fuss kam er zu sich, ohne jedoch sprechen zu können. Die Zunge war gelähmt. Am vierten Tag starb er. Der zweite Halswirbel war vollständig zertrümmert. Die deprimirten Splitter drückten das Rückenmark bedeutend zusammen.

Dass der Tod hier so spät erfolgte, ist bei der Lokalität der Verletzung höchst auffallend.

Noch merkwürdiger ist der folgende, von *Ollivier* (l. c. p. 373) berichtete Fall, in welchem sich eine, nach einer Schussverletzung des Halses aufgetretene allgemeine Lähmung der Extremitäten und des Stammes nach 6 Monaten bis auf eine Lähmung in der linken obern Extremität zurückbildete.

M. Chalamel, Unteroffizier der 4. Legion der Nationalgarde, wurde in einem der blutigen Pariser Strassenkämpfe von 1834 durch eine Kugel getroffen, und stürzte sogleich nieder. Ollivier constatirte bald darauf, dass die Kugel beinahe horizontal von vorn nach hinten und von links nach rechts den Hals durchbohrt hatte. Die Einschussöffnung befand sich im Niveau des Angul. maxillae inferior., die Ausgangsöffnung über dem Vorsprunge des 3. und 4. Cervicalwirbels. Diese Wirbel waren gebrochen und eingedrückt.

Der Verwundete war an den 4 Extremitäten und am Stamme vollständig gelähmt. Gleichzeitig klagte er über die heftigsten Schmerzen in den obern Extremitäten, im Halse und Kopfe. Die geringste Bewegung vermehrte dieselben und rief eine Art tetanischen Krampfes hervor. Die Respiration bedeutend erschwert, die Stimme erloschen, die Sprache langsam, das Schlucken sehr gehindert. Die Intelligenz frei. Keine Erection und Ejaculation.

Während der ersten 6 Tage wurde die Blase stets mit dem Catheter entleert. Um diese Zeit verlor sich ihre Lähmung. Die Athem- und Schluckbeschwerden minderten sich gleichfalls. Verstopfung hielt bis zum 15. Tage trotz aller Abführung an. Die heftigen Schmerzen dauerten in Kopf, Hals und obern Extremitäten mit nächtlichen Exacerbationen fort. Vier Monate lang dauerte die Paraplegie unverändert fort. In den Bädern von Bourbonne verspürte er eine Abnahme. Allmälig ward es ihm möglich, einige Schritte zu machen. Nach 7 Monaten konnte er mit ziemlicher Leichtigkeit schreiben. Nur die linke obere Extremität blieb bewegungslos, eingeschlafen und schmerzhaft. Nach und nach gelangte er dazu, auch mit der linken Hand Gegenstände zu fassen, obschon er davon noch kein Gefühl hatte. Das Pelzigsein, zeitweise von intensiven, nach Hals und Kopf ausstrahlenden Schmerzen begleitet, verlor sich noch nicht. Auch dauerte eine bemerkenswerthe Trägheit des Darmkanales fort. Respiration und Stimme waren normal.

Folgender, von mir in dem Osped. St. Francesco aufgezeichneter Fall verdient ebenfalls eine genauere Mittheilung.

Ein 43 Jahre alter Infanterist aus dem österreichischen Regiment König der Belgier war in der Schlacht von Magenta am Rücken getroffen worden und niedergestürzt. Im Laufe des Monat Juni wurde er nach dem genannten Lazareth gebracht. Bei der genauen Untersuchung fand sich ein Schusskanal in der Nähe des 10. Rückenwirbels. In der Umgebung mehrere Abscesse. Die Berührung des beweglichen und crepitirenden Wirbels äusserst schmerzhaft, Deviation nach links. Blase und Mastdarm völlig gelähmt. Permanente Einlage eines Catheters. Emulsionen von Ol. Ricini.

Ende Juni beginnender Druckbrand an der Kreuzbein- und Schenkelknorrengegend. Anfangs Juli werden aus einem aufbrechenden Abscess am 10. Rückenwirbel mehrere Knochentrümmer und ein Kugelsplitter extrahirt. Der Kranke fühlte sich erleichtert. Die Schmerzhaftigkeit bei Berührung liess nach. Sechs Tage später sah ich den Verwundeten zum ersten Male. Die Blasenlähmung war dieselbe wie früher. Die Unterbauch- und Rückengegend empfindungslos. Ebenso die untern Extremitäten an einzelnen Stellen. An andern war ein dunkles Berührungsgefühl bemerkbar. Seit einigen Tagen ward der

Kranke durch eine prickelnde Empfindung in der Planta und im Verlauf des Unterschenkels überrascht. Auch konnte derselbe die Zehen an beiden Füssen bewegen. Der Decubitus, welcher noch immer Fortschritte machte, wurde mit Balsamicis und Cauterisation behandelt. Innerlich wegen zunehmender Schwäche Decoct. Chinae. Aus dem Schusskanale stiessen sich noch mehrere Splitter los. Auch fielen gangränöse Fetzen der Weichtheile ab. Jetzt wurde der Decubitus mit Calcar. chlor. und Laudan. liquid. verbunden. Mitte Juli entwickelten sich an der Stelle der Verwundung und des Druckbrandes schöne Granulationen. Bald liess sich auch, entsprechend dem 10. Brustwirbel, Callusmasse durchfühlen. Ende Juli sah ich den Kranken wieder. Bewegung und Gefühl waren bereits bis zur Beckengegend fortgeschritten. Er konnte wieder willkürlich Wasser lassen. Man erlaubte ihm, im Bette aufzusitzen. Ich sah ihn nicht wieder, hörte aber, dass er im August nach Verona evacuirt worden sei.

Dies sind äusserst seltene Fälle. Auch wenn man frühzeitig die drückenden Körper entfernt, wie man es durch die Trepanation der Wirbelsäule zu können hoffte, ist das Rückenmark meistens so sehr beeinträchtigt, dass das Schicksal des Kranken sich dennoch erfüllt.

Das Bild der Rückenmarkscontusionen ist je nach der betroffenen Gegend verschieden. Leider ist aber der betroffene Bezirk stets so ausgedehnt, und es wirken so viele Nebenverletzungen ein, dass wir die von der experimentellen Physiologie gewonnenen Thatsachen nur in ihren gröbsten Umrissen auf diese Schussverletzungen übertragen können.

Im Bereiche des *Halsmarkes* führen die Schussverletzungen häufig zu Unmöglichkeit des Sprechens, zu schwacher Stimme, erschwertem Schlucken, fast immer zu Störungen der Respiration. Traf die Kugel das Trigonum suboccipitale, so ist ein augenblicklicher Tod die Regel. Fälle, wie der von *Duverney*, sind sehr seltene Ausnahmen. Je mehr sich die Verletzung dem verlängerten Marke nähert, um so furchtbarer sind die Respirationsbeschwerden. Vom 4. und 5. Halswirbel an wird die Athmung weniger beeinträchtigt. In Lazarethen bekommt man fast nie solche Fälle zu Gesicht. Die obern Extremitäten sind vollständig gelähmt, wenn sich die Verletzung an der Vereinigungsstelle des 5. und 6. Halswirbels findet. Die Bewegungen, welche man bisweilen wahrnimmt, sind von der Schulter übertragen. Ein ziemlich häufiges Phänomen bei Verletzungen des Halsmarkes ist die Erection, welche schon *Astley Cooper* und *Ollivier* hervorhoben. *Joly* [1]) beschrieb einen Fall, wo durch einen Pistolenschuss, welcher den Hals verwundete, augenblicklicher Tod unter einer Samenergiessung erfolgte. Der 2. und 3. Halswirbel waren durch den Pfropf der Pistole zertrümmert. Es bestand ein Klaffen zwischen beiden Wirbeln, welches erlaubte, die Hüllen des Rückenmarks durch zu sehen und zu fühlen.

Auch nach den Verletzungen des Halsmarkes beobachtet man Lähmung von Blase und Mastdarm.

Die Erscheinungen, welche man bei Schussverletzungen des Brust- und Lendentheils des Rückenmarks constatirt, sind vorzüglich folgende: Im Bereiche des 1. Brustwirbels können die obern Extremitäten leiden (sowohl ihre Sensibilität, als ihre Motilität). Vom 2. Rückenwirbel an beobachtete man keine solchen Erscheinungen. Die Respiration jedoch ist immer erschwert, wird aber um so weniger beeinträchtigt, je weiter die Verletzung herabsteigt. Die Blase ist, ebenso wie der

1) Joly Gaz. méd. 1836. Nr. 45. p. 719.

Darmkanal häufig gelähmt. Erectionen sind sehr selten beobachtet worden. Die untern Extremitäten vollständig gelähmt. Analog sind die Erscheinungen bei den Schussverletzungen des Lendenmarkes. Zu den furchtbarsten Folgen der Rücken- und Lendenmarkverletzungen gehören die Druckbrandflächen, welche gewöhnlich binnen kurzer Zeit an dem Kreuzbein und den Trochanteren entstehen. *Guersant fils* sah bei einer Schussverletzung des Rückenmarkes mit Perforation des 8. Brustwirbels schon am 3. Tage einen Decubitus der Kreuzbeingegend auftreten. Der Tod erfolgte am 13. Tage.

Der Einfluss, welchen diese Brandprocesse auf den Verlauf der Rückenmarksverletzungen ausüben, ist genugsam bekannt. Durch die jauchige Eiterung und Säftevergeudung, durch ihren Uebertritt auf die Wirbel, wobei Necrose und Caries häufig zu Stande kommen, bilden sie eine der schwersten Complicationen.

Die eigentlichen *Verwundungen des Rückenmarkes* zeigen den analogen Verlauf. Nur Hieb- und Stichwaffen können die Medulla spinalis ohne gleichzeitige Wirbelfractur treffen. Man hat sie in allen Theilen der Wirbelsäule durch ihre natürlichen Oeffnungen hindurch zu Stande kommen sehen. So namentlich zwischen den Schenkeln der Bogen, durch die Zwischenwirbellöcher, und die leicht durchdringlichen Bandscheiben. Kugeln, welche in den Wirbelkanal eindringen, bringen fast immer Fracturen zu Stande, wenn dieselben auch, wie namentlich bei den Zwischenwirbellöchern, oft sehr gering sind. In Betreff der anatomischen Befunde verweise ich auf die I. Abth. Die Verwundungen des Rückenmarkes können durch die Projectile und durch Wirbelsplitter bewirkt sein. Ich besitze ein Präparat des 8. und 9. Brustwirbels. Ein Projectil drang, nach vorangegangener Zertheilung, zwischen dem gesplitterten Processus spinosus und dem Proc. mammillaris durch den Canalis vertebralis und das Rückenmark in den Körper des 8. Brustwirbels ein, und hob eine Knochenpartie brückenartig über sich empor. In dieser Position ist es noch gegenwärtig, trotz cariöser Veränderungen der betroffenen Partien, erhalten.

Ein schönes Präparat von Schussfractur des Epistropheus hat *Stromeyer* (a. a. O. p. 109 fig. 19) abgebildet. Der Tod war erst am 4. Tage erfolgt.

Das Rückenmark kann gänzlich getrennt worden sein, ohne dass man den Tod unmittelbar folgen sieht. Schon *Morgagni* [1]) berichtet von einer Schusswunde mit Zertrümmerung des 3. und 4. Lendenwirbels und tiefer Quetschung des Markes an einer höher gelegenen Stelle. Der Tod erfolgte erst in der 14. Woche. Aehnliche Fälle erwähnen *Plater* und *Bohn*. Ein ebenfalls hierher gehörender Fall ist von *Schenck* mitgetheilt worden. Eine Kugel drang zwischen dem 1. und 2. Lendenwirbel ein, und zertrümmerte das Mark vollständig. Der lethale Ausgang erfolgte erst am 15. Tage. Einen Beweis für das lange Zurückbleiben von Fremdkörpern liefert ein in dem Museum des College of Surgeons aufbewahrtes Präparat. Ein vom Körper des Lendenwirbels losgesprengtes Stück war in den Rücken-

1) Morgagni De sed. u. caus. epist. 54. sect. 27.

markskanal hineingetrieben. Es hatte das Rückenmark in der Länge von 1″ gespalten, und war hier stecken geblieben. Dennoch hatte der Verwundete noch 12 Monate lang gelebt.

Schiffs Experimente [1]) haben dargethan, dass eine schmale Brücke erhaltener grauer Substanz genüge, Bewegungen und Schmerzempfindungen zu übertragen. In der Leiche kann eine vollständige Trennung gefunden werden, ohne dass dieselbe schon bei Lebzeiten bestanden zu haben braucht, weil die graue Substanz, namentlich bei angehäuften Flüssigkeiten, rasch aufgelöst wird. Ich besitze die Präparate von zwei solchen Fällen. Beide Male bestanden Wirbelfracturen mit Impression der Splitter und Dislocation. Man hatte noch kurz vor dem Tode Schmerzleitung nach den Centren constatirt, obschon in der Leiche das Mark vollständig getrennt gefunden wurde.

Auf die genannten Verletzungszustände des Rückenmarkes sieht man bisweilen eine *acute*, oder *chronische und schleichende Meningitis spinalis und Myelitis* folgen. Durch dieselben werden oft die ausgedehntesten Zerstörungen bewirkt. Der folgende Fall von *Cooper* [2]) mag als Beweis dafür dienen.

Ein Herr hatte einen heftigen Stoss auf die Wirbelsäule erlitten, ohne dass sogleich üble Folgen eingetreten wären. Einige Zeit nachher setzte er sich einer atmosphärischen Schädlichkeit aus, wurde plötzlich von Schmerzen im Rücken befallen, denen Paralyse, Harnverhaltung und Incontinentia alvi folgten. Cooper besuchte ihn während einiger Zeit, um den Catheter einzulegen. Die Symptome blieben mehrere Wochen lang unverändert, nur erschien ein Geschwür am Hintern. Gegen Ende seines Lebens klagte er über Unbehagen und Spannung im obern Theil des Bauches, es mangelte ihm an Appetit, er wies die Speisen von sich, hatte Fieber mit profusem Schweiss. Seine Kräfte erloschen nach und nach.

Bei der Eröffnung des Wirbelkanals fand man eine milchähnliche Flüssigkeit, gerade über der Cauda equina, und etwa 3″ höher hinauf war das Rückenmark in beträchtlicher Ausdehnung ulcerirt, und befand sich in dem erweichten Zustande, welchen das Gehirn bei eingetretener Fäulniss annimmt. Alle andern Theile des Körpers waren gesund bis auf die Blase, welche beträchtlich entzündet war.

Verschiedene Militärchirurgen haben den Umstand hervorgehoben, dass die Schussverletzungen des Rückenmarkes schneller zum Tode führen, als die ähnlichen, in der Civilpraxis beobachteten Fälle. *Stromeyer* erwähnt (l. c. p. 671), dass keiner der Verwundeten, welcher gleich zu Anfang Paralyse der untern Extremitäten hatte, den 14. Tag überlebte, dass die meisten schon früher an Nebenverletzungen oder an den Fortschritten der Entzündung zu Grunde gingen.

Die Erfahrungen in Italien 1859 stimmen hiermit nicht ganz überein. Unmittelbar erlagen die meisten Rückenmarksverletzungen, bei denen der Hals- und obere Brusttheil betroffen waren. Ausnahmen wurden auch hiervon beobachtet. Die tiefer statt findenden Schusswunden enden wahrscheinlich nur dann augenblicklich, oder in den ersten 24 Stunden lethal, wenn durch Fortleitung der Einwirkung die respiratorischen Centren betroffen, oder bei von vorn eindringenden Kugeln grössere Gefässe verletzt wurden.

Die nächste Gefahr bedingt die *acute Meningitis spinalis*, der alle Theile des Rückenmarkes, mit der ihrer Höhe entsprechenden

1) Schiff a. a. O. p. 297.

2) Cooper's Vorlesungen. Deutsch von Lee. 3. Aufl. 1855. I. Bd. p. 179.

Prognose ausgesetzt sind. Am häufigsten trifft man dabei heftige Schmerzen an der Stelle, und in der Umgebung der Verletzung. Je nach den primitiv vorhandenen Functionsstörungen gestaltet sich das Krankheitsbild wesentlich verschieden. Verhältnissmässig häufig trifft man eine abnorm gesteigerte Schmerzempfindlichkeit, tetanische Muskelcontractionen, Steifheit der Rückenmuskeln. Auch clonische Krämpfe kommen vor. Solche, bald auch mit Athmungsbeschwerden und Fieber begleitete Fälle enden gewöhnlich in den ersten 14 Tagen tödtlich.

Waren gleich nach der Verletzung keine Lähmungserscheinungen vorhanden, so können sich dieselben in Kurzem fortschreitend entwickeln und Bezirke betreffen, welche ausser dem Bereiche der primitiven Verletzung lagen.

Es kommen, namentlich nach Commotionen, Krankheitsbilder vor, welche oft eine auffallende Analogie mit dem eben geschilderten darbieten, aber allmälig in Genesung übergehen. Man hat sie mit einer Rückenmarkshyperämie in Verbindung gebracht und von den Entzündungen getrennt.

Die *Myelitis traumatica* wird mehr theoretisch von der Meningitis geschieden. In praxi ist eine Differenzialdiagnose schon deshalb von wenig Werth, weil meistens beide vereint vorkommen. Man hat indess die ziemlich häufigen chronischen Rückenmarksentzündungen nach Schussverletzungen vorzüglich mit einer Myelitis, die acuten mehr mit Meningitis zusammengehalten (*Baudens*, *Stromeyer*).

Die langsam verlaufenden Entzündungsprocesse waren in Italien viel häufiger, als man nach Stromeyers Ausspruch hätte vermuthen sollen. Ich habe mehrere Fälle unter langsam fortschreitender Lähmung, ohne Pulsbeschleunigung, oft aber auch mit dem Bilde des hectischen Fiebers im 2. und 3. Monate erliegen sehen. Spätes Auftreten solcher Processe wird durch manche Beobachtungen erwiesen. Oft kann man den Ausgangspunkt in einem fortschreitenden Decubitus nachweisen.

Eine besondere Erwähnung verdienen noch die keineswegs seltenen Schussverletzungen, welche nur die Durchtrittstellen der Rückenmarksnerven betreffen. Die gürtelförmigen Schmerz- und Lähmungserscheinungen sind dabei häufig. Bisweilen leidet eine obere oder untere Extremität. Einseitige Functionsstörungen sind bei Schussverletzungen beinahe nie beobachtet worden. Für die mannigfaltigen, durch eine kurze Beschreibung nicht zu umfassenden Symptome der Rückenmarksverletzungen, geben *Schiffs* Corrolarien (l. c. p. 292) den besten Schlüssel.

Betrachten wir jetzt die *Therapie der Schussverletzungen der Wirbelsäule und des Rückenmarkes.*

Alle Schussverletzungen des Rückens, welche eine Beeinträchtigung der Wirbelsäule und des Markes befürchten lassen, müssen von Anfang an mit äusserster Sorgfalt und Umsicht behandelt werden. In manchen Fällen haben sich bedrohliche Erscheinungen unter einer *absoluten Ruhe* und *zweckmässiger Lagerung* vollständig zurückgebildet.

Wie haben wir uns gegenüber den *Fremdkörpern* zu verhalten?

Wurde ihr *Sitz mit Klarheit erkannt,* und sind sie *leicht zugänglich* und *beweglich,* dann wird an der Nothwendigkeit ihrer un-

mittelbaren Entfernung Niemand zweifeln. Jede eingreifende Operation zur Erfüllung dieses Zweckes wird gegenwärtig allgemein verworfen. Oberflächlich eingekeilte Kugeln können vielleicht durch die Resection mit Vortheil entfernt werden. Es liegen darüber keine Erfahrungen vor. Bei tieferm Sitz des Projectiles und bei eingedrückten Knochensplittern sind *Resection und Trepanation deshalb zu unterlassen, weil wir uns über einen bestehenden Druck und über den wahren Zustand des Rückenmarkes in den meisten Fällen keine Gewissheit zu verschaffen vermögen.*

Die Beobachtung von *Louis* und der von mir mitgetheilte Fall, in denen die Functionsstörungen nach Entfernung der Kugel und der Knochensplitter allmälig verschwanden, sind weit seltener, als die entgegengesetzten Erfahrungen. *Baudens* (l. c. p. 196) hebelte ein Mal eine zwischen dem 4. und 5. Halswirbel sitzen gebliebene Kugel heraus, welche Lähmung des Armes veranlasst hatte. Der Erfolg war günstig. *Cline* führte im Jahre 1814 wahrscheinlich zum ersten Male die Trepanation der Wirbelsäule aus. Der Kranke erlag am 2. Tage. Im Jahre 1822 wiederholte *Tyrrell* die Operation in einem Falle von Trümmerbruch des 9. und 10. Rückenwirbels. Die günstige Einwirkung war kurz. Der Tod erfolgte am 15. Tage. Im Jahre 1835 wurde die Trepanation noch ein Mal resultatlos vorgenommen. Die Geschichte der Militärchirurgie berichtet von keinen weitern Versuchen. Ich erinnere mich überhaupt aus der Literatur einer einzigen länger dauernden Heilung, welche durch Wirbeltrepanation unter den angegebenen Umständen erzielt wurde. *Holscher* (Schmidts Jahrb. 1842. 3. Spplem. p. 163) trepanirte im Jahre 1828 einen 46 jährigen Mann wegen Trümmerbruch des 11. und 12. Rückenwirbels. Vollständige Gefühls- und Bewegungslähmung der untern Körperhälfte. Die Wunde verheilte im Laufe von 6 Wochen unter einfachem Verbande und Schutz durch einen Kranz. In der 6. Woche fing der Kranke an, die Zehen zu bewegen. Das Gefühl kehrte allmälig wieder. Einen Monat später richtete er sich von selbst auf, machte mit den Beinen jede beliebige Bewegung. Drei Monate nach der Operation starb er unerwartet an Hydrops pericardii.

Ausser absoluter Ruhe und zweckmässiger Lage bilden *örtliche Antiphlogose,* Anwendung der Eisblase und lokale, unter Umständen energische Blutentziehung das rationellste Verfahren. Aderlässe sind bei sehr vollblütigen und kräftigen Individuen oft unvermeidlich. Als allgemeine Methode verdienen sie angesichts der ohnehin früh genug eintretenden, tiefen Erschöpfung nicht empfohlen zu werden. Eine kräftige Ableitung durch Moxen, Ferrum candens etc. vermehrt meist nur die Qualen des Kranken. Wenn dadurch etwas zu erreichen wäre, so würde es durch den gewöhnlich bald auftretenden Decubitus geschehen. Strenge Diät und säuerliche Getränke werden das gegen Hyperämie und Entzündung gerichtete örtliche Verfahren am besten unterstützen. Der Nutzen einer Stomatitis mercurialis, welche diese bejammernswerthen Individuen durch die gewöhnlich üblichen Calomelkuren in Kurzem davon tragen, ist oft mindestens zweifelhaft.

Selbst die eingefleischtesten Entzündungstheoretiker werden durch ihr Mitleid früher oder später zu einer tonischen und analeptischen

Cur bewogen. Selten bewirken wir damit etwas Anderes, als die Verlängerung eines bejammernswerthen Lebens.

Den wichtigsten Theil unserer Aufgabe bildet die *symptomatische Behandlung.*

Was zunächst die hartnäckige Stuhlverstopfung betrifft, so werden die drastischen Abführmittel passend mit reizenden oder einfachen Wasserclystiren unterstützt. Besonders sorgfältig muss die Blase überwacht werden. Wiederholtes Catheterisiren verdient gegenüber der Sonde à demeure bei der ohnehin in Reizzustand versetzten Blasenschleimhaut den Vorzug. Die äusserste *Reinlichkeit* kann nicht genug empfohlen werden, wenn man sich der verminderten Ertragsfähigkeit der gelähmten Haut erinnert. Am besten wird dadurch dem Druckbrand, welcher gewöhnlich bald an der Sacral- und Trochanterengegend erscheint, entgegengewirkt.

Die *Behandlung des Decubitus* nimmt gewöhnlich unsere Zeit und Mühe am meisten in Anspruch. Am schlimmsten verlaufen die Fälle, in denen der Druckbrand mit jauchiger Infiltration des Bindegewebes beginnt und erst nachmals die Hautdecke durchbricht. Rechtzeitige Incisionen können die Zerstörung beschränken. Bei der gewöhnlich vorhergehenden Hyperämie ist ein Ueberschlag von Blei- oder Alaunlösung am geeignetsten. Alle die gebräuchlichen Pflastermassen von balsamischen und harzigen Substanzen sind weniger wirksam. Eine Bestreichung mit Jodtinctur belebt in einzelnen Fällen die Gewebe wieder. Die Hohllegung des betreffenden Theiles bildet eine der wichtigsten Aufgaben.

Es sollte nicht mehr nöthig sein, vor der Anwendung der Cataplasmen zu warnen. Manche Chirurgen halten es für vortheilhaft, die Eintrocknung der feuchtbrandigen Gewebe durch Creosotbestreichungen zu fördern, gleichzeitig die Demarcationsentzündung durch reizende Salben (Unguent. Elemi u. Tt. Myrrhae) zu bethätigen. Letzterer Zweck wird durch die Jodtinctur am besten erreicht. Zur Reinigung des zurückbleibenden Geschwüres, und zur Weckung und Beschränkung der Granulationen, eignet sich das in Pulpenform aufgetragene, zuerst von *Ricord* gebrauchte Ferrum stearicum vorzüglich. Centrale Streifen mit Cauterien befördern die Contraction der Geschwürsfläche am meisten. Als einfache Bedeckung einer wohl aussehenden Granulationsfläche thut namentlich das Glycerin, nach Umständen mit Tannin verbunden, gute Dienste.

Infiltrationen der Ränder sind sorgfältig zu überwachen. Den Blutungen beugt der Gebrauch des Ferrum stearicum bereits vor. Innig zu bedauern ist es, dass anhaltende allgemeine Bäder, welche bei den Rückenmarksverletzungen in symptomatischer Beziehung und zur Hebung des Allgemeinbefindens so passend sind, in provisorischen Lazarethen so selten Anwendung finden.

Die Schussverletzungen der obern Extremitäten.

Von der *Häufigkeit der Schusswunden* der obern Extremitäten im Allgemeinen gibt die in der I. Abth. p. 19 und 20 mitgetheilte Uebersicht genügende Auskunft. Der folgenden Betrachtung konnten 2000 Fälle zu Grunde gelegt werden. Von diesen kommen 1121 auf die rechte, und nur 879 auf die linke Extremität, ein umgekehrtes Verhältniss, wie das bei den untern Extremitäten beobachtete. Es vertheilt sich unser Beobachtungsmaterial folgendermassen: Auf die Schultergegend kommen 280 Verwundungen = 14%, auf den Oberarm 390 = 9,5%, auf die Ellbogengegend 330 = 16,5%, auf den Vorderarm 540 = 27% und auf die Hände 460 = 23%.

Die Schusswunden der Extremitäten müssen in zwei Hauptabtheilungen gebracht werden:

A. Einfache Schussverletzungen. Wir besitzen deren 1325 Fälle.

B. Complicirte Schussverletzungen. Es befinden sich unter obiger Zahl 675.

Die letztern zerfallen wiederum in zwei Reihen, indem wir zu unterscheiden haben zwischen:

a) Schussverletzungen, welche durch Gefäss- und Nervenläsionen, und

b) solchen, welche durch Knochenzertrümmerungen complicirt sind.

Im Zusammenhang mit diesen letztern werden wir die Schusswunden der Gelenke betrachten. Beide Arten von Complicationen kommen häufig mit einander verbunden vor.

A. Die einfachen Schussverletzungen der obern Extremitäten.

Die Darstellung, welche ich in der I. Abtheilung von den Einwirkungen der Projectile auf die einzelnen Gewebe gegeben habe, findet hier ihre vollständigste Uebertragung, und ich glaube mich bei den einfachen Schusswunden der Weichtheile um so eher mit der Hervorhebung einiger wesentlicher Punkte begnügen zu dürfen, weil sie überhaupt im Allgemeinen ein geringeres practisches Interesse darbieten.

Es braucht wohl kaum daran erinnert zu werden, dass besonders die französischen Gewehrprojectile häufiger in den Theilen zurück bleiben, als die früher gebrauchten sphärischen Geschosse. Zersplitterungen des Bleies sind in Fällen, wo nicht gleichzeitig Knochenverletzungen vorkamen, selten, und die vollständige Extraction findet daher gewöhnlich keine Hindernisse. Die einfachen Schussverletzungen durch Gewehrprojectile zeigten in Italien in der Regel die schnellsten Heilungen. Nur selten blieben Motilitätsstörungen durch Narbencontracturen einzelner Muskeln und Sehnen, oder durch Verwachsungen derselben mit der Haut zurück. Häufiger kam dies an dem Vorderarm und an der Hand, als an dem Oberarm vor. Auch bei blossen

Verletzungen der Weichtheile zeigt die Hand eine *Neigung zu Infiltrationen* und *fortlaufenden Entzündungen*, obwohl dies bei gleichzeitiger Läsion der Knochen in weit höherm Grade der Fall ist. Ich lasse hier einige Krankengeschichten folgen, welche die dadurch bedingten Gefahren veranschaulichen mögen.

1) Damian Inlovaz, 35 Jahre alt, österreichischer Infanteriecorporal, bei Magenta verwundet. Eine französische Kugel hatte die Palmarfläche der letzten Phalanx des Daumens zerrissen, und die untere seitliche Fläche des Thorax gestreift. Einfache kalte Ueberschläge, dann Cataplasmen. Unter einem Fieberanfall schwoll der Daumen an und verursachte heftige Schmerzen. Mercurialeinreibungen. Am 10. Tage nach der Verwundung wurde eine Incision gemacht, wie es scheint, zu wenig tief. Denn es wurde beinahe nur Blut entleert. Als ich den Verwundeten, etwa 6 Wochen nach der Schlacht von Magenta, in Mailand sah, bot er eine bis zum Ellbogengelenk sich ausdehnende Anschwellung, Röthe und Temperaturerhöhung. Die Finger sind gebeugt und können nicht gestreckt werden. Heftige Schmerzen. Die frühere Incision klaffte, aber entleerte keinen Eiter. Ich machte einen tiefen Einschnitt in die Basis des Daumens. Es floss ein dicker Eiter aus.

Zu wiederholten Malen wurden Blutegel gesetzt. Die Spannung liess nach. Einige Tage später hatte man Fluctuation am Vorderarm gefühlt und abermals incidirt. Man war genöthigt, die Einschnitte noch einige Male zu wiederholen. Alle diese Stellen werden mit Cataplasmen verbunden. Der Kranke scheint sich allmälig zu bessern. Als er Ende Juli evacuirt wurde, besteht noch immer Röthe des Armes und der Hand. Die Finger sind noch immer gebeugt, wenig beweglich. Auch das Handgelenk ist etwas steif. Eine Stelle an der Basis des Daumens und eine andere im Verlaufe des Vorderarmes liefern noch eine geringe Quantität dünnen Eiters. Als ich einige Wochen später den Verwundeten in Verona wiedersah, bestanden die Verwachsung der Beugesehnen und die Krümmung der Finger fort.

2) Joh. Fidolle, Grenadier aus dem Reg. Hartmann, wurde ebenfalls bei Magenta verwundet. Eine Kugel streifte ihm das linke Handgelenk und blieb in dem Daumenballen stecken. Bald darauf wurde in der Ambulance die Extraction vorgenommen und ein einfacher Deckverband angelegt. Es bildete sich in der Hohlhand eine schmerzhafte Anschwellung. Unter der Anwendung von Cataplasmen erfolgte zwar der spontane Durchbruch, Schmerz und Geschwulst schwanden aber nicht.

Durch diese Mittheilung des Herganges ward ich sehr überrascht, als ich den Verwundeten einen Monat später in dem Osped. St. Francesco sah. Eine Phlegmone diffusa beherrschte beinahe den ganzen Vorderarm. Die Haut zeigte zahlreiche Oeffnungen, welche ihre Entstehung zum Theil Einschnitten, vorzüglich aber dem spontanen Durchbruch verdankten. Eine Ulcerationsstelle mit callösen Rändern, welche an der Basis des Daumens sitzt, correspondirt mit einer entblössten Stelle der Phalanx I. Die Finger sind sämmtlich gebogen. Eine längs des Vorderarmes sich verbreitende Vaginitis tendinum war sehr wahrscheinlich. Mehrere fluctuirende Abscesse auf der Vorderfläche des Antibrachium, von denen einzelne, nach geschehener Eröffnung, heilen. Die bedeutende Spannung der Hohlhand und der Finger dauert trotz der Behandlung mit Cataplasmen fort.

Ende Juli hatte man ihm wegen seines Wohlbefindens das Aufstehen erlaubt. Er zog sich dabei eine Erkältung zu, klagte über Frösteln und Gastrointestinalstörungen. Ein Erysipel trat auf. Hand und Vorderarm werden davon ergriffen. Hitze, glänzend gespannte Haut. An mehreren Stellen erkennt man kleine Phlyctenen. Unmöglichkeit einer Bewegung. Die offenen Abscesse ulceriren, die Ränder schwellen an. Reichliche Eiterabsonderung. Die fieberhafte Allgemeinstörung dauert fort.

Einige Tage später wird die Incisionsstelle der Hohlhand von Hospitalbrand ergriffen und vergrössert sich rasch über die ganze Palma. Jodtinctur. Losstossung pulpöser Massen. Die Ulceration schreitet zwischen den Sehnen weiter und isolirt dieselben. Zunehmender Collapsus. Blutung. Gefahr des Absterbens in der ganzen Ausdehnung des frühern Erysipels. Wegen drohender Lebensgefahr wurde zur Amputation geschritten, im obern Drittheil des Vorderarmes.

Die Untersuchung des Theiles ergab eine jauchige Infiltration im Verlaufe aller Sehnen. Die diphtheritische Ulceration zeigte namentlich an der Hautgränze des höhlenartigen Brandherdes der Palma die früher beschriebenen Eigenthümlichkeiten.

Der anfangs schwache Kranke wird gerettet und im Laufe des Monat August nach Verona evacuirt.

3) Jacob Maruse, Infanterist aus dem Reg. König der Belgier, war bei Magenta von einer Kugel in den linken Mittelfinger getroffen worden. Knochen intact. Die gerissen-gequetschte Wunde schien bereits der Heilung nahe, als, wie in den vorigen Fällen, eine Eiterinfiltration an den Rändern beginnt. Incisionen verabsäumt. Behandlung mit Cataplasmen. Zunehmende Spannung der Hand. Fieberregung. Die in der Palma gemachte kleine Incision vermochte den Gang nicht aufzuhalten. Als ich den Kranken in der 3. Woche sah, bemerkte ich die ersten Anzeichen der Pyämie. Wiederholte Schüttelfröste, schneller Collapsus, gelbe Hautfärbung. In drei Tagen erfolgte der Tod.

In der Leber zahlreiche Abscesse, längs den Beugesehnen des Vorderarms Infiltration mit Jauche.

Aehnliche Fälle könnte ich noch in ziemlicher Anzahl berichten. Als eine nicht selten constatirte Folge sind Necrosen einzelner Phalangen zu erwähnen. Auch bei ausgedehnten, namentlich parallel der Längsaxe des Armes verlaufenden Schusskanälen beobachtet man bisweilen Phlegmonen und Sehnenscheidenentzündungen, welche im günstigen Fall die Feststellung einer Reihe von Sehnen, leider aber auch wiederholt zu Erschöpfung oder Pyämie führten, wenn nicht noch rechtzeitig zur Amputation geschritten wurde.

Sehr schwer sind meistens die Verletzungen, welche durch grobe Geschosse bewirkt werden.

Zunächst erinnere ich noch einmal an jene ausgedehnten Zermalmungen der Weichtheile, namentlich der Muskeln, welche bisweilen bei unverletzten Decken zu Stande kommen, und die man als Luftstreifschüsse beschrieben hat (vergl. I. Abth. p. 10 u. 34). Die von *Dupuytren* und *Guthrie* so sehr gefürchteten Erschütterungen der Extremitäten sind häufige Begleiter solcher Schusswunden. Manchmal handelt es sich aber mehr um Zerrung eines grössern Nervenstammes, als um wirkliche Erschütterung.

Auch von anatomischem Gesichtspunkte geringfügige Verletzungen, wie Excoriationen, werden durch die Ausdehnung der entblössten Fläche äusserst schmerzhaft und langwierig. Ich sah dies zwei Mal bei Schürfungen, welche den grössten Theil der Innenfläche des Oberarmes betrafen und durch grobe Geschosse veranlasst waren, die ihren Weg zwischen Thorax und Humerus genommen hatten.

Die von solchen Projectilen bewirkten Quetschungen bedrohen den Organismus meistens durch die ausgedehnten Brandprocesse, welche folgen. Die Abstossung der Schorfe kann sich sehr lange verzögern, und die Natur bedarf stets einer geraumen Zeit zur Reparation des Substanzverlustes. Die Narben beeinträchtigen häufig durch Verwachsungen die Muskelbewegungen, oder veranlassen durch Druck auf Nervenstämme die verschiedensten Störungen neuralgischer und paralytischer Art. Von besonderm Belang sind auch die Hemmungen der Circulation, welche namentlich im Gebiete der Venen eintreten und Oedeme bewirken.

Die genannten Folgen werden in erhöhtem Masse eintreten, wenn die Verletzungen tiefer eingriffen, eine Reihe von Muskeln quer zerrissen oder zertrümmerten. Jahre lang eiternde Geschwüre und Fistelgänge gehören zu den Residuen, gegen welche sich die Kunst des Chirurgen oft ohnmächtig erweist, wenn nicht ein zurückgebliebener Fremdkörper noch in späterer Zeit erkannt und entfernt wird.

Das Vermögen der Natur, grosse Substanzverluste durch Granulationen und Herbeiziehung benachbarter Hautflächen, ohne beträchtliche Functionsstörung, zu vernarben, setzt uns oft in Erstaunen. So in dem folgenden Falle.

Dem österreichischen Infanteristen Dietr. Sleptiero war bei Magenta durch einen Bomben- oder Granatsplitter der rechte Oberarm so verletzt worden, dass dieser bei seiner Aufnahme in das Lazareth St. Francesco eine formlose Fleischmasse darstellte, die nur noch an einem Theil ihrer äussern Seite von einer unzerrissenen Haut bedeckt wurde. Der Humerus nicht gebrochen, aber in seinem obern Drittheil 4—5″ weit entblösst. Humeral- und Cubitalgelenk, Hauptgefässe und Nerven unversehrt. Temperatur gesunken. Die Musculatur der innern Armfläche theils in Form eines Lappens abgelöst, theils zertrümmert.

Man reponirte die Massen, so gut es ging, und legte eine mit Eiswasser getränkte Compresse um, in dem Gedanken, sie gleich wieder abnehmen zu müssen. Indessen wurde sie ertragen. Die Reaction war heftig. Jauchige Eiterung. Abstossung brandiger Muskelmassen. Chlorverband. Häufiger Verbandwechsel. Erysipel und Abscessbildungen in der Umgebung. Mehrere Gegenöffnungen. Während längerer Zeit schlechtes Aussehen der Wunde. Ein Monat verging, ehe die grosse Geschwürfläche sich zu reinigen begann. Wiederholt hatte man die Frage der Amputation als einziges Rettungsmittel discutirt. Sie unterblieb. Als ich den Verwundeten zwei Monate später wieder sah, war die Höhlung beinahe ausgefüllt, die Geschwürsfläche um mehr als zwei Drittheile verkleinert, und die Heilung, ohne bedeutende Functionsstörung, schien gesichert. Auch das gesunkene Allgemeinbefinden hatte sich wieder gehoben. Es war zu keiner Necrose gekommen. Die Behandlung bestand anfangs in Anwendung der Kälte, später in Ceratumhüllung, und in häufiger Ausspülung mit Aq. chlor.

In Civilhospitälern kommen nicht selten ähnliche Verletzungen zur Beobachtung, welche durch Maschinen und Eisenbahnen veranlasst wurden. Bei ihnen hat man häufiger einen glücklichen Ausgang erzielt, als in Lazarethen, in denen meistens die Grundbedingungen der Behandlung: nämlich Aufenthalt in hohen, lichten, gut ventilirten Räumen und Absonderung von andern stark eiternden Wunden, nicht herzustellen sind.

Die Schussverletzungen der Weichtheile der Gelenke sollen im Zusammenhang mit den Gelenkfracturen betrachtet werden.

Die Schusswunden der Gewehrprojectile sind nach den in der I. Abth. p. 94 u. ff. erörterten Grundsätzen zu behandeln. Anwendung der Wasserumschläge, örtliche Antiphlogose, je nach dem Zustande der Granulationen besondere Verbandflüssigkeiten scheinen vor den meisten andern Verfahren den Vorzug zu verdienen. In Italien und in der Krimm bediente man sich ganz allgemein in den Lazarethen des Ceratverbandes. Die beiden französischen Autoritäten *Legouest* und *Valette* reden dieser Methode besonders das Wort. Der Letztere will unter der Fettbehandlung an 280 Verwundeten durchschnittlich in 20 Tagen gänzliche Heilung beobachtet haben.

Wenn wir uns auch in der ersten Abtheilung gegen die Beweisführungen *Simons* erklären mussten, so darf man doch nicht absolut den Versuch einer ersten Vereinigung verwerfen. Das bei den Gesichtswunden betrachtete Verfahren von *Désault* wird wohl niemals eine allgemeine Ausbreitung finden. Der Zeitmangel und die Unmöglichkeit, sich über die Abwesenheit jeder Complication Gewissheit zu verschaffen, bilden ein natürliches Hinderniss. Eine kommende Kriegsklinik wird aber den Beweis liefern, ob es nicht dennoch Vorzüge hat, eine schnelle Vereinigung bei einfachen Schussverletzungen häu-

figer zu versuchen, als es bisher geschah. Die wichtigsten Complicationen wurden bereits besprochen. Namentlich kann man bei fortlaufenden Phlegmonen der Hand und des Vorderarmes nicht frühzeitig genug ergiebige Incisionen machen. In zweiter Linie stehen anhaltende Lokalbäder und Drainirung, von der ich gerade unter solchen Verhältnissen in dem Osped. St. Maria di Loreto mehrere gute Erfolge gesehen habe [1]).

Grosse Zerstörungen der Weichtheile wurden von jeher als eine der Indicationen zur Amputation angesehen. Die Erfahrungen in Italien haben von Neuem gezeigt, dass es unmöglich ist, die Fälle, in welchen die Amputation nicht zu umgehen ist, allgemein festzustellen. Der Tact des Chirurgen hat an jedem einzelnen Falle eine neue Probe zu bestehen, indem er nicht nur die Frage entscheiden muss, ob der Theil überhaupt zu erhalten ist, sondern auch, in wie weit er gebrauchsfähig bleiben wird. Als Regel muss es gelten, *an den obern Extremitäten den Kampf um Erhaltung bis aufs Aeusserste zu führen* (vergl. I. Abth. pg. 175 u. ff.).

Der wichtigste Punkt für die conservative Behandlung solcher Fälle ist die *energische lokale Antiphlogose.* Ausser den bereits im allgemeinen Theil besprochenen Verfahren der Bäder etc. möchte ich noch der *Occlusion* Erwähnung thun, durch welche man in neuester Zeit ausgedehnte Ulcerationsflächen häufig erfolgreich behandelt hat. Eine von meinem Vater bisweilen benutzte Methode, von der ich noch vor Kurzem bei einem Knaben, dem Humerus und Ulna gebrochen, und die Haut durch Quetschung und nachmalige Gangrän des linken Vorderarms in grosser Ausdehnung verloren ging, eine glückliche Anwendung machen sah, ist der *Wachsguss.* Nur in der Gegend der Gelenke passt derselbe nicht. Er erfordert zu seiner Bereitung sehr kurze Zeit, und braucht bisweilen während 8 Tagen nicht erneuert zu werden, wodurch er sich vorzüglich als Lazarethverfahren empfiehlt. Nach den bisherigen Versuchen scheint auch das Ferrum stearicum die Vernarbung in vorzüglicher Weise zu bethätigen. Vor Kurzem sah ich ein über den grössten Theil des Unterschenkels ausgedehntes buchtiges Geschwür, welches den verschiedensten Mitteln getrotzt hatte, durch den Verband mit Pulpa ferri stearici und die Occlusion binnen wenigen Wochen der Heilung nahe gebracht.

B. Die complicirten Schussverletzungen der obern Extremitäten.

1. Complicationen durch Gefäss- und Nervenverletzungen.

a. Gefässverletzungen.

Die hier in Betracht kommenden Verhältnisse wurden bereits im allgemeinen Theile, Abschnitt IX. und XV., von ihrer pathologisch anatomischen und klinischen Seite besprochen, weshalb ich hierauf

1) Paravicini, L'ospitale militare a Santa Maria di Loreto etc. etc. pg. 37 u. ff.

verweise. Zunächst muss ich noch ein Mal an die aus den beiden mitgetheilten Tabellen hervorgehende Thatsache erinnern, *dass durch die cylindroconischen- und namentlich die Hohlprojectile (Minié) der Franzosen weit häufiger Gefässverletzungen bewirkt werden, als durch die früher gebräuchlichen sphärischen Geschosse.* Auch die *primitiven Hämorrhagien werden gegenwärtig öfter beobachtet, als früher. Guthrie* gibt ihre Frequenz nach den Erfahrungen aus der Krimm als 18:100 an. Offenbar meint er damit nicht streng genommen die primären, unmittelbaren Blutungen, sondern überhaupt die im ersten Zeitraum erfolgten. In 200 Fällen anatomisch constatirter Gefässverletzungen (vergl. I. Abth. pg. 40) konnte ich 20 Mal eine unmittelbar eingetretene Blutung nachweisen.

In Betreff der *Häufigkeit der Spät- und Nachblutungen* stimmen meine Erfahrungen ebensowenig mit denen von *Guthrie* überein. Ich habe das von ihm angegebene Verhältniss, nach welchem auf etwa 1000 Verwundete vier Fälle kommen sollten, um weit mehr als das Doppelte übertroffen gefunden, indem ich (vergl. I. Abth. pg. 116 u. ff.) auf etwa 18000 Verwundete 150 Spät- und Nachblutungen zählen konnte.

Die vorgeführte Tabelle liefert über die vergleichsweise Häufigkeit, mit welcher die einzelnen Arterien verletzt wurden, einen Aufschluss. Aus ihr ergibt sich ferner die *ausserordentliche Seltenheit der Aneurysmen*, namentlich der obern Extremitäten.

Ueber die Zeit, in welcher die Blutungen bei den Schusswunden eintreten, sowie über die sie veranlassenden Momente wurde in Abschnitt XV. der ersten Abtheilung ausführlich gesprochen. Die Mortalitätsverhältnisse der Hämorrhagien bei Schusswunden vergleiche man ebendaselbst.

In Betreff der *Stillung primärer Blutungen* stellte *Dupuytren* die Regel auf, das benachbarte, zuführende Stammgefäss in einiger Entfernung von der Wunde zu unterbinden, mit Nachahmung von Anels Methode bei Aneurysmen. Gegenwärtig gilt es als Grundsatz, *das blutende Gefäss in der Schusswunde aufzusuchen, und eine doppelte Ligatur am obern und untern Ende anzulegen.* Bekanntlich hat *Nélaton* (1850) diese Methode, gestützt auf Versuche und anatomische Untersuchungen an Thieren, in einem besondern Mémoire an die Academie gerechtfertigt. *Guthrie, Valette, Legouest, Lustreman, Jaillot, Baudens, Stromeyer* haben dadurch die besten Resultate erzielt.

Fälle, wie der folgende, dienen sehr zur Empfehlung der unmittelbaren Unterbindung in der Wunde.

Ein österreichischer Jäger ward über dem Condylus internus humeri sinistri von einer französischen Hohlkugel getroffen, welche in der Tiefe der Musculatur stecken blieb. In der Ambulance extrahirte man dieselbe. Am vierten Tage nach der Verletzung trat eine heftige Blutung auf, welche jedoch durch Tamponade gestillt werden konnte. Einige Tage später wiederholte sich die Hämorrhagie. Man machte eine Expulsiveinwicklung der ganzen Extremität und legte die Eisblase auf. Der Kranke war bereits bedeutend heruntergekommen, als sich die Blutung abermals erneuerte. Nachdem die verschiedensten Mittel vergeblich versucht worden waren, schritt man endlich zur Unterbindung. Leider vergass man, sich durch Compression des Stammes von der Quelle der Blutung zu überzeugen. Die Art. brachialis wurde am Innenrand des Biceps unterbunden.

Die Blutung stand auch jetzt nicht. Abermalige Einwickelung mit Eisüberschlägen. Druck auf die Art. axillaris durch eine graduirte Compresse. Zwei Tage nach der Unter-

bindung der Brachialis Schüttelfrost. Schnelle Entwickelung von Pyämie. In 6 Tagen Tod unter Erneuerung der Blutung. Die anatomische Untersuchung zeigt, dass die ungewöhnlich stark entwickelte Arteria collateralis radialis angeschossen war.

Legouest erzählt (Arch. gén. 1859) von einem durch den Oberarm in der Ellenbogenbeuge Geschossenen. Nur durch genaue Untersuchung entdeckte man in der Tiefe der Wunde die verletzte Arteria radialis recurrens. Die Blutung schien von einem höher abgehenden Aste der Brachialis zu stammen, und lud sehr zur Unterbindung dieser Arterie ein.

Welche ausserordentliche Schwierigkeiten sich der *unmittelbaren örtlichen Ligatur* der angeschossenen Arterien entgegenstellen, davon haben alle Militärchirurgen Erfahrungen. Oft kann nur die *mittelbare Umstechung* Anwendung finden. In einer Reihe von Fällen (namentlich kommt dies an den arteriellen Bogen der Hohlhand, an dem die Adductoren und Opponenten des Daumens durchbohrenden Ramus radialis, an den Arteriis interossiis, und der Art. circumflexa und profunda humeri vor) bleibt nur die *Ligatur der Continuität* übrig.

Ich habe schon in dem allgemeinen Theil des Umstandes gedacht, dass im Drange der Arbeit in den Ambulancen manche Unterbindung unterlassen zu werden pflegt, welche einer gefährlichen Spät- oder Nachblutung hätte vorbeugen können. In der *Kälte und der Compression, in Form von Tamponade und Einwickelung,* besitzen wir mächtige Hülfsmittel, welche uns manche Ligatur ersparen, uns aber auch oft genug in eine bedrohliche Sicherheit wiegen. Von den Zeichen einer wichtigern Gefässverletzung in Fällen, wo die unmittelbare Blutung fehlt, namentlich von dem *Fehlen des Pulses* unter der Schusswunde, war bereits in der I. Abth. pg. 41 die Rede.

Man hat bisher nicht daran gedacht, dass sich bei der Ligatur in der Continuität grosser Gefässtämme etwas Aehnliches wiederholt, wie bei den Amputationen. *Die Prognose verschlechtert sich mit der Verschlechterung der Constitution*, d. h. um so länger wir die Operation verschieben. Den im allgemeinen Theil pg. 121 mitgetheilten 5 Unterbindungen von Arterienstämmen der obern Extremitäten wegen Spät- und Nachblutungen reihe ich hier noch 5 weitere Fälle an, welche ein günstigeres Resultat lieferten. *Neudörfer* hat in Verona die Unterbindung der Oberarmarterie zwei Mal mit Erfolg vorgenommen. Im Osped. St. Giulia in Brescia wurde die Art. axillaris, wegen wiederholter Blutungen aus einer Oberarmwunde, unterbunden. *Dr. Isnard* machte unter ähnlichen Umständen in der Cathedrale in Brescia die Ligatur der Art. brachialis. Während beide Fälle unglücklich verliefen, wurde dagegen in der *Casa di Bagno* ebendaselbst die Unterbindung der Art. brachialis mit Glück ausgeführt. —

Demnach verlief von 10 in späterm Zeitraum vorgenommenen Unterbindungen an den obern Extremitäten *nur die Hälfte günstig.*

In grosse Verlegenheit kann man gerathen, wenn eine *Arterie im Verlaufe eines Schusskanales angeschossen* oder durch einen Knochensplitter angebohrt wurde. Man hat oft vergeblich die Ligatur verschiedener Stämme vorgenommen, und schliesslich dennoch zur Amputation schreiten müssen. Etwas Aehnliches kommt durch Erosion

von tiefgelegenen Arterien, bisweilen in Folge fortschreitender Schmelzung und Verjauchung der Weichtheile, zu Stande.

Zu den schwersten Verhältnissen, welche von jeher die Aufmerksamkeit der Militärchirurgen in Anspruch genommen haben, gehören die *Gefässverletzungen bei gleichzeitigen Schussfracturen.* Während vor *Petit* dieser Fall fast allgemein als Indication zur Amputation angesehen wurde, haben seither die bedeutendsten Militärchirurgen durch die Praxis bewiesen, dass auch unter so ungünstigen Umständen zunächst die Ligatur in loco, im Fall diese unausführbar oder nutzlos sei, die Unterbindung in der Continuität nach Hunter ein glückliches Resultat herbeiführen könne. *Delpech, Cooper, Dupuytren, Bérard, Boyer, Lisfranc, Beck, Stromeyer, Larrey, Guthrie, Baudens u. AA.* haben dies namentlich für die obern Extremitäten dargethan.

Leider sind die Fälle von gleichzeitigen Gefäss- und Knochenverletzungen, welche *die Amputation erfordern*, weit häufiger. Die Anzeige zu dieser Operation lässt sich in keine allgemein gültige Formel fassen.

Für die Consolidation der gebrochenen Knochen hat man von der Unterbindung der Hauptarterie nichts zu fürchten. Ich könnte die Erfahrungen von *Delpech, Cooper, Crawford* durch eine nicht geringe Zahl eigener Beobachtungen in diesem Sinne bestätigen. Es kommen sogar Fälle vor, in denen wegen heftiger Blutungen der Hauptstamm unterbunden, der Knochen wegen Unregelmässigkeit der Fractur resecirt werden musste, und dennoch Consolidation eintrat. Ich erinnere auch an den früher mitgetheilten Fall von schneller Reparation eines bedeutenden Substanzverlustes des Scheitel- und Schläfenbeins nach Unterbindung der Carotis communis derselben Seite.

In Betreff der *Venenblutungen* verweise ich auf die bei den Halsvenen gegebene Darstellung.

Indem wir uns den in Italien selten beobachteten Fällen von *Aneurysmen der obern Extremitäten* zuwenden, müssen wir zunächst hervorheben, dass auch hier wo möglich ein analoges Verfahren eingeschlagen werden muss, wie bei den Blutungen aus Schusswunden. Wir eröffnen den Sack, entleeren die Coagula, und unterbinden oberhalb und unterhalb. Dies ist die sicherste Methode. Die gefürchteten Nachblutungen, welche bei den Unterbindungen des Hauptstammes so oft beobachtet wurden, sind meistens Ergebniss eines eingeleiteten Collateralkreislaufes.

Die folgenden beiden Beobachtungen bieten ein mehrfaches Interesse. Sie zeigen namentlich auch die temporäre Hülfe einer *topischen Kälteeinwirkung und allgemeinen Compression des Theiles.*

1) J. C., österreichischer Kaiserjäger, wurde bei Solferino in die linke Ellbogenbeuge geschossen. Gelenk unverletzt. Sehne des Biceps am Rande zerrissen. Geringfügige primitive Blutung, welche durch Kälte stand. Bedeutende Anschwellung. Am 10. Tage nimmt dieselbe zu. Am 11. Tage tritt eine baumnussgrosse pulsirende und schwirrende Geschwulst auf. Bemerkenswerth war das Nachschlagen des linken Radialpulses. Die Bildung eines Aneurysma stand ausser Zweifel. Graduirte Compresse längs der A. brachialis, unterstützt durch die Unterdrückung der linken Subclavia, welche ich während zwei Stunden unterhielt. Einwicklung mit Eiscompressen und Anlegung einer Expulsivbinde, das war die rasch eingeleitete Therapie. Die Gegend des Aneurysma wurde noch ausserdem mit der Eisblase bedeckt. Während fünf Tagen lag dieser Verband, ohne dass die

mindeste drohende Erscheinung einen Wechsel verlangt hatte. Am sechsten Tage wurde derselbe unter allen Vorsichtsmassregeln eröffnet. Die Geschwulst in der Armbeuge war eingesunken, Farbe livid. Klage über Empfindungslosigkeit.

Die Fortsetzung der Kälte und Compression schien nicht gerathen. Ich hatte den Wärter für den Nothfall in der Compression der A. brachialis eingeübt. Man legte einen einfachen Deckverband an. Vier Tage waren ohne Zwischenfall vergangen. Da wurde ich plötzlich wegen einer heftigen Blutung herbeigerufen. Ein arterieller Strahl drang aus der Wunde. Ich liess die Subclavia comprimiren und schaffte die Coagula der Oberfläche sorgfältig weg. Ein der Arteria brachialis cubitalis aufsitzender, mit festen Coagulis angefüllter Sack deutete das frühere Aneurysma spurium an. Ein Gerinnungspfropf setzte sich von hier über den grössten Bezirk der Art. brachialis fort, zum Theil auch in die Art. radial. u. ulnar. Von hier aus war die Blutung nicht erfolgt. Vielmehr drang dieselbe aus der Art. collateralis radialis A. profundae. Die Rissstelle war deutlich zu erkennen. Augenscheinlich gleichzeitig mit der Art. brachialis verletzt, war dieses Gefäss dennoch durch ein schnellgebildetes Coagulum verschlossen geblieben, und hatte sich erst unter dem erhöhten collateralen Druck wieder geöffnet. Ich legte eine doppelte Ligatur an. Die Blutung stand und erneuerte sich trotz der ziemlich profusen Eiterung nicht wieder.

Aus dem fernern Wundverlauf ist nur der Umstand von Interesse, dass das Lumen der Art. brachialis allmälig bis in die Nähe der Wunde wieder frei wurde. Es scheint eine vollständige Vernarbung derselben Platz gefunden zu haben. Vierzig Tage nach der Unterbindung ward Patient evacuirt.

2) In einem zweiten, ganz analogen Fall wurde wegen eines kleinen, in seiner Entwicklung durch Kälte und Druck eine Zeit lang aufgehaltenen Aneurysma spurium der untern Gegend des Humerus die Unterbindung der A. brachialis am Innenrande des Biceps vorgenommen. Gleichzeitig bestand ein Trümmerbruch des Oberarms im untern Drittheil. Trotz der Ligatur fand eine wiederholte Blutung aus der Wunde statt. Sie stand auf Compression der Subclavia. Bedeutende Anschwellung des Oberarmes. Jauchige Eiterung. Wegen Erneuerung der Blutung schritt man zur Amputatio humeri im obern Drittheil. Während der Operation erkannte man eine Reihe von jauchigen Infiltrationen längs des Triceps, deren Ende man durch die Schnittfläche nicht erreichte. Sie wurden mit Höllenstein energisch cauterisirt.

Wenige Tage nach der Operation treten die ersten Schüttelfröste auf. Ein Erysipel erstreckt sich vom Oberarmstumpf nach dem Thorax. Unter dem Bilde einer acuten Pyämie erfolgte der Tod. Die Section wurde leider unterlassen.

Mehrere Male sah ich bei Aneurysmen der Armarterien von der *Ligatur des Hauptstammes* guten Erfolg. Derselbe hängt zuerst von dem Zustande der Weichtheile, resp. von der Grösse des Substanzverlustes ab. Beinahe in allen Fällen, wo derselbe einen bedeutenden Umfang zeigte, musste schliesslich dennoch zur Amputation oder Exarticulation geschritten werden. Ich sah in einem Falle von umfangreicher Zerreissung des Oberarms und Aneurysmenbildung des obern Theiles der Art. brachialis die Exarticulatio humeri vornehmen. Trotz dem tiefgesunkenen Kräftezustand des Individuums wurde dennoch ein glückliches Resultat erzielt. Noch häufiger beseitigt eine gleichzeitige bedeutende Schussfractur den Gedanken an eine conservative Behandlung. Eine kommende Kriegsklinik wird von der methodischen Digitalcompression, welche bei den sog. spontanen Aneurysmen so schöne Erfolge aufzuweisen hat, mehr Gebrauch als bisher machen. Ich habe keinen einzigen Fall in den italienischen Lazarethen selbst beobachtet, wo diese Methode für sich allein zum Ziele geführt hätte. *Vanzetti* hatte i. J. 1859 Gelegenheit, seine Methode in *Padua* mit Glück auch auf die Kriegsverwundeten zu übertragen.

Ich kann nicht umhin, zum Schlusse dieses Abschnittes einen Fall von Ligatur der rechten Subclavia und Carotis communis an ihrer Ursprungstelle mitzutheilen, welche wegen eines durch Bajonnetstich

veranlassten Aneurysma's von Dr. Cuvellier in dem Osped. St. Ambrogio in Mailand vorgenommen wurde. Es gibt diese Beobachtung über den Verlauf solcher Verletzungen besser Aufschluss, als allgemeine Beschreibungen, weshalb ich dieselbe möglichst ausführlich folgen lasse.

Der 24jährige afrikanische Jäger Jean Perron ward am 4. Juni bei Magenta verwundet. Sein Pferd stürzte unter ihm zusammen. Er konnte sich nicht erheben, weil sein Bein unter dem Leib des Thieres lag. In dieser Position erhielt er zwei Bajonnetstiche. Am 6. Juni kam er in das Osped. Monastere Maggiore. Die eine Wunde befand sich rechts, etwa 3 Finger unter dem innern Ende der Clavicula. Die Lunge war verletzt, was aus dem blutgefärbten Auswurf und aus der deutlich nachweisbaren Pleuropneumonie hervorging. Die zweite Stichwunde lag an dem linken Winkel des Trigonum subclaviculare. Durch sie war die Art. subclavia verletzt worden, obschon unmittelbar keine Blutung folgte.

Beide Wunden vernarbten ziemlich schnell. Nervenschmerzen machten eine Verletzung des Plexus brachialis wahrscheinlich. Sie erreichten eine fast unerträgliche Höhe. Der Kranke befand sich Tag und Nacht in fortwährender Aufregung, deren Einwirkung sich bald im Sinken des Allgemeinbefindens kundgab. Als der Verwundete am 20. Aug. in das Osped. St. Ambrogio aufgenommen worden war, besuchte ich ihn. Die wahrscheinliche Ursache der Steigerung der Schmerzen in der letzten Zeit zeigte sich in einer Geschwulst der Regio supra-clavicularis, welche sich nach der Angabe Perron's von Tag zu Tag vergrösserte. Sie war ziemlich umschrieben, hatte einen, dem M. scalenus anter. entsprechenden harten Rand, senkte sich zwischen den Rippenhaltern in die Tiefe, und zeigte eine mit dem Herzstoss synchronische, mächtige Pulsation. Bei der Auscultation war ein continuirliches Summen, mit einem charakteristischen Schwirren vernehmbar. Die Natur, der Geschwulst stand ausser Zweifel. Durch das schnelle Wachsthum des Aneurysma's war der Kranke unmittelbar bedroht. Die Spannung der Haut und der Fascia colli profunda nahm in den folgenden Tagen noch bedeutend zu.

Am 25. August versammelten sich französische und italienische Chirurgen in bedeutender Zahl behufs einer Entscheidung in Betreff einer etwaigen Operation.

Man erkannte, dass die Unterbindung der Subclavia an ihrer Ursprungsstelle das einzige Mittel der Rettung sei. *Cuvellier*, Chef der Mailändischen Lazarethe, schritt sogleich zur Ausführung der Operation, ohne dass der Kranke chloroformirt wurde. Nach dem Vorgange von *Mott* bei der Unterbindung der Anonyma wurde eine Incision von der Mittellinie des Halses bis zum Clavicularansatz des Sternocleidomastoideus gemacht. Den Einschnitt längs dieses Muskels unterliess C. Sein Ansatz wurde von Sternum und Clavicula losgelöst, nach oben und aussen zurückgeschlagen. Man drang hierauf mit einer Hohlsonde unter den *M. sternohyoideus* u. *sternothyreoideus* quer durch, trennte sie und drängte Bindegewebe und Venen zurück. C. unterband zuerst die *Carotis communis* an ihrer Ursprungsstelle.

Die rechte Gesichtshälfte ward etwas bläulich. Keine auffallende Nervenstörung folgte. Einige Augenblicke später machte *Cuvellier*, die Ligatur der *Subclavia*. Die Operation dauerte ungefähr drei Viertelstunden. Die Geschwulst sank ein. Jede Pulsation war verschwunden. Einfacher Verband. Die Unterbindung beider Stämme, welche schon von *Cooper*, *Nélaton* u. AA. empfohlen wurde, war für die Bildung eines Thrombus offenbar weit günstiger, als die Unterbindung der Subclavia allein.

Perron bestieg nach der Operation ohne Hülfe selbst wieder sein Bett. Keinerlei Störungen machten sich bemerkbar. Nach 24 Stunden keine Veränderung. Abwesenheit der früher quälenden Schmerzen in dem rechten Arm. Die Geschwulst beträchtlich vermindert. Mässige Reaction. Bemerkenswerth waren Schluckbeschwerden, Gefühl der Hitze auf der linken Seite. Am 27. August hatten diese Erscheinungen abgenommen. Serös-blutiger Ausfluss aus der Wunde. Wegen fortdauernder Pulsbeschleunigung (110—125) wird die Digitalis gereicht. Von Zeit zu Zeit einige Stunden Schlaf. Am 28. Aug. gute Eiterung. Linker Seitenstich. Beengung, Husten. Vesicator. Clysma. Trotz der Fortsetzung der Tinct. Digitalis gtt. 40 ist die Pulsfrequenz am 29. auf 145 gestiegen. Am 30. ist der Zustand sehr befriedigend. Der Kranke hat die ganze Nacht ruhig geschlafen. Der Tag vergeht ohne Schmerz und Husten.

Am 31. ist der rechte Radialpuls zum ersten Mal wieder zu fühlen. Die Ruhe dauert fort. Gute Eiterung. Fortsetzung der Digitalis. Den 1. Sept. tritt bei einem Hustenanfall eine Hämorrhagie (von etwa 200 gmmes) ein, welche durch Compression und Tam-

ponade bis zum 2. Sept. gestillt wird, wo sie sich in geringerm Masse wiederholt. Ebenso am 3. Sept., wo Patient in einem äusserst anämischen Zustande endet.

Von der 24 Stunden später vorgenommenen Autopsie theile ich Folgendes mit. Die aneurysmatische Geschwulst fast gänzlich eingesunken. Durch die klaffende Operationswunde gelangt man zu frischen, weichen Blutgerinnseln, welche sich nicht entfernen lassen. Man erblickt hierauf eine hinter das Sternum sich fortsetzende, nach unten durch die Trachea und die Mm. subhyoidei begränzte Höhle. — Die linke Lunge beinahe allein sichtbar. Nach hinten hyperämisch. Emphysem ersten Grades. Die rechte Lunge gegen die Wirbelsäule gepresst, luftleer, leicht zerreisslich. Der vordere Thoraxraum von einer dicken Pseudomembran ausgekleidet, enthält eine grosse Menge von Blutgerinnseln, in verschiedenen Stadien der Umwandlung. Vom Mediastinum aus führt ein von Exsudatschwarten ausgekleideter, mit Jauche angefüllter Sack nach der Operationswunde. Die Trachea, die artiellen und venösen Gefässstämme von Jauche umspült, ebenso der rechte Bronchus. Auch der hintere Mittelfellraum mit Exsudatmassen gefüllt.

Herz klein. Carotis communis dextra an der Stelle der Ligatur durch eine Strecke von c. 1 Ctm. getrennt. Im untern Theil ein kleiner, weicher, leicht ablösbarer Thrombus. Das obere Ende der Arterie obliterirt, hart, durch einen c. 2 Ctm. langen Pfropf geschlossen. Das untere Ende der unterbundenen Subclavia durch einen ziemlich fest adhärirenden Thrombus obliterirt. Der obere Theil, etwa 1 Ctm. entfernt, enthält nur einen weichen Pfropf. Die abgehenden Gefässe sind frei. Auf der äussern Seite der Mm. scaleni, bis zur 2. Rippe herabsteigend, findet sich der aneurysmatische Sack, in welchen sich die Subclavia öffnet. Seine Höhe beträgt 14 Ctm. Durch eine pseudomembranöse circuläre Verengerung zerfällt er in zwei Theile. Zwischen der Vena subclavia und dem Sack bestehen leichte Verbindungen. Die Arterie adhärirt inniger, verläuft aber bis zu der membranösen Brücke unverletzt. Hier geht sie innig in die Wandungen des Sackes über, um sich im Bereiche der Scaleni intact fortzusetzen.

Die der Innenwand des Aneurysmas anliegenden Gerinnsel sind bereits bedeutend verdichtet, nur im Centrum erscheinen sie noch weich und dunkel. Die Nerven des Plexus brachialis sind innig mit dem Sack verlöthet, auseinander gezerrt, wodurch die im Leben wahrgenommenen Erscheinungen hinreichend erklärt werden.

Die erschöpfenden Nachblutungen waren von oben, durch Wiederherstellung des Collateralkreislaufes, namentlich durch die A. vertebralis erfolgt.

Als letztes Rettungsmittel bei Hämorrhagien aus Schusswunden ist von verschiedenen Chirurgen die Transfusion versucht worden. *Roux* (l. c. pg. 406) theilte aus seiner reichen Erfahrung zwei Beobachtungen mit, welche interessante Belege von dem entschlossenen, aber vergeblichen Kampf gegen Hämorrhagien bei Schusswunden der obern Extremitäten liefern. In einem Falle war die Schulter durchschossen, die Art. axillaris eröffnet, der Humerus einfach gebrochen. Nachdem wiederholte, aber unbedeutende Blutungen stattgefunden hatten, welche man durch die gewöhnlichen Mittel bekämpfte, trat am 16. Tage eine grössere Hämorrhagie ein. In Kurzem sank er anämisch und ohnmächtig zu Boden. *Roux* comprimirte die Aorta abdominalis. Der Erfolg war der einer Transfusion. Die den Nervencentren zugeführte verdoppelte Blutmasse brachte ihn schnell zu sich selbst. Er blickte umher und fühlte sich wohl. R. schickte sich zur Ligatur der A. axillaris an, und gedachte nachmals die Transfusion zu machen. Aber wenige Augenblicke später trat der Tod ein.

In dem zweiten Fall handelte es sich um eine Schusswunde des rechten Schultergelenkes. Es blieb nur die Exarticulatio humeri übrig. Am 20. Tage folgte eine profuse Hämorrhagie. R. schritt zur Unterbindung der A. axillaris unter der Clavicula. Allein die Blutungen erneuerten sich. Es wurde die A. subclavia ausserhalb der Scaleni unterbunden. Das Individuum war so erschöpft, dass sich als letztes Rettungsmittel die Transfusion darbot. Die Operation wurde mit c.

500 gmmes erwärmten Blutes unter allen Vorsichtsmassregeln gemacht. Allein wenige Augenblicke später erfolgte der Tod.

b. Nervenverletzungen.

Auch sie werden durch die cylindro-conischen Projectile, besonders durch die Miniékugeln, häufiger veranlasst, als durch die sphärischen Projectile. In Betreff der genauern Verhältnisse verweise ich auf meine Darstellung in der I. Abtheilung, pg. 56 u. ff., wo auch die wichtigsten anatomischen und physiologischen Punkte besprochen sind. Am öftesten werden Armnerven im Bereich der Achselhöhle und in der Nähe des Ellbogengelenkes durch Projectile verletzt. Sie können durch diese selbst, oder durch Knochensplitter gequetscht, angebohrt oder zerrissen werden. Bisweilen sind die beobachteten Functionsstörungen auf Rechnung zurückgebliebener Fremdkörper zu setzen.

Wichtig sind *Perineuritis* und *Neuritis* der verschiedenen Nervenstämme. Einfache Injectionen, seröse und eiterige Infiltrationen sind häufig einer Rückbildung fähig. Die chronische, schleichend verlaufende Wucherung der Bindesubstanz führt meistens zu einer dauernden fibrösen Degeneration mit Verfettung der Nervenröhren. Ich habe diese Veränderungen wiederholt sehr beschränkt auftreten sehen. Bisweilen betrafen sie nur einzelne Bündel an der Stelle der Verletzung.

Dem entsprechend waren auch die Functionsstörungen oft sehr begränzt. Sie bestanden namentlich in Schmerzen, welche bisweilen täuschend einer Brachialneuralgie glichen und ihre Intermissionen und Schmerzpunkte hatten, anderemale von sehr unbestimmter Natur waren. Bisweilen beobachtet man Reflexkrämpfe einzelner Muskeln. Paretische und paralytische Zustände dehnten sich meistens gleichmässig auf Sensibilitat und Motilität aus. Dass die Empfindung beträchtlich früher wiederhergestellt ist, als die Bewegung, habe ich in der I. Abtheilung pg. 59 bereits ausführlicher besprochen. Dort war auch von der Regeneration getrennter Nervenstämme und von den Bildungsfehlern (namentl. Hyperplasien) der Regenerationsmasse die Rede. Ich verweise auf die mitgetheilten Krankengeschichten.

Die Nervenverletzungen an sich bedingen keine Modification der gewöhnlichen Behandlung der Schusswunden der Weichtheile. Sehr oft treten erst dann Functionsstörungen auf, wenn die Heilung bevorsteht oder eingetreten ist. Neuralgische Zustände verlangen stets die genaueste Untersuchung. Eine drückende Narbe muss excidirt, ein Fremdkörper extrahirt werden. Wo keine causale Hülfe möglich ist, da bleibt Nichts als das gewöhnliche Verfahren bei sog. spontanen Neuralgien übrig. Chinin, kohlensaures Eisen mit Morphium etc. brachten einige Male Erleichterung. Entschiedener wirkten bisweilen die topischen Curmethoden der transcurrenten Cauterisation, der Anaesthetica und Narcotica etc. etc. Namentlich verdienen auch Bäder empfohlen zu werden.

Auch bei paretischen und paralytischen Zuständen war bisweilen eine causale Hülfe in der angegebenen Weise möglich. Hauptmittel bleibt die Faradaysation, mit welcher auch in Italien wiederholt schöne

Resultate erzielt wurden. So erinnere ich mich namentlich eines piemontesischen Bersagliere in dem Osped. St. Maria di Loreto in Mailand.

Er hatte einen Schuss in die rechte Regio humeroscapularis bekommen. Die Wunde war geheilt. Eine bedeutende Bewegungs- und Empfindungsparese der ganzen rechten Extremität war zurückgeblieben. Keine Atrophie. Der Arm wurde nur durch die Schultermuskeln bewegt. Die Flexoren schienen schwächer, als die Extensoren. Achtzehn Tage lang wurde die Inductionselectricität in der Weise angewandt, dass ein Pol in die Hohlhand gelegt, mit dem andern der Verlauf der Ausbreitung des Plexus brachialis bestrichen wurde. Schon nach 5 Sessionen von c. 5—10 Minuten hatte die Sensibilität bedeutend zugenommen. Nadelspitzen wurden in einer Entfernung von $2^1/_2$" als zwei Punkte empfunden, während zuvor in 3" Distanz die Empfindung von zwei Stichpunkten verschmolz. Auch die Musculation war kräftiger. In 18 Tagen konnte der Kranke als geheilt betrachtet werden.

Aehnliche Beobachtungen besitze ich in nicht geringer Zahl. Indessen ist in den provisorischen Lazarethen gewöhnlich nicht die Zeit zur Durchführung einer Cur gegönnt. Intendanten drängen zur Evacuation, und die Verwundeten sind mit ihrer Geduld auch meist zu Ende.

Noch bleibt mir die *Bedeutung der Nervenverletzungen für die Amputationsfrage* zu besprechen. An sich machen sie niemals die Abnahme des Gliedes nothwendig. Bei Zerreissung des Hauptgefässstammes wird die Wahrscheinlichkeit des nachfolgenden Brandes durch Trennung der grössern Nerven erhöht. Da noch in neuern Werken dieses Moment überschätzt wird, mag es passend sein, daran zu erinnern, dass wir als nächste Folge der Aufhebung der Innervation nur eine verminderte Widerstandsfähigkeit der Theile beobachten. Bald nachher eintretende Circulationsstörungen sind nicht von gleichzeitigen Gefässverletzungen abzuleiten. Erst nach einem längern Zeitraum sieht man die allgemeine Ernährung des Theiles, namentlich der Muskeln, durch die mangelnde Bewegung leiden. Ich habe aber eine Reihe von Schusswunden der Weichtheile, mit und ohne Nervenverletzungen, in Betreff ihrer Heilungsdauer mit einander verglichen, und keine bemerkenswerthe Differenz constatiren können.

2. Die Schusswunden der Knochen und Gelenke der obern Extremitäten.

In Betreff der *Häufigkeit dieser Verletzungen* verweise ich auf die in der I. Abth. pg. 19 und 20 zusammengestellten statistischen Ergebnisse. Die überwiegende Frequenz dieser Wunden bei den Verbündeten habe ich ebendaselbst durch die, bei den Bajonnetangriffen nothwendige exponirte Haltung der obern Extremitäten, zu erklären gesucht. Die grössere Zahl der rechtseitigen gegenüber den linkseitigen Verletzungen wurde im Eingang erwähnt. Wir haben in der I. Abth. pg. 65 das Verhältniss zwischen Verletzungen der Weichtheile und den Schussfracturen erörtert, und im XI. Abschnitt die pathologisch-anatomischen Veränderungen, welche Knochen und Gelenkgebilde durch die verschiedenen Projectile erleiden, auf zahlreiche Präparate gestützt, beschrieben. Es soll uns daher gegenwärtig vorzugsweise die praktische Seite dieser Verletzungen beschäftigen. Wird sie doch auch in folgenden Feldzügen die Hauptaufgabe der Lazarethchirurgen bilden.

Gehen wir sogleich zu der speciellen Betrachtung der einzelnen hierher gehörenden Verletzungszustände über.

Die Schusswunden des Schlüsselbeins.

Luxationen des Schlüsselbeins kommen durch Projectileinwirkung nur ausnahmsweise allein zu Stande. Unter den Verwundeten des italienischen Feldzuges von 1859 ist ein einziger Fall von Luxation des Schlüsselbeins nach hinten zu meiner Kenntniss gelangt. Ein matter Granatsplitter fiel auf die Portio sternalis claviculae dextra, sprengte die hintere Kapselwand, und drängte das Gelenkende zwischen die Sehne des Sterno-hyo-, thyreo- und mastoideus. Gleichzeitig war eine bedeutende Quetschung des Brustbeins vorhanden, welche einige Wochen später zu mehrern Abscessen der spangiösen Substanz Veranlassung wurde. Es bestand jedoch kein Bruch. Der Fall war durch Respirationsbeschwerden, durch bläuliche Färbung des Gesichtes, dysästhetische Erscheinungen an den obern Extremitäten und im Gesicht ausgezeichnet, Zufälle, welche durch Druck auf Gefäss- und Nervenstämme erklärt werden müssen. Die Diagnose schwankte anfänglich zwischen einer Fractur des Sternalendes der Clavicula und einer Luxation. Die Behandlung beschränkte sich auf Rückwärtsbewegung und Erhebung der Schulter. Trotz der genannten Complication erfolgte die Heilung im Laufe der siebenten Woche. Es blieben mehrere, nach der Tiefe des Brustbeines führende Fistelgänge zurück.

Einfache Brüche, ohne Verletzung der Weichtheile, sah ich an den verschiedensten Theilen des Schlüsselbeines durch Projectile entstehen. Ihre Behandlung fällt mit derjenigen der gewöhnlichen Fracturen zusammen.

Am häufigsten kommen Trümmerbrüche der Clavicula, theils allein, theils in Verbindung mit Rippen-, Brust- und Schulterfracturen, vor. Eine besondere Gefahr wird durch die Dislocation der Fragmente und durch Einkeilung fortgerissener Splitter in die Weichtheile bedingt. Bedeutende Nerven- und Gefässverletzungen können hierdurch und in Folge primärer Projectileinwirkung hervorgebracht werden. Man hat den Vagus, den Plexus brachialis, die Venae jugulares, die Carotis und Subclavia auf diese Weise angebohrt gefunden. Von der Bedeutung der Clavicularbrüche für gleichzeitige Lungenwunden haben wir an betreffendem Orte gesprochen.

Die Behandlung zerfällt in eine exspectativ-curative, und in eine operative. Häufig genug sind beide Verfahren zu verbinden.

Geschosse und Knochensplitter müssen, nach den früher entwickelten Grundsätzen, so früh als möglich extrahirt werden. Vorstehende, scharfe Fragmente stumpft man mit der Resectionsscheere ab, um die Gefahren des Transportes so sehr wie möglich zu vermindern. Die Unterlassung dieser Regel hat sich auch diesmal bitter gerächt. Ich erinnere nur beispielsweise an einen österreichischen Infanteristen, welcher bei Magenta einen Schuss in die Sternoclaviculargegend erhalten hatte. Die Clavicula war in dem innern Drittheile mit mehreren Trümmern zerbrochen. Das scharfe äussere Fragment hatte dem Verwundeten während des Transportes nach Mailand unsägliche Schmerzen verursacht. Durch die Anbohrung einer kleinern Arterie (vielleicht

der a. sternocleidomastoidea) entstand eine heftige Blutung. Die ganze Halsgegend war geschwollen, geröthet, in wenigen Tagen von Jauche infiltrirt. Trotz der ruhigen Lagerung und wiederholten Einschnitten konnte der Verwundete der Pyaemie nicht mehr entrissen werden.

Die örtliche Antiphlogose, namentlich die Eisblase, hat sich auch diesmal als sehr wirksam erwiesen. Man sollte wo möglich schon während des Transportes damit beginnen. Von einem Retentionsapparate irgend einer Art kann nicht die Rede sein. Man darf höchstens durch einen Tampon und Pflaster- oder Collodialstreifen eine bestimmte, nachtheilige Dislocationsbewegung beschränken.

Ich hatte Gelegenheit genug, mich von der Nutzlosigkeit und Schädlichkeit der meisten Verbandbehandlungen bei den Clavicularbrüchen zu überzeugen. Dies gilt von der Zurückziehung beider Schultern durch Binden, Achselriemen etc., von der Auswärtsdrängung der Schulter durch ein in die Achselhöhle gelegtes Kissen, und der Befestigung des untern Oberarmendes an den Stamm, und von der starken Zuziehung des Armes und Befestigung des Ellbogens in der Gegend des Brustbeins etc.

Seit mehr als 10 Jahren behandelt daher mein Vater die meisten Fracturen der Art, nach der Methode des Hippocrates, durch einfache Lagerung. Der Kranke wird auf den Rücken ausgestreckt und durch ein schmales Rosshaarkissen so unterstützt, dass die Schulter der kranken Seite frei liegt und durch ihre eigene Schwere nach hinten sinkt. Der Oberarm wird an den Stamm gebracht, und sein unteres Ende durch ein zweites Kissen so weit emporgehalten, dass es in gleicher Höhe mit der Schulter steht. Den Vorderarm erhöht man am besten durch eine schiefe Ebene.

Bei dieser Lagerung kann die Verletzung der Weichtheile die geeignetste Berücksichtigung finden. Die anfängliche Antiphlogose wird allmälig durch Compressen von Camilleninfus, Alaunsolution etc. vertauscht. Infiltration der Ränder, Verschlechterung des Secretes überwacht man sorgfältig. Meistens darf man unter solchen Umständen auf zurückgebliebene Fremdkörper schliessen. Bei ihrer Entfernung sei man stets der Gefahren der Nebenverletzungen eingedenk.

Im Allgemeinen beobachtete ich, bei selbst ausgedehnten Schussfracturen der Clavicula, unter der angegebenen Behandlung, eine ziemlich schnelle Heilung, ohne beträchtliche Difformität und Gebrauchsstörung. Meistens sogar war die Continuität des Knochens früher wieder hergestellt, als die Vernarbung der Weichtheile vollendet war. Nach sehr bedeutenden Substanzverlusten des Schlüsselbeines war ich oft erstaunt, die Schulter kaum tiefer und dem Brustbein nur wenig genähert, die Brauchbarkeit des entsprechenden Armes unbeschränkt zu finden. In der Regel wurde der Substanzverlust durch eine dichte, fibröse Bindegewebsmasse ersetzt. Doch habe ich häufig auch eine sehr üppige Callusproduction beobachtet, und sah in einem Falle, 5 Wochen nach stattgefundener Verletzung, neuralgische Schmerzen und nachfolgende Anästhesie im entsprechenden Arme auftreten, welche sich kaum anders, als durch einen sehr difformen und grossen, kalkreichen Callus erklären liessen. So wie der Callus die genügende Festigkeit gewonnen hat, dann nehme man passive Bewegungen im

Schultergelenke vor. Ueber den Zeitpunkt lässt sich nichts Allgemeines feststellen. Zu frühe Bewegungen, wie ich sie häufig vornehmen sah, haben den doppelten Nachtheil, Blutungen zu erneuern und den ohnehin meist zu sehr gewölbten Callus noch weiter zu verbiegen.

Wenn Stromeyer niemals ein falsches Gelenk beobachtete, so war er glücklicher als ich, der ich in Italien 4 derartige Fälle untersuchte. Instructiv war für mich namentlich folgender Fall:

Ein österreichischer Infanterist hatte bei Magenta kurz nach einander zwei Schüsse erhalten. Der eine traf die rechte Clavicular gegend. Das Schlüsselbein war mehrfach gesplittert. Die Weichtheile in ziemlicher Ausdehnung zerrissen. Das Projectil wurde in der Ambulance extrahirt, die Splitter, welche noch in einem gewissen Zusammenhang standen, entfernte man nicht. Es folgten während des Transportes mehrere Blutungen, welche man mit Tamponade beherrschte. Die zweite Kugel zerschmetterte den linken Oberschenkel, nahe dem Trochanter major. Die Wundverhältnisse der Schlüsselbeingegend besserten sich, nach Entfernung einiger kleiner Splitter, unter einer einfachen Verbandbehandlung ziemlich rasch. In der siebenten Woche waren die Weichtheile gänzlich vernarbt. Die Schulter stand noch beträchtlich tiefer und Patient war unfähig, den Arm zu erheben. In der elften Woche nach der Verletzung starb Patient an einer metastatischen Pneumonie.

Ich untersuchte zunächst den Schlüsselbeinbruch. Obschon die Entfernung der beiden Fragmente nicht bedeutend war und ihre Form einer Vereinigung eher günstig schien, so bestand doch noch vollständige Beweglichkeit. Das innere, etwas längere, nach vorn convexe Stück bildete einen Keil, welcher ziemlich genau in einen entsprechenden Winkel des Acromialendes hineinpasste. Dieser war durch die schiefe Verwachsung eines infractirten Splitters gebildet. Die Ränder der Fragmente waren mit porösen, schwammigen Ostrophyten besetzt und durch eine dünne, nachgiebige Bindemasse überzogen, welche bei kurzem Liegen in Wasser sich bald löste. Nichtsdestoweniger fand ich bei der einige Monate später vorgenommenen mikroscopischen Untersuchung einzelne, spärliche Cretificationspunkte, dagegen keine eigentlichen Knochenzellen. — Das Präparat besitze ich.

Wenden wir uns zur *operativen Behandlung der Schussfracturen des Schlüsselbeines.* Die *Resection,* welcher Manche auch hier eine Zukunft prophezeien, wird gegenüber der meistens ausreichenden, eben geschilderten Behandlungsweise stets nur das Ausnahmsverfahren bilden. Sie knüpft sich an folgende Indicationen:

1) In erster Zeit verlangen Schärfen und Spitzen der Fragmente, welche Nerven- und Gefässverletzungen fürchten lassen, eine Abstumpfung. Bei einem solchen Falle wurde die Resection in dem Schleswig-Holsteinischen Feldzuge gemacht. (Stromeyer a. a. O. pg. 587.)

2) Zur Aufsuchung blutender Gefässe, und zur Ausführung der Unterbindung kann die Resection sowohl im ersten Zeitraum, als später nothwendig werden. Baudens und Stromeyer theilen derartige Operationsfälle mit, und Letzterer macht darauf aufmerksam, dass in dem Falle secundärer Blutung aus einer angebohrten oder gequetschten Art. subclavia, wenn sie nicht schnell tödtlich werde, die Resection der Clavicula allein den Weg zur Unterbindung bahnen könne. Denn die Veränderung der Weichtheile würde schwerlich eine entfernte Unterbindung gestatten.

3) In späterer Zeit kann die Resection des Schlüsselbeines namentlich durch necrotische und cariöse Processe indicirt werden. Die Fälle sind aber selten, und es sind mir aus der Literatur der letzten Feldzüge und den Erfahrungen in Italien 1859 wenig entsprechende Beispiele bekannt geworden.

Einen einzigen Resectionsfall habe ich in dem Osped. St. Maria di Loreto aufgezeichnet. Er ist kurz folgender:

Pietro Barrajo, Jäger aus Nizza, wurde am 3. Juli wegen einer Schusswunde der linken Schlüsselbeinschultergegend, die er bei St. Martino davongetragen hatte, in dem genannten Lazarethe aufgenommen. Der Körper der Clavicula war zertrümmert. Unter der Behandlung mit erweichenden Cataplasmen hatten sich Eiterinfiltrationen gegen die Achselhöhle gebildet. Ebenso im Bereiche des M. pectoralis major. Die Schulterbewegungen gänzlich gehemmt. Allgemeinbefinden gut.

Tags darauf schritt Paravicini, nach vorheriger Chlorbroformisation, zu der Resection der beiden Acromialdrittel des Schlüsselbeines. Er machte einen einfachen Längsschnitt, parallel dem Knochen, und entblösste die spitzen Fragmente, welche nur zum kleinsten Theil noch mit Periost umgeben waren. Die Exarticulation im Acromialgelenk bot keine besondern Schwierigkeiten. Hierauf wurde das spitze und zerklüftete Sternalfragment mit der Kettensäge entfernt. Der Ansatz des Kopfnickers blieb unberührt.

Ohne Zwischenfall wurde die Operation vollendet, auf den einfachen Deckverband die Eisblase gelegt, welche die Wundverhältnisse in den günstigsten Bedingungen erhielt und die Bildung eines guten Eiters nicht hinderte. Am 10. Tage wurde der Eiter dünn und übelriechend. Ein mit gastrischen Beschwerden verbundener Fieberzustand erregte Besorgniss. Unter einer purgirenden Behandlung und häufiger Erneuerung des Verbandes, nach mehreren Incisionen und Cauterisationen, gelang es, die günstigen Verhältnisse wieder herzustellen. Sieben Wochen nach der Operation war die Wunde völlig vernarbt. Die Resectionsenden waren durch einen festen, breiten, harten Faserstrang verbunden. Als er bald darauf nach Piemont evacuirt wurde, war er nur einer beschränkten Abduction des Armes fähig.

Schussverletzungen des Schulterblattes.

Wir haben einen Theil der hierher gehörenden Verletzungen bereits als Complication der Brustschusswunden kennen lernen. Unter diesen Umständen kam ihnen weniger Bedeutung zu. Durch matte Kugeln können die Fortsätze der Scapula in gewöhnlicher Weise gebrochen werden. Noch häufiger beobachtete ich subcutane Splitterung des Schulterblattkörpers. Die Heilung trat unter solchen Fällen durchschnittlich in 4—5 Wochen ein. Weit öfter kamen Splitterbrüche des Schulterblattes, mit Schusskanälen oder Zerreissungen der Weichtheile verbunden, vor.

Die Fracturen des Collum scapulae sind wegen der Bedrohung des Gelenkes besonders zu fürchten (vergl. Schusswunden des Schultergelenkes).

Von allen Militärchirurgen werden die Gefahren primärer und secundärer Blutungen bei den in Rede stehenden Schusswunden hervorgehoben. Im Schleswig-Holsteinischen Kriege wurde unter diesen Umständen dreimal die Subclavia über dem Schlüsselbein unterbunden. Erwähnenswerth ist ein von Magenta datirender Fall, den ich in meinen Journalen aufgezeichnet finde. Einem österreichischen Infanteristen drang eine Kugel unter dem Pectoralis major ein, durchsetzte die Fossa axillaris, und blieb in der Fossa subscapularis stecken. Hier extrahirte man sie in der Ambulance durch einen, am Margo intern. scapulae angelegten Schnitt. Am siebenten Tage folgte eine heftige Blutung. Tamponade, Stillung. Sie erneuerte sich am elften Tage. Man discutirte die Unterbindung der A. subclavia. Die Blutung wiederholte sich zum dritten Male, und ehe man sich zur Ligatur entschloss, hatte der Verwundete ausgeathmet. Bei der Leichenuntersuchung fand sich kein grösseres, zerrissenes Gefäss. Achselhöhle und Fossa infrascapularis mit Thromben angefüllt.

Ich erinnere hier nochmals an das verborgene Steckenbleiben von Projectilen, namentlich in der Fossa infrascapularis und infraspinata. Die Extraction bietet bisweilen ausserordentliche Schwierigkeiten, und muss häufig aufgegeben werden. An den beiden genannten Stellen beobachtete man Einkapselungen. Zwischen den Rippen und dem Schulterblatte steckende Geschosse hindern oft die Armbewegungen beträchtlich, weshalb man noch in späterer Zeit zu operativen Eingriffen genöthigt werden kann. Unter diesen ist die zu dem genannten Zwecke wiederholt geübte Trepanation oder Resection der Scapula besonders zu erwähnen.

Neben der Gefahr von Sprüngen, die sich bis in die Fossa glenoidalis scapulae fortsetzen, sind es namentlich cariöse und necrotische Processe, welche die Prognose trüben. Die Masse der primären und secundären Splitter ist namentlich bei den Schussfracturen des Schulterblattkörpers oft bedeutend. Ich erinnere mich aus dem Osped. St. Francesco eines Falles, wo nach und nach 21 Splitter verschiedener Grösse aus einer Wunde unter der Spina scapulae gezogen wurden. In der 10. Woche trat Consolidation und Vernarbung ein. In manchen Fällen wurden durch zurückgebliebene Knochen- oder Kugelsplitter Jahre lang Fistelverhältnisse unterhalten. Von besonderer Gefahr sind noch die nachfolgenden Abscessbildungen und Eitersenkungen, wie sie bereits bei den Schussverletzungen der Weichtheile des Rückens erwähnt wurden.

Ich sah in dem Osped. St. Francesco einen böhmischen Infanteristen, dessen rechtes Schulterblatt durch eine Kartätsche beinahe in ganzer Ausdehnung zertrümmert war. Aus der umfangreichen gerissen-gelappten Wunde liessen sich zahlreiche Splitter extrahiren. Eine rechtseitige Pleuropneumonie trat in der vierten Woche auf. Sie schien mit der primären Verletzung und der heftigen lokalen und allgemeinen Reaction in Verbindung zu stehen. Zu wiederholten Malen bildeten sich umfangreiche Infiltrationen unter den Latissimus dorsi, und nach der Fossa axillaris, welche durch ergiebige Incisionen entleert wurden. Obschon sich der behandelnde Arzt nach langem Widerstreben endlich zu einer tonischen Cur und analeptischer Kost entschloss, erlag der Verwundete doch der Erschöpfung, durch immer neue Infiltrationen und Abscessbildungen.

Wie bei den Schussverletzungen des Schlüsselbeines, zerfällt auch hier die Therapie in eine curativ-exspectative und in eine operative. Die erstere bildet das Normalverfahren, das in den meisten Fällen allein zum Ziele führt. Nach Entfernung der Fremdkörper, die so früh als möglich vorgenommen werden soll, sorgt man für eine zweckmässige Lagerung. In der Reactionsperiode lokale Antiphlogose. Zeitige Bekämpfung secundärer Entzündungen und Infiltrationen. Fremdkörper, welche vor der Reactionsperiode nicht entfernt wurden, sollen nicht vor Beendigung derselben extrahirt werden. Bei langem, schwer zugänglichem Schusskanale ist die Eröffnung eines directern Zutrittes durch Incisionen, und nöthigenfalls durch Trepanation und Resection empfehlenswerth, weil oft genug durch Vernachlässigung dieser Regel schwere Nebenverletzungen herbeigeführt wurden.

Das operative Verfahren, welches in frühern Feldzügen hie und da in Anwendung kam, in Italien 1859 meines Wissens nie nothwendig wurde, besteht in der Resection. Am ehesten dürfte dieselbe zur Entfernung eingekeilter, oder in der Fossa subscapularis liegender Kugeln Empfehlung verdienen. Wegen ausgiebiger Zertrümmerungen, nachfolgender Necrose und Caries wurde die Operation (vergl. Ried: Resectionen der Knochen 2. Lief. 1846 pg. 276 u. ff.) wiederholt verrichtet. Es liegen viel zu wenig Erfahrungen vor, um ein definitives Urtheil über die Bedeutung dieser Operation für die Militärpraxis abzugeben.

Schussverletzungen des Schultergelenks.

Unter 280 Schusswunden, welche die Schultergegend trafen, befanden sich 90 constatirte Verletzungen des Gelenkes.

Es ist mir kein einziges klar erwiesenes Beispiel für den von vielen Autoren angenommenen Fall vorgekommen, dass die primitiv nur gequetschte Kapsel später durch Necrose eröffnet werden könne. Eine blosse Verletzung der Weichtheile der Schultergegend war nie von bedeutenden Folgen für das Gelenk begleitet. Allerdings ist es von Wichtigkeit, dass die Kapsel eine Fortsetzung der Synovialmembran längs der Sehne des langen Bicepskopfes herabsendet, welche bei gesenktem Arme bis über das collum chirurgicum humeri reicht. Es besteht in Folge dessen die Möglichkeit, dass die Gelenkhöhle von dieser Stelle aus eröffnet werden kann. Aber man hat die praktischen Consequenzen hiervon offenbar übertrieben. Man kann sich leicht von der anatomischen Thatsache überzeugen, dass bei der im Kampfe gewöhnlichen, erhobenen Haltung der obern Extremitäten jene Synovialausstülpung der untern Kapselwand abgeflacht wird und häufig beinahe verstreicht. Aber auch bei gesenkter Haltung des Armes ist der in Frage stehende Blindsack so tief in dem sulcus bicipitalis gelagert, dass seine Eröffnung durch ein Geschoss, ohne gleichzeitige Knochenverletzung, in hohem Grade unwahrscheinlich wird.

Allerdings bestehen aber Beispiele, dass die Gelenkkapsel durch fortgepflanzte Infiltration und Verjauchung, längs der Sehnen des Oberarms, oder durch Incisionen secundärer Abcesse von der genannten Stelle aus eröffnet wurde.

Namentlich die schützende Decke des M. Deltoideus, welcher von drei Seiten das Schultergelenk umhüllt, und das knöchern-ligamentöse Gewölbe des Acromion, Process. coracoid., und des Lig. coraco-acromiale verhüten Contusionen der Gelenkenden beider Knochen. Die anatomische Untersuchung lehrte, dass in den meisten Fällen, in denen man heftige Gelenkentzündungen auf Rechnung bloss quetschender Einwirkung grober Geschosse gesetzt hatte, im Hintergrunde intracapsuläre Fracturverhältnisse verborgen waren.

Selbst direct nach dem Gelenke vordringende Schusskanäle gestatten oft nur in der ersten Zeit, und bei Wiederaufnahme der im Momente der Verletzung eingenommenen Haltung, eine vollkommen sichere Diagnose. Einige Zeit später setzen die bedeutende Anschwellung und der aufgehobene Rapport zwischen Haut-, Muskel- und Kapselwunde oft unübersteigliche Hindernisse entgegen. Die Hauptunter-

suchungsmethode besteht in Einführung des Fingers bei verschiedenen Stellungen des Oberarms (wegen der verschiedenen Spannung der Kapsel und Wiederherstellung des Parallelismus der Wunde).

Dieses Verfahren wird in späterer Zeit schon durch die Schmerzen des Verwundeten gehindert. Auch erwächst häufig aus der Gefahr gleichzeitiger bedeutenderer Gefässverletzungen eine wichtige Contraindication. Am leichtesten constatirte man gewöhnlich Schusseröffnungen der Kapsel von der Achselhöhle aus.

Weit schwieriger ist die Diagnose der Gelenkverletzungen, welche durch lange und gewundene Schusskanäle stattfanden. Auffallend jauchige Eiterung war oft das einzige Zeichen. Synovia findet sich selten in charakterischer Weise beigemischt, und auch eine bedeutende fluctuirende Anschwellung, welche bei andern Gelenken angetroffen wird, fehlt hier meistens. Bisweilen bahnt sich der Eiter einen Weg längs der Sehne des Biceps. *Stromeyer* (l. c. pg. 694) führt an, dass dadurch der oben besprochene Synovialfortsatz bis zur Insertion des M. Deltoides herabgedrängt und als fluctuirende Geschwulst mit dem Bistouri eröffnet werden könne.

Die englischen und französischen Militärchirurgen fürchten die von dem Schulterblatt- und den Humerusfracturen sich fortsetzenden Spalten in viel zu hohem Grade (vergl. I. Abth. der Studien pg. 64 u. 65). Wiederholt habe ich, namentlich an der Fossa glenoidalis scapulae, Knorpelgeschwüre untersucht, welche diesem Verhältnisse ihre Entstehung verdankten. Am Humerus, wo *Macleod* und *Baudens* solche Zustände besonders häufig vorauszusetzen scheinen, vermögen sich wahrscheinlich nur Fracturen aus grosser Nähe, namentlich aus der Gegend der Tuberculа, auf die Gelenkfläche des Oberarmkopfes fortzusetzen [1]).

Noch schwieriger als die Diagnose einer penetrirenden Schussverletzung des Schultergelenkes überhaupt, ist die genauere Bestimmung der Ausdehnung der Zerstörung und des Sitzes zurückgebliebener Geschosse. Die verschiedenen Möglichkeiten, welche uns hierbei vorschweben müssen, habe ich bei der pathologischen Anatomie besprochen. Haarseilschüsse ohne Splitterung kommen beim Caput humeri häufig vor. Kugeln, welche in die spongiöse Substanz des Gelenkkopfes eingedrungen sind, können sich hartnäckig allen Nachforschungen entziehen. Selbst passive Rotationsbewegungen lassen sich oft noch vor Eintritt der Entzündung ausführen.

[1]) Ich besitze das obere Ende eines linken Humerus, in dessen Kopf zwei verschiedene Kugeln eingedrungen waren, ohne dass sie während 4 Wochen der Behandlung in Brescia erkannt worden wären. Mit der Sonde wurde endlich die eine entdeckt und extrahirt. Anschwellung des obern Theiles des Humerus, spontaner und durch Druck vermehrter Schmerz, welcher lebhaft stechend nach dem Vorderarm ausstrahlte. Heisse, teigige Anschwellung der Weichtheile, bis in die Nähe des Ellbogens, dauerten auch in den folgenden Wochen fort. Es bildeten sich secundäre Abscesse unter dem Latissimus dorsi und Pectoralis aus. Die unter dem Processus coracoideus liegende Einschussöffnung hatte eine fistulöse Beschaffenheit angenommen. Eine dünne Jauche floss aus. Die übrigen 3 Oeffnungen waren der Vernarbung nahe.

1) Vergl. Jarjaray's gediegene Concursschrift: Sur le diagnostique des fractures qui pénétrent dans les articulations." Août 1851. (Journal de connaissances méd.)

Das heftige Fieber, die zunehmende Abmagerung liessen eine schlechte Prognose stellen. Man schritt zur Exarticulation des Oberarms 7 Wochen nach der Verwundung.

Der ganze Gelenkkopf befindet sich im Zustande der Osteoporose. Mehrere tiefe Höhlen verrathen aufgebrochene Abscesse. Am innern Rande steht ein flacher, compacter Osteophyt, wie eine Wand emporragend. Er bildet einen scharfen Contrast mit der kalkarmen, weichen, brüchigen, stellenweise wie Sägemehl anzufühlenden Knochensubstanz. Die Untersuchung weist eine zweite Kugel nach, welche im Grunde einer cariösen Höhle des Collum chirurgicum humeri steckt. Keine Spuren von erheblicher Splitterung in der Umgebung. Die Entzündung hat sich von hier aus vorzugsweise als Osteomyelitis fortgepflanzt. Bis in die Mitte des Oberarms reicht die Schmelzung und Resorption der spongiösen Substanz. Die Knochenrinde ist stellenweise schon so beträchtlich verdünnt, dass sie leicht eingedrückt werden kann.

Der Tod erfolgte 10 Tage nach der Operation durch Pyämie, was bei der weit fortgepflanzten, eiterigen Infiltration nicht überraschen konnte.

Wenn Fälle, wie der eben mitgetheilte, häufiger wären, dann stünde es mit den Erfolgen der Resectionen schlimm. Die Reaction bleibt aber in der Regel ziemlich beschränkt, und ist bisweilen so gering, dass Kugeln dauernd in dem Caput humeri eingekapselt werden können. Meistens wird dieser an sich seltene Process mit Ankylose des Gelenkes verbunden sein.

Beispiele, wie das von *Simon* [1]), wo eine Kugel im Humeruskopfe einheilte und die Beweglichkeit des Gelenkes erhalten blieb, müssen als Curiosa bezeichnet werden.

a. Curativ exspectative Behandlung.

Guthrie (l. c. pg. 263) thut den Ausspruch, dass die Heilung von Schussfracturen des Schultergelenkes, auch ohne operativen Eingriff, nicht allzu selten sei. Seit ihm halten viele Militärchirurgen an dem Grundsatze fest, wenigstens bei beschränkten Verletzungen des Gelenkes die curativ-exspectative Methode zu versuchen. Zwar hatten die Erfahrungen in Schleswig-Holstein *(Esmarch, Stromeyer, Langenbeck)* und in der Krimm *(Baudens, Macleod u. AA.)* den Beweis geliefert, dass die auf dem angegebenen Wege erzielten Heilungen im Ganzen seltene Geschenke der Natur sind. Nichtsdestoweniger wurde die exspectativ-curative Methode in Italien in grösstem Umfange geübt. Ich besitze eine, im Vergleich zu den frühern Feldzügen, grosse Anzahl glücklicher Fälle. Wir hatten dies höchst wahrscheinlich dem umfangreichen Gebrauch des Eises zu verdanken. Im Grossen und Ganzen wurden jedoch die frühern Resultate bestätigt, wie ich in einem statistischen Ueberblick zeigen werde.

Es mag genügen, die Hülfsmittel dieser Behandlung, welche bereits im allgemeinen Theil ausführlich besprochen wurden, hier nur übersichtlich zusammen zu fassen.

Beim *Transporte* suche man vor Allem die dem Gelenke nothwendige Ruhe zu sichern. Leider ist kein zu dem Zwecke empfohlener Verband im Stande, diese Indication zu erfüllen. Man hat sich deshalb häufig mit der blossen Lagerung begnügt. Es scheint die Anlegung einer Kapsel jedenfalls gerathener. In Ermanglung derselben können Längsschienen benutzt werden, von denen eine am Rücken und zwei zu beiden Seiten befestigt werden. In Betreff der

1) Simon. Prager Vierteljahrschr. X. Jahrg. I. p. 168.

Entfernung der Geschosse und Knochensplitter gelten die wiederholt betonten Regeln.

Die *consequenteste und kräftigste lokale Antiphlogose* (Eis, örtliche Blutentziehungen), unterstützt mit einem kühlenden Allgemeinverfahren und Opiumgaben zur Herabstimmung nervöser Reizbarkeit, bildet die Hauptbehandlung. Die Losstossung von Splittern muss sorgfältig überwacht werden. Noch sind nicht alle Militärchirurgen von der Thatsache hinlänglich überzeugt, dass bei Anfüllung des Gelenkes mit Eiter und gehemmtem Ausflusse aus den Schussöffnungen *ergiebige Incisionen* vorgenommen werden müssen. Wie oft hätten durch rechtzeitige Eröffnung Maceration des Gelenkapparates und Verjauchungen der umgebenden Weichtheile verhütet werden können. Niemand hat den Nutzen ergiebiger Eröffnungen der Kapsel treffender geschildert als *Gay* (Lancet 1851, 22). Die Entfernung der Fremdkörper lässt sich damit ebenfalls leicht verbinden. Durch Injectionen einer indifferenten Flüssigkeit wird die Gelenkhöhle ausgespült und einer Wiederansammlung von Eiter vorgebeugt. Dieses Verfahren wurde in Italien allgemein geübt. Ich habe dabei häufig den natürlichen Reparationsprocess erwachen sehen. Immer bedurfte es eines langen Zeitraums, bis die Cavität mit Granulationen ausgefüllt war. Die Furcht, dass durch solche Injectionen Eitersenkungen zwischen die Fascienlagen und Durchbrüche der Synovialbuchten veranlasst werden, fand ich ziemlich unbegründet.

Ueber die Bedeutung der Drainirung bei den Gelenkempyemen steht mir nach den wenigen Erfahrungen in Italien kein Urtheil zu.

Reizende Injectionen sah ich nirgends im Gebrauch. Dagegen hat namentlich *Larghi* in dem Osped. Seminario in Vercelli seine Methode der Cauterisation der Gelenkhöhle mit Höllensteinstiften in grösserm Masstabe in Anwendung gebracht und wiederholt auffallend günstige Resultate erzielt. Dies Verfahren eignet sich nur bei torpider, verdickter, erschlaffter Kapsel. Bisweilen vermag die Cauterisation necrotische Losstossungen und Reinigung der Höhle zu beschleunigen und eine plastische Thätigkeit zu wecken, welche zur Verklebung der Synovialwandungen führen kann.

Ankylose ist das Ziel, das wir bei der exspectativ-curativen Behandlung der Schultergelenkschüsse anstreben, und das man mit frühzeitigen passiven Bewegungen nicht ungestraft zu umgehen versuchen wird. Die Bewegungen des Schulterblattes vermögen einen guten Theil der verlorenen Gelenkbewegung zu compensiren. Angaben von Heilungen mit Erhaltung der Mobilitätsfreiheit sind in der Mehrzahl der Fälle durch Fehler der Diagnose zu berichtigen.

Unsere Bestrebungen werden durch Verjauchung des Gelenkapparates, Ulceration des Oberarmkopfes, Osteoporose und necrotische Abblätterung, namentlich aber durch das Sinken der Kräfte und das hectische oder pyämische Fieber oft vereitelt.

b) Die methodische Resection.

Seit *Larrey* der Resection in den grossen Kriegen des Consulates und des ersten Kaiserreiches eine dauernde Stelle unter den Operationen auf dem Schlachtfelde gesichert hat, wurde dieselbe namentlich

in dem Schleswig-Holsteinischen Kriege und während des Krimmfeldzuges häufig verrichtet. Trotz der unvergesslichen Verdienste, welche sich *Stromeyer, B. Langenbeck, Esmarch, Baudens, Macleod* um die Feststellung der Indicationen und die Ausbreitung der Resectionen erworben haben, lieferte leider der italienische Krieg von 1859 den Beweis, *dass diese mächtigste Waffe der conservativen Chirurgie noch nicht in dem Grade Gemeingut der Militärchirurgen geworden ist, als es dringend zu wünschen wäre.* Die methodischen Gelenkresectionen wurden in den italienischen Ambulancen und Lazarethen auffallend selten ausgeführt.

Stromeyer war zu dem Resultate gekommen, dass *bei jeder Knochenverletzung mit Eröffnung des Schultergelenkes, bei welcher nicht durch die Complicationen eine Exarticulation erfordert werde, eine Resection indicirt sei.* Die Erfahrungen in der Krimm haben diesem Satze eine mächtige Stütze verliehen. *Guthrie* und *Larrey* hielten streng an dem Grundsatze fest, dass die Resection nur dann vorgenommen werden dürfe, wenn der Kopf des humerus allein verletzt sei, dass aber in allen Fällen, in denen sich die Zerschmetterung bis auf die Markhöhle der Diaphyse erstrecke, und selbst dann, wenn nur Fissuren in dieselbe eindringen, die Exarticulation vorgenommen werden müsse. Umgekehrt hat *Baudens keinen* Unterschied zwischen den Resectionen der Gelenkenden und in den Diaphysen gemacht, und will dadurch überraschend glänzende Resultate erzielt haben. Während *Guthrie's* und *Larrey's* Grundsatz in der häufigen Unmöglichkeit einer sichern Diagnose sein natürliches Hinderniss findet, und bei seiner Ausübung das Gebiet der Resectionen eine allzugrosse Beschränkung erfahren würde, hat sich anderseits auch das Verfahren von *Baudens* als Uebertreibung gezeigt.

Aus der Praxis von *Stromeyer, Esmarch, Langenbeck* geht hervor, dass selbst weit nach abwärts gehende Splitterungen des Schaftes kein Hinderniss für die Schultergelenkresection bilden, und dass 4—5″ lange Stücke mit Glück resecirt werden können. Auch auf die Scapula fortgesetzte Splitterungen sind nicht als Contraindication der Operation zu betrachten. Lose Splitter werden extrahirt, der Gelenktheil des Schulterblattes mit entfernt (die sog. *totale Resection* des Schultergelenkes, welche *Larrey, Velpeau, Baudens, Mayer, Langenbeck* mit glücklichem Erfolge bei Schusswunden ausführten). Ausgedehntere Resectionen der Scapula bieten selten Vortheile.

Wann die Resectionen gemacht werden sollen, ist bis jetzt nicht allgemein festgestellt worden. Wir haben gesehen, dass die Analogie mit der primären und secundären Amputation nicht unantastbar ist, ja dass sich sogar die Statistik zu Gunsten einer Spätresection ausspricht (vergl. I. Abth. p. 185).

Die Vertheidiger der *primären Resection* machen geltend, dass sich die Statistik deshalb zu Gunsten der Spätresection ausspreche, weil dann die am meisten zur Pyämie disponirten Fälle bereits dahin gerafft seien. So *Stromeyer, Legouest* u. A. A. Selbst wenn wir, abgesehen von diesem principiellen Streite, die Wichtigkeit der Frühresection für bevorstehende Transporte erkennen, müssen wir, gestützt auf die letzten Kriegserfahrungen, zugestehen, dass die Ausführung

derselben in praxi, wenigstens bei grossen Schlachten, selten möglich ist. Gesetzt auch, ein Chirurg hätte sich den höchsten Grad von technischer Uebung in der Resection erworben, er wird dazu immer eine bedeutend längere Zeit, als zu einer entsprechenden Amputation nöthig haben, zumal wenn er wegen des schmerzhaften Eingriffes eine tiefere Narcose abwarten muss. Dies fällt bei der massenhaften Beschäftigung in den Ambulancen schwer in die Wagschale.

Mehr als alle andern Momente *spricht der Zustand der Weichtheile zu Gunsten der primären Resection.* Es fehlen beträchtliche Infiltrationen, cariöse Zerstörungen des Gelenkes, Eitersenkungen, Erweichungen der fibrösen Gewebe, Fettdegenerationen der Muskeln, welche nach einer längeren Befolgung der exspectativ-symptomatischen Methode häufig theils als selbständige Erkrankunsherde nach der Spätresection fortbestehen, theils eine Wiederherstellung der Function unmöglich machen. Als sogenannte *Nothoperation* wird die späte Resection stets ein Wagniss bleiben, welches die drohende Erschöpfung oder Pyämie häufig nicht mehr abzuwenden vermag.

Die *Vertreter der cunären Resection* heben vor Allem aus hervor, dass sich bei der frischen Gelenkzertrümmerung kein Urtheil über die Ausdehnung des operativen Eingriffes gewinnen lasse, dass man Gefahr laufe, zu viel oder zu wenig zu entfernen. Dieser Einwurf ist wohl begründet. Was aber die Behauptung betrifft, dass der Transport der auf diese Weise Operirten gefährlicher und ihre Besorgung schwieriger sei, so bin ich vom Gegentheile überzeugt. Es ist übrigens nach dem gegenwärtig vorliegenden Materiale unmöglich, eine endgültige Entscheidung in Betreff dieser Fragen abzugeben, und man hat sich vor verfrühter Dogmatik zu hüten.

Ohne auf die Technik der Schultergelenkresection specieller eingehen zu wollen [1]), muss ich nochmals hervorheben, wie *wichtig für die Dauer der Heilung und für das gehoffte Endresultat die Wahl des Operationsverfahrens ist.* Da wir Erhaltung der Armbewegung anzustreben haben, ist Schonung des, den M. Deltoideus innervirenden N. circumflexus humeri vor Allem nothwendig. *B. Langenbeck* legte ein besonderes Gewicht auf die Erhaltung (Versenkung) der Sehne des Caput longum Bicipitis. Ich habe mich in einem Falle von der nachmaligen Necrose der Sehne überzeugt, und in Italien durch Operationen, welche die Sehne nicht schonten, dennoch völlige Freiheit der Armbewegungen erzielen sehen, weshalb ich diesem Acte keine wesentliche Bedeutung beimessen kann. Es ist auch schon a priori vorauszusehen, dass die Sehne durch die Entfernung des Caput humeri erschlafft und den Haupttheil ihrer Function verliert. Im Uebrigen ist die *Langenbeck*'sche Methode eine der ausgezeichnetsten. Ihr steht die von *White, Baudens, Robert* zur Seite. Weniger empfehlenswerth sind die Lappenoperationen, mit Ausnahme des Verfahrens von *Stromeyer* (mit nach hinten convexem, ovalem Lappen), welcher dadurch namentlich den Eitersenkungen vorzubeugen hoffte.

1) Vergl. Rieda. a. O. u. Günther's Leitfaden zu den Operat. am menschl. Körper I. Theil 1869. p. 850.

Die genauere Diagnose der Gelenkzertrümmerung und die Ausdehnung der Operation lassen sich meistens erst während derselben feststellen. Davon wird es abhängen, ob wir Nerv und Arterie durchschneiden müssen, was unvermeidlich ist, wenn wir die Ansätze des M. latissimus dorsi und des Teres major trennen. Immer muss der Längsschnitt (I. Act. der Operation) möglichst weit nach vorne verlegt werden. Wenn auch *Esmarch* Recht darin hat, dass im Allgemeinen die primären Blutungen bei der Schulterresection erheblich seien, so habe ich sie doch meistens durch Compression und Kälte gestillt gesehen. Dagegen habe ich mich durch einen lethal verlaufenen Fall in dem Osped. St. Francesco von der möglichen Heftigkeit der Spätblutungen überzeugt. Es handelte sich um einen österreichischen Infanteristen, welchem wegen Zertrümmerung des Gelenkes die Resection des Caput humeri in einer Ambulance bei Magenta gemacht worden war (nach der Methode von *Bauzairies*). Vier Wochen waren ohne Zwischenfall vergangen. Da traten mehrere rasch sich wiederholende profuse Blutungen auf, welche durch Eis und Tamponade, sowie durch Compression der Subclavia gestillt wurden. Am 12. Juli Abends erneuerte sich die Blutung abermals. Der herbei gerufene Chirurg verfuhr wie früher. Im Laufe der Nacht starb der Kranke.

Durchschnittlich wurde durch die oben erwähnten Methoden in günstigen Fällen zwischen zwei und drei Monaten eine Heilung mit Gebrauchsfähigkeit erzielt.

Was die Nachbehandlung betrifft, so begnügte man sich gewöhnlich, den Arm mit Unterstützung der Schulter durch ein Kissen in eine Mitella zu legen, oder fixirte denselben durch eine Kapsel. Die *subcutane*, *warme Irrigation* wird von *Zeis* und *Szymanowsky* namentlich zur Behandlung der Schultergelenkresectionen sehr empfohlen.

e) Exarticulation des Oberarmes.

Wenn die Schusszertrümmerungen des Schultergelenkes mit ausgebreiteten Quetschungen und Zerreissungen der Weichtheile des Oberarmes, oder mit Trennung der Achselgefässe und Nerven verbunden sind, dann bleibt die Exarticulation des Oberarmes meistens als letzter Versuch der Rettung übrig. *Leider ward diese Operation in Italien in sehr vielen Fällen vollzogen, wo sie durch die Resection zu ersetzen gewesen wäre.* Ich habe bereits hervorgehoben, dass eine fortschreitende Osteomyelitis glücklicherweise nicht so häufig ist, als es manche Militärchirurgen zur Rechtfertigung der Operation behaupten. Oefter kommt sie an den untern Extremitäten zu Stande.

Verletzungen der grössern Gefässe, bei Schussfracturen mit Eröffnung des Schultergelenkes, dürfen an sich nicht absolut als Anzeige zur Exarticulation betrachtet werden. In zwei Fällen, welche ich in meinen Journalen aufgezeichnet habe, war trotz der nothwendig gewordenen Unterbindung der Art. axillaris dennoch Erhaltung der Extremität möglich. In einem Falle wurde die angegebene curativ-exspectative Behandlung eingeschlagen. Noch in der zehnten Woche lösten sich necrotische Splitter. In dem andern Falle überliess man die Extremität, nach einer partiellen Resection, sich selbst.

Wo die Verletzung den Thorax mitbetraf, da zeigte sich die Exarticulation meistens als sehr hoffnungslos. Wenn die Ergebnisse der Enucleation des Humerus in Italien so viel günstiger ausfielen, als in frühern Feldzügen, so wird man die Erklärung hiervon in den, in der I. Abth. betrachteten hygienischen Bedingungen zu suchen haben, und keinen allgemeinen, zur Empfehlung der Operation dienenden Schluss daraus ziehen dürfen.

Schliesslich erwähne ich noch einen Fall von Schusszertrümmerung des Schultergelenkes, welche in dem *Osped. civile* in Brescia zur Beobachtung kam. Eine Reihe von Schüttelfrösten hatte an der Weiterentwicklung der Pyämie nicht zweifeln lassen. Man entschloss sich zur Exarticulation des Oberarmes. Die Schüttelfröste blieben aus, und der Verwundete wurde gerettet.

d. Die Prognose der betrachteten Behandlungsmethoden.

Zur Begründung eines möglichst sichern Urtheiles habe ich hier die Ergebnisse des italienischen Feldzuges 1859 mit denen der letzten Kriege übersichtlich zusammengestellt.

Art der Behandlung.	Fremde Autoren.	Ort der Beobachtung.	Summa.	Geheilt.	Proc.	Gestorben.	Proc.
1) *Curativ-expectative Behandl.*	Stromeyer.	In Italien 1859.	43	14	32,56	29	67,44
		Im Schleswig-Holst. Krieg.	8	3	37, 5	5	62, 5
			51	17	33,33	34	66,66
2) *Resectionen d. Schultergelenkes.*		In Italien 1859.	26	17	65,38	9	34,62
	Stromeyer.	In Schleswig-Holstein 1848—50.	19	12	63,16	7	36,84
	Baudens.	In den Kriegen von Algier.	14	13	92,85	1	7,15
	id.	In d. Fürstenthümern.	13	8	61,54	5	38,46
	id.	In der Krimm.	3	2	66, 7	1	33,33
			75	52	69,33	23	30,67
3) *Exarticulation d. Oberarmes.*		In Italien 1859.	21	12	57,14	9	42,86
	Stromeyer.	In Schlesw.-Holstein.	10	7	70	3	30
	Baudens.	In der Krimm.	28	18	64,29	10	35,71
			59	37	62,71	22	37,29

Diese Ergebnisse sprechen sich mit Entschiedenheit *gegen eine curativ-exspectative Behandlung und für eine activ-conservirende Methode* (Resection) aus.

Schussfracturen des Oberarmschaftes.

In Betreff der pathologischen Anatomie dieser Verletzungen verweise ich auf die I. Abth. XI. Abschnitt. Nur an die ziemlich häufigen subcutanen Brüche und an die mehrmals, namentlich im untern Drittheil beobachteten Lochfracturen ohne Splitterung möchte ich nochmals erinnern. Die Diagnose bietet durchaus keine Schwierig-

keiten. Ueber die Untersuchung der Wunde und die Entfernung der Splitter, welche auf dem Verbandplatz so gründlich wie möglich vorgenommen werden müssen, habe ich mich in der I. Abth. pg. 89 u. 91 ausführlich verbreitet.

Der italienische Feldzug von 1859 hat abermals die Erfahrung bestätigt, *dass selbst ausgedehnte Schusszertrümmerungen des Oberarmschaftes für sich allein keine Amputation erfordern.* Es ist eine nicht zu bestreitende Thatsache, dass Angesichts dieses Ergebnisses viele in den italienischen Ambulancen und Lazarethen verübten Amputationen und Exarticulationen hätten unterbleiben sollen. Auf die Resectionen komme ich später zu sprechen.

Ueber die Art und Weise des *Transportes* solcher Verwundeter hat man viel gestritten. Bei *subcutanen Schussfracturen,* mit geringer Quetschung der Weichtheile, soll man so früh als möglich einen definitiven Verband anlegen, den man auch bei der Ankunft des Ruhe bedürftigen Kranken in dem Lazarethe eine Zeit lang unberührt lassen darf. Leider ist die Ueberzeugung noch nicht allgemein befestigt, dass man einer entzündlichen Reaction durch Nichts besser entgegen wirken kann, als durch die Sorge um Ruhe der Fragmente und durch vorsichtige Compression. Niemand hat sich gegen den hereditären Schlendrian einer vorläufigen Antiphlogose in solchen Fällen entschiedener ausgesprochen, als *Pitha* [1]). Grundsatz bleibt für den Oberarm: *halbgebeugte Stellung.* Ob wir diese durch eine Kapsel von Pappe, Dextrin etc., oder durch einen Gypsverband erhalten, scheint ziemlich gleichgültig. *In allen Fällen aber verdient der amovible Schalenverband den unbedingten Vorzug vor den inamoviblen Contentivverbänden.* Wir dürfen uns bei diesen Schussfracturen niemals die Möglichkeit einer leichten Einsicht rauben. Denn ich habe wiederholt einen consecutiven Durchbruch der scheinbar nur mässig gequetschten Decken beobachtet.

Der Transportverband muss sich zunächst nach dem in den Feldkisten vorräthigen Materiale richten. Schwerlich wird sich der neuerdings von *Dürr* [2]) empfohlene Guttaperchaverband wegen seiner Kostspieligkeit und Unbequemlichkeit der Handhabung einer allgemeinern Einführung zu erfreuen haben.

In Ermangelung anderer Mittel kann man den Arm, durch eine einzige Schiene oder einen Stab gestützt, in eine Mitella gelegt, mit einigen Bindentouren an den gepolsterten Thorax befestigen, welcher unter allen Umständen den sichersten und natürlichsten Halt gewährt. Dieser Verband ist auch für den Transport der mit Zerreissung der Weichtheile complicirten Schussfracturen des Humerus meistens sehr geeignet. Die hier nach den früher entwickelten Grundsätzen indicirte, locale Antiphlogose kann leicht damit verbunden werden. *Von jedem festen Contentivverband mit totaler Einwickelung muss man in dieser Zeit principiell abstrahiren.* Dies ist ein für alle complicirten Schussfracturen der Glieder gültiger Grundsatz.

Einfache Lagerung des in der Mitella ruhenden, durch ein passendes Ruhekissen unterstützten Oberarmes an den gepolsterten Tho-

1) Pitha Spitalzeitung Nr. 2, Jan. 1859.
2) Dürr Preuss. mil.-ärztl. Zeitung 11. 1860.

rax, bleibt im Lazarethe so lange der einzige Verband, als bis durch die früher ausführlich besprochenen Mittel die Schussöffnungen der Weichtheile zur Heilung gebracht sind, oder wenigstens die Secretion auf ein Minimum reducirt worden ist.

Dann kann man zur *Anpassung der oben erwähnten Schalenverbände* schreiten. Es ist gut, zuvor den Vorderarm womöglich mit Flanellbinden einzuwickeln. Bei dieser Gelegenheit muss ich mich *gegen die auch in neuester Zeit immer wieder verbesserten, aber gleich unzweckmässig bleibenden, gefensterten Contentivverbände erklären,* durch welche man dieses Princip namentlich auch für die Schussfracturen nutzbar zu machen hoffte. Es wiederholt sich hier etwas Aehnliches, wie bei den umschlungenen Nähten, von denen man wohl behaupten kann, dass die in den meisten Chirurgien gelieferten Abbildungen zeigen, wie sie *nicht* angelegt werden sollen. Wie auch hier ein Hauptmoment der Wirkung dadurch erzielt wird, dass nicht nur die Fadentouren derselben Nadel sich eng berühren, sondern dass sie zugleich dicht an die Schlingen der nächstfolgenden Sutur stossen, dass kein freier Zwischenraum bleibt, in welchem der Wundrand dem Drucke entzogen ist, so ist auch ein allseitiger und gleichmässiger Druck bei jedem Contentivverbande unerlässliche Bedingung. Wie bei der umschlungenen Naht die freigelassenen Wundränder durch gesteigerten collateralen Zufluss von Ernährungsmaterial, und durch gehemmten Rückfluss zu schwellen beginnen, so sehen wir bei den gefensterten Contentivverbänden gar bald die Granulationen der Schussöffnung schwammartig empor wuchern. Lässt man dieses Verhältniss fortbestehen, so wird die Heilung der Wunde trotz nachmaliger Compression und Cauterisation bedeutend verzögert, und auch die Consolidation der Fractur wesentlich gehemmt. Durch zurückschlagbare Deckel der Fenster wird dieser Uebelstand theilweise ausgeglichen. Eine leicht abnehmbare, über die Wunde weg gehende Oberschale scheint in dem Zeitpunkt, wo überhaupt ein Contentivverband indicirt ist, das Passendste zu sein.

Inwiefern die durch *Middeldorpfs* Apparate für den Oberarm anwendbar gewordene, doppelte schiefe Ebene, welche namentlich als portativer Verband Bedeutung hat, auch in den Lazarethen Verbreitung verdient, müssen kommende Erfahrungen lehren.

Unter 200 Schussfracturen der Humerusdiaphysen, bei welchen sich zum Theil sehr ausgedehnte Splitterungen und Sequesterbildungen befanden, beobachtete ich nur 5 Mal Entstehung eines falschen Gelenkes. Die Heilung erfolgte durchschnittlich zwischen 40—60 Tagen. (Vergl. die spätere Uebersicht.)

Amputationen und *Exarticulationen* werden durch die Zustände der Weichtheile (Zerreissungen der Hauptgefässe, Ausdehnung der Zerstörung der Weichtheile, Phlegmone diffusa etc.) erfordert. *Esmarch* verlor von 54 am Oberarm Amputirten 19. Auf 240 genauer bekannte Oberarmamputationen in den italienischen Lazarethen werden 71 Todesfälle angeführt ($^1/_3$—$^1/_4$). In manchen Lazarethen war das Resultat besonders günstig. So erlag z. B. von 9 in dem Osped. St. Chiara in Brescia am Oberarm Amputirten ein Einziger. Ich weiss nur von zwei *Doppelamputationen* am Oberarm, welche beide

auf dem Schlachtfeld von Solferino vorgenommen wurden und glücklich verliefen. Den einen Fall sah ich in der *Casa Schona* in Brescia. Er betraf einen österreichischen Infanteristen, welchem rechts die Amputatio humeri in tertio superiore, links die Exarticulatio humeri vollzogen worden war. Nach 55 Tagen verliess er, beinahe geheilt, das Hospital. Den zweiten Fall beobachtete ich in dem *Osped. St. Francesco.* Es handelte sich um eine beiderseitige Amputation des Oberarmes im obern Drittheil. Trotz wiederholten Eitersenkungen und Abscessbildungen trat dennoch binnen 62 Tagen gänzliche Heilung ein, bis auf eine linkerseits bestehende mässig eiternde Fistel, welche vielleicht einer consecutiven Necrose des Humerusfragmentes ihre Entstehung verdankte.

Ich will bei dieser Gelegenheit gegenüber dem Vorschlage *Heyfelders* hervorheben, dass die in Italien ausgeführten Doppelamputationen wahrscheinlich deshalb im Ganzen so günstige Resultate lieferten, weil sie grösstentheils *primär und gleichzeitig* (coup sur coup) vorgenommen wurden. Die Nachbarschaft eines verjauchenden oder brandigen Gliedes gefährdet die frische Amputationswunde. Im Allgemeinen werden diese Operationen (ceteris paribus) um so gefährlicher, je bedeutender die Beschränkung des Stromgebietes der Circulation, und je heftiger die dadurch verursachten hämostatischen Störungen (Hyperämien) in den innern drüsigen Organen sind. Auf diesen Punkt werden wir bei den weit gefährlichern Doppelamputationen an den untern Extremitäten nochmals zurückkommen.

Ich habe in 30 Fällen *consecutive Necrosen* des Humerusstumpfes beobachtet. Dieselben unterhielten langwierige Fistelzustände, veranlassten den Wiederaufbruch der Narbe, erzeugten heftige neuralgische Zustände, oder profuse, zur Hektik führende Eiterungen. Die Necrosen der Amputationsstümpfe lassen aus der Form der Sequester auf den sie veranlassenden Process schliessen. Jene schmalen, circulären, necrotischen Ringe sind meistens Folge zu weiter Abschälung des Periostes bei der Operation. Seltener mögen sie von einer durch die Erschütterung der Säge veranlassten circumscripten Knochenentzündung herrühren (was bekanntlich *Pirogoff* für die wichtigste Ursache hielt). Bei den weit gehenden starkgezackten Necrosen des Schaftes müssen vorzüglich primäre, übersehene Splitterungen und von der Wundfläche fortgepflanzte, durch das Zerfliessen primärer Thromben begünstigte Markentzündungen angeklagt werden. Bei einem sehr schmerzhaften, stark geschwollenen, jauchig-eiternden Humerusstumpf, welcher von dem Schlachtfelde von Magenta herrührte, habe ich in der siebenten Woche einen $2^1/_2$" langen, sehr zackigen circulären Sequester ausgezogen, worauf binnen kurzer Zeit dauernde Heilung erfolgte. Einen ähnlichen Fall sah ich bei einem Humerusstumpfe auf *Neudörfer*'s Abtheilung in St. Spirito.

Auch bei den Schussfracturen der Diaphysis humeri hoffte man durch *Resectionen* dieselben Resultate zu erzielen, wie bei den Schultergelenkzertrümmerungen. Die Erfolge dienten nicht als Aufmunterung, wie sich aus der folgenden Zusammenstellung deutlich ergibt:

Behandlungsmethode.	Fremde Autoren.	Ort der Beobachtung.	Summa.	Geheilt.	pCt.	Gestorben.	pCt.
Exspectativ-curative Behandlung.		In den italien. Lazarethen 1859.	200	161	80,5	39	19,5
	Gherini	In dem Osped. St. Filippo in Mailand.	11	8	72,72	3	27,27
	Stromeyer	In Schleswig-Holstein.	29	24	82,76	5	17,24
			240	193	80,42	47	19,58
Resectionen des Humerusschaftes.		In den italien. Lazarethen.	7	3	42,86	4	57,14
	Stromeyer	In Schleswig-Holstein.	9	5	55,56	4	44,44
	Baudens	In der Krimm.	4	2	50	2	50
			20	10	50	10	50

Wir müssen deshalb, wie es bereits von *Ried, Textor, Langenbeck, Esmarch* und *Stromeyer* geschehen ist, die *Resectionen des Oberarmschaftes* verwerfen. Das ungünstige Resultat der Diaphysenresectionen gegenüber denen des Gelenkkopfes erklärt sich durch den bedeutendern operativen Eingriff, und besonders durch die *Eröffnung der Markhöhle.* Aber nicht nur die Lethalität schreckt uns von dieser Operation ab, sondern auch die mangelhafte Gebrauchsfähigkeit der sog. geheilten Glieder. Wenn die Ergebnisse der Civilpraxis schon an sich weit günstiger sind, so werden sie es besonders noch durch die Möglichkeit der Periosterhaltung, welche namentlich in *Larghi's, Verneuil's, Sedillot's* Händen (évidemment) der Diaphysenresection eine neue Zukunft zu versprechen schien. Von der seltenen Möglichkeit der Uebertragung der intraperiostalen Resectionen auf die Behandlung der Schussfracturen war schon I. Abth. p. 181 die Rede. Als Beleg zu diesem Ausspruche will ich schliesslich den folgenden, von mir in dem Osped. St. Maria di Loreto beobachteten Fall von theilweise intraperiostaler Resection des Oberarmschaftes mittheilen. Er enthält zugleich ein Müsterchen von nicht nachzuahmender exspectativer Behandlung.

Bernardo Giacchino, 25 Jahre alt, piemontesischer Jäger, wurde bei *St. Martino* (den 25. Juni 1859) von einer Kugel getroffen. Sie durchbohrte den obern Drittheil des linken Humerus und zerriss oberflächlich die Weichtheile der Schulterblattgegend. Während zwei Monaten war er in den Lazarethen von Brescia einer symptomatischen exspectativen, nicht eben sehr rationellen Cur unterworfen worden. Indem man die Schusszertrümmerung von Anfang an mit Cataplasmen macerirte, schwächte man die Gesammtconstitution durch allgemeine Blutentziehungen. In einem sehr erschöpften Zustande, mit beginnendem hectischen Fieber, wurde er am 24. Aug. 1859 in das genannte Hospital nach Mailand gebracht.

Die Wunden der Schulter sind vernarbt. Aus der Ausschussöffnung lassen sich wenige Tropfen dünnen Eiters ausdrücken. Dagegen ergiesst sich eine reichliche Jauche aus der Einschussöffnung. Der eingeführte Finger gelangt in eine Trümmermasse. Längs des Triceps Senkungsabscesse, welche sogleich ergiebig geöffnet werden. Ohne Mühe lassen sich 4—5 grössere Splitter entfernen.

Paravicini entschloss sich zur Resection des Humerusschaftes. Er machte am 27. Aug., nach vorheriger Chloroformisation, am Aussenrande des Biceps eine 3—4″ lange Incision bis auf den Knochen. Die leicht beweglichen Splitter wurden entfernt. Nach Bloslegung der beiden Bruchenden wurden dieselben aus der Wunde vorgedrängt. Das obere spitze, theilweis cariöse Fragment wurde zuerst mit der Liston'schen Zange erfasst und mit der Kettensäge abgetragen. Hierauf wurde durch Unterlegung einer Holzrolle und Abbiegung des Armes das untere Fragment gehoben, welches ziemlich gesund, aber weiter

zersplittert schien. Das Periost war wenig verändert. *Paravicini* öffnete dasselbe mit einer äussern Längsincision circa $1^1/_2$" weit, trennte mit dem dreieckigen Meissel von *Larghi* und den von ihm angegebenen, nach den Röhrenknochen gebogenen Schabeisen die Verbindungen zwischen Periost und Knochen und resecirte das untere Humerusfragment intraperiostal nach Art des obern. Der Blutverlust war trotz der bedeutend erweiterten Gefässe wegen der geschickten Compression der Subclavia sehr gering.

Ungeachtet des Zustandes des Kranken folgte eine sehr geringe Reaction. Erst wurde der einfach durch Kissen unterstützte Arm mit der Eisblase bedeckt. Dann wurde die wiederholte kalte Irrigation vorgenommen. Nach wenigen Tagen erhielt er Leberthran, später eine tonische Kost mit geringen Quantitäten eines ächten Cyperweins. Eisentropfen (ferr. perchloc. et Aq. Cinnamom.) wurden beigefügt. Der Kräftezustand bessert sich allmählig.

Patient erhielt eine Kapsel, welche die Schulter und den Vorderarm mit umfasste. Trotz Beobachtung aller Vorsichtsmassregeln schritt dennoch die Reproduction des Knochens äusserst langsam vorwärts. Am 17. Sept. wurde er in das Osped. Monastero Maggiore in Mailand transportirt. Hier untersuchte ich ihn Ende October, ehe ich Italien verliess. Die Operationswunde war geheilt. Die Höhle schien gänzlich ausgefüllt. Ein etwas festerer Verbindungstheil war in der Tiefe durchzufühlen. Jedoch war noch völlige Beweglichkeit vorhanden. Der Arm wurde in der Kapsel erhalten.

Die letzten Nachrichten, welche ich über den Kranken besitze, reichen bis Ende Januar 1860. Es war noch keine hinreichend feste Reproduction zu Stande gekommen. Der Contentivverband musste unterhalten werden.

Die resecirten Fragmente, welche ich mitgenommen habe, sind durch ihre extreme Leichtigkeit und durch die schuppigen, baumrindeartigen Osteophytenbildungen der ganzen Oberfläche ausgezeichnet. Eine Mittheilung der microscopischen Untersuchungsresultate würde mich zu weit führen.

Schussverletzungen des Ellbogengelenks.

Wenn die Geschosse nicht aus entfernten Stellen des Vorder- oder Oberarms subcutan nach dem Gelenke vorgedrungen sind, ein keineswegs seltener Fall, so sind die Gelenkzertrümmerungen des Ellbogens wegen der oberflächlichen Lage der einzelnen Gebilde gewöhnlich leicht zu diagnosticiren. Anders verhält es sich mit der Frage nach dem Umfange der Zerstörung, welche oft lange ungelöst bleiben muss. Die Reaction ist weit bedeutender als beim Schultergelenk. Die mächtige Anschwellung des Gelenkapparates und die Entzündung der Weichtheile machen eine genaue Untersuchung oft bald unmöglich. Während in der Mehrzahl der Fälle das Feld der Verwüstung ein furchtbares ist, kommen doch oft genug äusserst beschränkte Verletzungen vor. Die Epiphyse jedes der drei Knochen kann subcutan theilweise gebrochen werden, ohne dass Fragmente bedeutend dislocirt sind. Primäre Eröffnungen der Kapsel, ohne Knochensplitterung, kommen sehr selten vor, sind aber wiederholt von mir bei Autopsien constatirt worden. Eine von Fracturen des Humerusschaftes nach dem Gelenke sich fortsetzende Splitterung ist ebenfalls selten, wie dies schon von *Pirogoff* hervorgehoben wird.

Bei Beugung des Armes wurde die obere Gränze der Fossa humeri posterior, ohne Verletzung des Olecranons, wiederholt von österreichischen Projectilen wie mit einem Locheisen durchschlagen. Kugeln können in die Condylen des Humerus eingekeilt und in seltenen Fällen dauernd eingebalgt werden. Ein Geschoss vermag das Olecranon zu treffen und ohne bedeutende Splitterung stecken zu bleiben. Es kann dasselbe in kleine Fragmente zertrümmern, ohne die fossa posterior humeri im mindesten zu verletzen (vgl. I. Abth. p. 68). Zerklüftungen französischer Projectile habe ich am Ellbogengelenk wieder-

holt beobachtet. Kleine Bleisplitter, von deren Existenz man keine Ahnung gehabt hatte, entdeckte man bisweilen bei der anatomischen Untersuchung des amputirten Armes (vgl. I. Abth. p. 7 u. 68).

Sich selbst überlassen, führen diese Schussverletzungen bald zur Weiterverbreitung der Entzündung und Eiterung. Abscesse und Durchbohrungen bilden sich zunächst zu beiden Seiten des Olecranon. Es drängt sich der Eiter zu den aponeurotischen Schichten weiter, und folgt den Sehnenscheiden, namentlich des Biceps. Eine ödematöse Geschwulst verbreitet sich längs des Oberarms, oft bis in die Schultergegend, seltener längs des Vorderarmes. Bald ist die Form des Phlegmone diffusa völlig ausgeprägt. Bildung circumscripter Abscesse, langwierige Necrosen von Sehnen und Knochen erschöpfen den Kranken mehr und mehr und führen ihn der Hectik oder Pyämie entgegen. Die carbunculöse, necrosirende Form der Phlegmone habe ich einige Male beobachtet.

Die frühern Militär-Chirurgen warfen bei den Schusszertrümmerungen des Ellenbogens die Frage nach der Möglichkeit der Conservirung des Armes nicht auf. Sie betrachteten dieselben als Indication zur Amputation. Gestand doch selbst *Larrey*, er habe keinen derartigen Fall heilen sehen. *Guthrie* (l. c. p. 361) erwähnt einige seltene Beobachtungen, aber sagt, dass Verwundungen des Ellbogengelenkes immer die Amputation nothwendig machten. Gegenwärtig sieht man nur noch in den allgemein gültigen Momenten, die sich auf den Zustand der Weichtheile beziehen, namentlich in der gleichzeitigen Zerreissung der Art. brachialis eine unbedingte Anzeige zu einer beraubenden Operation (vgl. die oben mitgetheilte Statistik).

Die grosse Ausdehnung der *curativ-exspectativen Behandlung* der Schusszertrümmerungen des Ellbogengelenkes in Italien hat den Beweis geliefert, *dass die Hoffnungen auf Erfolg geringer sind, als bei dem Schultergelenke, dass aber dennoch selbst auf diesem Wege oft genug Heilungen erzielt werden können.*

Aus einer grössern Zahl von mir gesammelter Beweisstücke erwähne ich beispielsweise folgende Fälle:

1) Jean Hellier, 25 Jahre alter französischer Liniensoldat, bei Magenta verwundet, wurde in das Osped. Maggiore aufgenommen und bot folgende Verletzung dar. Kugel in der linken Armbeuge eingedrungen. Ausschussöffnung an der hintern Seite, der untern Gränze der Gelenkkapsel entsprechend. Der Condylus internus zertrümmert. Bruch durch den untern Schafttheil des Humerus, Splitterung des Olecranon. Gelenkkapsel weit eröffnet. Der Radius unter dem Capitulum gebrochen. Furchtbare Anschwellung eintretend. Phlegmone progrediens. Secundäre Abscesse im Verlaufe der Sehnen zu wiederholten Malen eröffnet. Anfangs Eisblase, später Cataplasmen. Reaction bedeutend. Extraction theils primärer, theils necrosirter Splitter. Anhaltende Bäder. Lagerung in weiter, durchbrochener Kapsel. In der zehnten Woche die Fractur des Humerus consolidirt. Die Gelenkhöhle ist bereits mit Granulationen ausgefüllt. Noch grosse Beweglichkeit vorhanden. In der vierzehnten Woche nach der Verletzung konnte *Cav. Verga* dem Baron *Larrey*, der sich speciell für den Fall interessirte, melden, dass in mässiger Beugung eine vollständige Ankylose des Gelenkes eingetreten war. Pronation und Supination waren gänzlich aufgehoben, einige Fisteln noch nicht geheilt. Der Kranke konnte aber nach Hause zurückkehren, durch eine einfache Mitella und Sicherheitskapsel unterstützt.

2) Louis Bessan, ein ebenfalls im Osped. Maggiore in Mailand liegender, bei Solferino verwundeter Franzose, bot folgende Verletzung. Eine Kugel hatte am linken innern Condylus humeri eindringend denselben zertrümmert, die vordern Theile der Kapsel

zerrissen, und war an der äussern Seite des m. biceps liegen geblieben und daselbst in der Ambulance extrahirt worden. Bedeutende, kugelige Geschwulst des Gelenkes. Oedem des Vorder- und Oberarms. Abscessbildungen längs des Biceps. Wiederholte tiefe Incisionen. Wegnahme mehrerer Splitter. Anfangs Eis, dann Cataplasmen. Durchbrochene Pappkapsel. Schon in der sechsten Woche beginnt sich die Höhle mit Granulationen zu füllen. Es lösen sich noch mehrere kleine Splitter und ein grösserer Theil des Epiphysenknorpels des Humerus. Auch in diesem Falle wurde vollständige Ankylose erzielt, sogar mit theilweiser Erhaltung eines gewissen Grades von Pronation und Supination.

3) Angelo Guerini, piemontesischer Infanterist, bei Magenta verwundet, bot eine äussere und innere Schussöffnung des rechten Ellenbogens. Der Humerus war dicht über dem Condylen gebrochen, der Condylus externus gänzlich zertrümmert. Das Olecranon abgesprengt, das Capitulum radii gebrochen. Kugelige Anschwellung des Gelenkes, Infiltration der Weichtheile bis in die Mitte des Oberarmes und Vorderarmes. Bedeutender Abscess der Gelenkhöhle zur äussern Seite des Olecranon. Sinken der Kräfte. Aussicht auf hectische Consumption. So kam der Kranke in das Osped. Maggiore in Mailand. — Eröffnung von Abscessen, Extraction von Splittern, Ausspülung der Gelenkhöhle, Bäder. Das waren die angewandten Mittel, unter denen wenige Wochen später die Eiterung sich minderte, der Granulationsprocess erwachte. In der fünften Woche war die Humerusfractur befestigt. In der zehnten Woche wurde der Kranke mit halbflectirtem, fast ankylosirtem Arm nach Alexandria evacuirt. Es bestanden noch einige Fisteln, den frühern Eröffnungsstellen der Abscesse entsprechend. Das Gelenk war in diesem Falle difform, Vorderarm und Hand völlig beweglich. Man konnte deutlich sich überzeugen, dass der Condylus externus durch eine harte fibröse und callöse Masse versetzt war, welche den Extensoren als Ansatzpunkt diente.

4) Joh. Colechia, österreichischer Infanterist, erhielt bei Magenta einen Schuss in den obern Drittheil des rechten Vorderarmes. Projectil nicht aufgefunden. Mit einer ausgedehnten beträchtlichen Anschwellung wird er in das Osped. St. Francesco gebracht. Die Einschnssöffnung auf der vordern Seite des Antibrachium. Keine Ausschussöffnung. Die Geschwulst vorzüglich auf die Gelenkgegend concentrirt. Es war trotz der Unmöglichkeit einer genauern Untersuchung kein Zweifel, dass das Gelenk verletzt war. Die zunehmende Anschwellung des Oberarms, das Sinken der Kräfte brachte in der dritten Woche die Frage nach der Amputation nahe. Indem man mehrere Abscesse öffnete, fand man unerwartet in der fovea humeri pro olecrano anterior. mit dem eingeführten Finger das Projectil inmitten einiger von den Condylen herrührender Splitter. Die Extraction gelang. Mehrere heftige Hämorrhagien wurden durch Tamponade gestillt. Cataplasmen. Ausspritzen des Gelenkes mit Chlorwasser. Wiederholte Lösung kleiner Splitter. Die Eiterung vermindert sich. Die Geschwulst des Oberarmes verliert sich und nach zwölf Wochen war vollständige Ankylose eingetreten. Vorderarm halb flectirt, zwischen Pronation und Supination.

5) Vincenz Staube, 36 Jahre alt, österreichischer Corporal, erlitt bei Magenta eine Schusszertrümmerung des rechten Ellenbogengelenkes. Es bestand eine gerissen-gequetschte Wunde der Weichtheile zwischen Olecranon und Condylus externus humeri. Beide waren mehrfach gesplittert. Die abgeplattete Kugel steckte in der fovea humeri poster. und konnte hier in der Ambulance extrahirt werden. Bedeutende Geschwulst des Ellenbogens. Phlegmonöse Geschwulst des Vorderarmes. Infiltration längs der Extensoren. Abnehmende Kräfte. Grosse Schmerzen. Extraction gelöster Splitter. In der sechsten Woche schien die Amputation unvermeidlich. Nachdem sich aber ein grösseres Fragment des Condylus externus gelöst hatte, und ein kleiner Bleisplitter, der sich von dem Projectile abgelöst hatte, entfernt worden war, nahm die Eiterung ab. Die Schmerzen minderten sich. Die Anschwellung des Vorder- und Oberarms bildete sich zurück. Uppige und frische Granulationen füllten die Höhle. In der dreizehnten Woche war günstige Ankylose erzielt. Der Kranke wurde evacuirt.

6) Der auf der Offiziersabtheilung des Osped. St. Francesco liegende Oberlieutenant L. bot einen der schönsten Triumphe einer exspectativ-curativen Cur. Er hatte bei Magenta eine Zertrümmerung des rechten Ellenbogengelenkes erlitten. Während zwei Monaten war der Verlauf so schwankend und zweifelhaft, dass eine Resection oder Amputation vorschweben musste. Durch lokale Antiphlogose gelang es, die Geschwulst bedeutend zu beschränken. Die Schmerzhaftigkeit und Auftreibung des Epiphysenendes des Humerus liessen die Fortentwickelung einer Caries fürchten. Ende Juli wagte ich es, in der Absicht durch einfache Lagerung beibehaltenen halben Flexion des Vorderarmes eine doppelte Winkelschale von Gyps anzulegen. Die Secretion war auf ein Minimum reducirt. Der glück-

mässige Druck hatte eine kaum zu hoffende günstige Einwirkung. Später wurde eine Winkelkapsel von Pappe mit seitlichem Bänderschluss an die Stelle gesetzt. Der Kranke durfte täglich einige Zeit aufstehen. In der zwölften Woche stand die Ankylose in Aussicht. Ich habe über das definitive Resultat nichts Näheres gehört.

Ich will diesen glücklichen Fällen nicht eine speciellere Mittheilung der ungleich zahlreichern lethalen Ausgänge entgegenstellen. Hectische und pyämische Erschöpfungen waren am gewöhnlichsten, wenn man sich schliesslich nicht noch zu rechter Zeit zu einer Amputation oder Exarticulation entschloss. Ich begnüge mich mit der Anführung des folgenden, in mehrfacher Beziehung bemerkenswerthen Falles.

E. Ponzoni, österreichischer Infanterist, ward bei Magenta verwundet. Das linke Ellenbogengelenk fand sich von aussen nach innen durchbohrt, als er in das Osped. St. Francesco gebracht wurde. Man entschloss sich zu einer exspectativ-symptomatischen Behandlung. In der zehnten Woche sah ich den Verwundeten und constatirte folgenden status praesens: Bedeutende Bindegewebsverdickung und fistulöse Beschaffenheit des untern Drittheils des Oberarms und des obern Drittheils des Vorderarms. Immer neue Infiltrate und Abscedirungen. Das offenbar früher zertrümmerte Olecranon war durch eine unförmige Callusmasse überdeckt. Der Condylus internus frei beweglich. Pseudarthrose des obern Theiles der Ulna und des untern Theiles des Humerus. Die Gelenkhöhle fluctuirend. Wenig Empfindlichkeit. Active Bewegungen des Armes unmöglich. Obschon sich der Fall trotz des Zustandes der Weichtheile zu einer Resection geeignet hätte, schritt man zu der Amputation des Humerus in der Mitte. Uebrigens verlief der Fall günstig und schon vier Wochen später erhielt ich die Nachricht von seiner Evacuation.

Die langwierigen Necrosen, welche sehr oft eingreifende Operationen veranlassen, bieten gegenüber ähnlichen Zuständen in der Civilpraxis wenig Eigenthümliches (vgl. *Stromeyer*'s Abbildungen).

Als Beleg für die consecutive Entzündung des Gelenkes nach Quetschungen, bei einfacher Integumentalwunde der Ellenbogengegend, führe ich folgende Beobachtung des *Cav. R. Griffini* an, der ich mehre ähnliche Fälle an die Seite stellen könnte.

Ein 27jähriger französischer Liniensoldat, welcher bei Magenta verwundet wurde, kam am 29. Juni in das *Osped. St. Luca* in Mailand. Er hatte eine Integumentalwunde in der Gegend des Ellenbogens erhalten. Es bestand keine Eröffnung des Gelenkes. Ein bedeutender Brandschorf war zur Elimination vorbereitet. Da begann die Gelenkgegend aufzuschwellen. Trotz der Eisblase und der Anwendung von Blutegeln bildete sich eine deutliche Fluctuation zu beiden Seiten des Olecranon aus. Es entstanden fortlaufende Infiltrationen längs der Fascien und Sehnen. Am 13. Juli fand sich ein circumscripter Abscess an der Seite der Bicepssehne. Schmerz, Schlaflosigkeit, Fieber besserten sich nach der Eröffnung der Abscesse nicht. Rane Reibung der Gelenkflächen leicht zu constatiren.

Am 25. Juli schreitet man zur Amputatio humeri im untern Drittheil. Drei Mal in kurzer Zeit wiederholte sich eine heftige Blutung, welche durch Kälte und Compression nicht dauernd gestillt werden konnte. Die bereits per primam intentionem bis zur Hälfte verklebte Wunde muss wieder geöffnet werden. Da das Gefäss nicht allein gefasst werden kann, legt man eine mittelbare Ligatur an. Die Blutung stand zwar, aber die Wunde zeigte ein schmutziges, namentlich in der Gegend der Ligatur gangränöses Aussehen. Fieber. Schlechtes Colorit. Verband mit Solutio Kali chlorici. Gute Ernährung leiteten eine normale Eiterung ein. Am 20. August 1859 wurde der Verwundete auf dem schönsten Wege der Heilung nach dem *Osped. Monastere Maggiore* evacuirt, wo ich ihn gänzlich hergestellt einige Wochen später wiedersah.

In Betreff der *subcutanen Gelenkzertrümmerungen* gelten die früher erwähnten Regeln der möglichst frühen Anlegung eines definitiven Gyps- oder Kartenschalenverbandes. Die Stellung soll die sein, welche bei der zu gewärtigenden Ankylose die möglichste Bequemlichkeit und

Gebrauchsfähigkeit garantirt. Man wählt gewöhnlich einen leicht stumpfen Winkel. Immer erinnere man sich an *A. Cooper*'s Ausspruch: „dass selbst in den schwersten Fällen von complicirten Fracturen des Cubitalgelenkes eine gesunde Körperconstitution in der Regel im Stande sei, die Verletzung zu ertragen, wenn sie nur mit gehöriger Umsicht behandelt werde."

In Betreff der Mittel, welche uns bei der curativ-exspectativen Behandlung der mit Zerreissung der Weichtheile verbundenen Gelenkzertrümmerungen zu Gebote stehen, verweise ich auf das beim Schultergelenk Gesagte. Die Erhaltung einer halbgebogenen Lage, schon beim Transporte, ist ein wesentliches Erforderniss. Ich erinnere daran, dass manches schön eingeleitete Resultat durch den Versuch zu früher Bewegungen wieder zerstört wurde.

Stromeyer war trotz der günstigen Resultate, welche er bei einem allerdings geringen Materiale, im Jahre 1849 und 50 erlangte, dennoch dahin gekommen, den *Versuch der exspectativ-curativen Behandlung bei Schusszertrümmerungen des Ellbogengelenkes ganz zu verwerfen*, und die *Resectio cubiti als das Normalverfahren zu erklären*.

Der erste Punkt wird durch meine Erfahrungen vollkommen bestätigt. Was aber die activ-conservirende Methode betrifft, so fand dieselbe in Italien 1859 leider wenig Vertreter. Die meisten italienischen und französischen Chirurgen wählten zwischen einer exspectativ-curativen Methode und der Amputation, Angesichts der Ergebnisse der letzten Feldzüge eine unbegreifliche Thatsache. Die beiden einzigen Resectionen des Cubitalgelenkes, deren ich mich erinnere, wurden von meinem Freund *Neudörfer* in dem Osped. St. Spirito in Verona gemacht und hatten einen glücklichen Erfolg.

Eine übersichtliche Zusammenstellung wird auch hier die Bedeutung der passiv und activ conservirenden Methode am besten darthun.

Methode.	Fremde Beobachter.	Ort der Beobachtung.	Summa.	Geheilt.	pCt.	Gestorben.	pCt.
1. *Curativ-exspectatives Verfahren.*		In den italien. Lazarethen.	81	29	35,8	52	64,2
2. *Cubitalresectionen.*	*Stromeyer*	In Schleswig-Holstein 1848—1850.	41	36	87,8	5	12,2
	Macleod	In der Krimm.	16	13	81,25	3	18,75
	Roux	Pariser Revolutionen.	16	11	68,75	5	31,25
			73	60	82,19	13	17,81
3. *Amputation.*		Vergl. die früheren Angaben.					

Zum richtigen Verständniss vorstehender Angaben bemerke ich, dass unter den angeführten Fällen von Heilung durch die exspectativ-curative Methode mehrere Beispiele von dauernder Unbrauchbarkeit des Gliedes vorkamen.

In Betreff der *Technik der Resectionen* verweise ich zunächst auf das Werk von *Ried* (a. a. O. p. 324 u. ff.) und auf *Günther* (a. a. O. p. 309), sowie auf *Esmarch*'s Schrift: „über Resectionen nach Schusswunden". Eine weit gehende Splitterung der Gelenkenden bildet keine Contraindication. Von *Langenbeck*, *Stromeyer* u. AA. wurden 4—5" lange Stücke des Humerus, der Ulna, des Radius weggenommen, ohne dass der Erfolg gefährdet wurde. *Stromeyer vermied die Totalresection* der articulirenden Enden, wo es ausführbar war. So nahm er z. B., wenn die Condylen des Humerus verletzt waren, von den Knochen des Vorderarms nur das Olecranon ab. Er fand es nicht nöthig, bis an die Gränzen der Splitterung zu gehen. Man ist dadurch sicherer, *Ankylose* zu erzielen.

Manche Autoren *rathen umgekehrt, die ergiebige Totalresection* vorzunehmen, und ausserdem durch frühe Bewegungen die Beweglichkeit des Armes zu sichern. Abgesehen von der Gefahr dieser Methode ist es noch keineswegs festgestellt, ob der ankylosirte Arm dem Arbeiter nicht mehr Dienste leistet, als der nach der Resection bewegliche, der oft genug gebrauchsunfähig bleibt.

Diese Anschauung möge in den Militär-Chirurgen den Grundsatz befestigen, den Arm in einer stumpf gebogenen Kapsel bis zu einer Consolidation wo möglich unverrückt liegen zu lassen, Bewegungen jedenfalls nur sehr spät zu versuchen.

Schussfracturen des Vorderarms.

In Betreff der Häufigkeit gegenüber andern Schusswunden und bei beiden Armeen verweise ich auf meine frühere Darstellung. In pathologisch-anatomischer Beziehung habe ich nichts Besonderes hervorzuheben, nur darauf aufmerksam zu machen, dass viel häufiger beide Knochen fracturirt sind, als man aus der Darstellung anderer Militär-Chirurgen schliessen dürfte. Ein characteristisches Verhältniss liegt auch in der grössern Länge der Schusskanäle, die sich durch die Stellung der obern Extremitäten beim Kampfe und das häufige Vordringen der Projectile in der Längsachse leicht erklärt. Oefter kommen gleichzeitige Schussfracturen beider Vorderarme vor. Die *Ulna* ist bedeutend häufiger gebrochen, als der *Radius*. Von den Combinationen mit Brust- und Bauchverletzungen war früher die Rede.

Die Schussfracturen des Vorderarmes sind leicht zu diagnosticiren. Doch entzogen sich auch hier die Gränzen der Splitterung und der Sitz liegen gebliebener Projectile oft genug unserer Erkenntniss. Die Zertrümmerungen eines einzigen Knochens haben, wenn sie nicht den anstossenden Gelenken sich nähern, oder mit Gefäss- und Nervenzerreissungen verbunden sind, eine günstige Prognose. In den italienischen Lazarethen wurde, bei geringem Substanzverlust, durchschnittlich eine Heilungsdauer von 40—60 Tagen beobachtet. Anders steht es mit den Schussfracturen beider Knochen, zumal in der Nähe der Gelenke. Die häufigen auf sie fortgepflanzten Phlegmonen trübten die Prognose am meisten. Oft kamen erst nach Monaten Lösungen von Sequestern zu Stande. Unförmige Callusmassen, Fistelgänge der Weichtheile, Verwachsungen der Sehnen, Sehnennecrosen, Atrophie der Musculatur beobachtete ich wiederholt.

Erwähnenswerth ist besonders die Ausgiessung eines Theiles des Zwischenknochenraumes mit Callusmasse, welche bisweilen Störungen der Circulation und Bewegung und neuralgische Schmerzen unterhielt. Ich habe ein solches Präparat genauer untersucht.

Gefässverletzungen haben am Vorderarm nicht die Bedeutung wie am Oberarm. Sie bedingen an sich keine Amputation. In Italien wurden die Unterbindungen der A. radialis und ulnaris an der Stelle der Verwundung häufig mit Erfolg gemacht. War eine dieser Arterien im Verlaufe eines längeren Schusskanales zerrissen, oder blieb die Quelle der Blutung zweifelhaft, dann schritt man zur Ligatur der A. brachialis. Nur die Ausdehnung der primitiven Zerreissungen oder der consecutiven Entzündung und Schmelzung der Weichtheile gibt also hier die Indication einer beraubenden Operation ab. —

In Italien schritt man in solchen Fällen entweder zur Amputation des Vorderarmes, wenn noch gesunde Decken unter dem Gelenke bestanden, — sonst zu einer tiefen amputatio humeri. *Exarticulationen im Ellenbogengelenk* sah ich nur drei Mal vornehmen, was mir nicht das Recht gibt, ein selbstständiges Urtheil über den Werth dieser Operation abzugeben.

Der *erste Fall* betraf einen 22jährigen Ungarn, welcher bei Magenta eine ausgedehnte, zum Ellbogengelenk sich hinziehende Schusszertrümmerung beider Vorderarmknochen erlitten hatte. Die Operation war wegen der gleichzeitigen weitgehenden Zerreissung der Weichtheile sogleich vorgeschlagen, aber hartnäckig verweigert worden. Erst 8 Tage nach der Verwundung unterzog sich der Kranke dem Beschluss der Aerzte. Man wählte die *Dupuytren*'sche Methode mit vorderm Lappen. Die Reaction war gering. Die Heilung ging ohne Störung vor sich und war, als ich den Verwundeten 50 Tage später im Osped. St. Francesco sah, vollständig.

Der *zweite Fall* betraf einen 33jährigen österreichischen Pontonier, der eine analoge Verletzung des rechten Vorderarmes, ebenfalls bei Magenta, davontrug. Die Operation wurde am 14. Juni nach derselben Methode ausgeführt. Der Verlauf war anfangs günstig. Aber Patient zog sich durch einen nächtlichen Spaziergang im Saale eine Pleuropneumonie zu, der er erlag.

Der *dritte Fall*, erst in späterer Periode operirt, betraf einen, bei Solferino verwundeten österreichischen Infanteristen. Die Wunde war grösstentheils durch erste Vereinigung geheilt. Schon nach 28 Tagen konnte er in die Heimath zurückkehren. Als Anhang erwähne ich noch eine im Osped. St. Francesco gemachte Beobachtung. Am 14. Juli ward ein junger böhmischer Infanterist in den Operationssaal gebracht, welcher bei Melegnano eine Schusszertrümmerung beider rechter Vorderarmknochen erlitten hatte. Bis in die Gelenkgegend vordringende Geschwulst. Fistulöse Beschaffenheit der Weichtheile. Wir hatten alle genau untersucht, und uns für die Möglichkeit der Exarticulation im Ellenbogengelenk ausgesprochen. Der Operateur begann mit einem Hautschnitt, welcher von dem vordern Rande des Radius 4 Querfinger unterhalb des Ellbogengelenkes anfing und etwa einen Zoll höher auf dem hintern Rande der Ulna endigte. Man entdeckte mehrere Fistelgänge, welche sich nach dem Oberarm hinzogen. Die Gelenkhöhle enthielt eine geringe Menge eiteriger Flüssigkeit. Die Knorpelflächen stellenweise ulcerirt. Man schritt deshalb unmittelbar zur Amputatio humeri im untern Drittheil.

Wenn auch die Enucleation im Cubitalgelenk in *Langenbeck* u. AA. warme Vertreter hat, so ist doch die Zahl ihrer principiellen Gegner weit grösser. Selbst wenn wir die Reaction der blossgelegten Knorpelflächen und deren schlechte Eiterung nicht fürchten, müssen wir die Exarticulatio antibrachii als eine schwer auszuführende Operation bezeichnen, deren Nutzen für die nachmalige Gebrauchsfähigkeit, wie bei so mancher andern conservirenden Operation, noch durchaus nicht festgestellt ist. Ich habe noch 8 Fälle von *Nachamputationen* zu erwähnen. Die Amputatio antibrachii hatte die Gränzen des Leidens

nicht getroffen, oder der Zustand der Wunde vereitelte den Erfolg. Von 8 unter solchen Umständen vorgenommenen Oberarmamputationen endeten 5 lethal. Es sind mir fünf Fälle von gleichzeitigen Amputationen beider Vorderarme vorgekommen, von denen zwei an Pyämie zu Grunde gingen, die andern völlig hergestellt wurden. Nur bei Zweien wurden die Operationen in getrennten Zeiträumen ausgeführt.

In Betreff der *conservirenden Behandlung, welche das Normalverfahren bei den Schussfracturen der Vorderarmknochen bildet,* gelten die bei den Humerusbrüchen erörterten Grundsätze. Der Verband, der auch für den Transport am meisten schützt, ist die einfache Volarschiene, welche die durch Polsterung erhöhte Hand mit unterstützt, und durch einige Dreiecktücher befestigt wird. Von allen festen Verbänden sieht man gegenwärtig ab, weil sie die Wunden verschlimmern und doch keine Difformität verhindern können, wenn der Substanzverlust gross ist. Die Aderlässe sind entbehrlich, wenn man von der örtlichen Antiphlogose den vollsten Gebrauch macht.

Eigentliche Resectionen dürften nur selten nothwendig werden. Sie geben bei einem einzigen Knochen, wo der andere als Befestigungsschiene dient, weit bessere Resultate als die Continuitätsresectionen des Humerus. Die Resectionen beider Knochen sind im Allgemeinen ebenfalls verwerflich. Meistens wird man mit Extraction der gelösten Splitter und Abglättung der fracturirten Enden zum Ziele kommen. Am besten wird die folgende Uebersicht den einzelnen Methoden ihre Stellung anweisen.

Behandlungsmethode.	Knochen.	Ort der Beobachtung.	Summe.	Geheilt.	pCt.	Gestorben.	pCt.
1. *Curativ-expectatives Verfahren.*	Beide Vorderarmknochen	In den italien. Lazarethen.	120	91		29	
	Radius	Ebendaselbst.	107	96		11	
	Ulna	Ebendaselbst.	129	116		13	
	Beide Vorderarmknochen	In dem Schleswig-Holstein'schen Kriege.	8	8		—	
	Radius	Ebendaselbst.	17	17		—	
	Ulna	Ebendaselbst.	23	22		1	
			404	350	86,63	54	13,37
2. *Resectionen der Vorderarmknochen.*	Ulna	In den italien. Lazarethen.	6	5		1	
	Radius	Ebendaselbst.	9	7		2	
	Ulna	In Schleswig-Holstein	5	5		—	
	Radius	Ebendaselbst.	2	2		—	
			22	19	86,36	3	13,64
3. *Amputationen des Vorderarmes.*		In den italien. Ambulancen u. Lazarethen 1859.	112	75		37	
		In Schleswig-Holstein.	14	12		2	
		In der Krimm *(Baudens)*.	52	34		18	
		Schweizerischer Sonderbundskrieg *(Lebert)*.	2	1		1	
		In der Krimm und in Pera *(Cambay)*.	81	54		27	
		Ebendaselbst *(Macleod)*.	73	55		18	
			334	231	69,16	103	30,84

Ich beschliesse diesen Abschnitt mit der kurzen Mittheilung zweier *Resectionen des Radius*, welche durch ihren Vergleich Interesse darboten. Beide wurden von mir in dem *Osped. St. Maria di Loreto* in Mailand beobachtet.

1) Vincenzo Ratti, piemontesischer Infanterist, bei Solferino verwundet. Schusszertrümmerung des linken Radius. Wegen der bedeutenden Splitterung und Rückwirkung auf die Weichtheile schreitet *Paravicini* am 2. *Juli* zur Resection. Er entfernte durch einfachen Längsschnitt das mittlere Drittheil des Knochens. Die Heilung schreitet regelmässig vor. *In der vierten Woche* ist die Incisionsöffnung grösstentheils vernarbt. In der Tiefe lässt sich ein schmaler, resistenter Streifen durchfühlen. Der obere Rand des Radiusfragmentes ist als vorspringende Kante sichtbar. *In der siebenten Woche* ist die Wunde beinahe geschlossen. Der Arm hat in dem Bereiche der Resection eine cylindrische Form. Das resecirte Radiusende nach innen vorstehend. Von eigentlicher Knochenregeneration wenig zu fühlen. Die Vereinigung besteht in einem ligamentösen Strang. Die Vorderarmmuskeln ziemlich atrophisch. Pronation und Supination in gewissem Grade ausführbar. *Am 8. September* wird er geheilt in seine Heimath entlassen, ohne dass sich die genannten Verhältnisse ausgeglichen hätten.

2) Gerolamo Musanti aus dem 2. Alpenjägerregiment, bei Magenta verwundet, kam am 4. Juli, 20 Tage nach der Verwundung, in das Osped. St. Maria di Loreto. Schussöffnungen am linken Vorderarm stark eiternd. Die Weichtheile beträchtlich angeschwollen, sehr schmerzhaft. Bei der Untersuchung entdeckt man mehrere Splitter in die Muskeln eingedrungen. Anfänglich exspectativ-symptomatische Behandlung mit Entfernung einiger Fragmente. Als aber während drei Wochen wenig Heilbestrebungen zu erkennen waren, jauchige Eiterung und Infiltration begannen und der Verwundete über heftige Schmerzen klagte, schritt *Paravicini* am 27. *Juli*, nach abermaliger genauer Untersuchung, zur Resection des zertrümmerten Radius. Das resecirte Stück hatte dieselbe Ausdehnung, wie im vorigen Falle, nur näherte man sich dem Handgelenke bedeutend mehr. *Es gelang, mit den Instrumenten von Larghi* [1] *den grössten Theil des Periostes zu erhalten.*

Die folgende Behandlung bestand in lokaler Antiphlogose. Die Reaction war unbedeutend. Die Eiterung geringer als im vorigen Falle. Die Höhle früher mit Granulationen ausgefüllt. In der *vierten Woche* ist die Vernarbung noch nicht so weit vorgeschritten wie im vorigen Falle. Die Form des Vorderarmes hat sich wenig geändert, erscheint etwas voller als im normalen Zustande. In der *siebenten Woche* ist die bereits geschlossene Wunde durch Unvorsichtigkeit wieder aufgesprengt worden. Der Hauptgrund scheint in der Spannung zu liegen, welche hier eine resistente, die Knochenlücke ausfüllende Callusmasse ausübt. Kein vorspringendes Knochenende zu fühlen. Pronation und Supination ziemlich vollständig ausführbar. *Anfangs September* konnte Patient, obschon 25 Tage später operirt als der vorige, als geheilt entlassen werden. Ausser einer bedeutendern Fülle des linken Vorderarms waren keine Veränderungen sichtbar.

Schussverletzungen des Handgelenkes und der Handwurzel.

Von ihrer grossen Häufigkeit war früher die Rede. In anatomischer Beziehung habe ich zunächst an die ausserordentliche Befestigung des Handgelenkes durch den ligamentösen Apparat (die ligg. annularia superficialia und propria etc.), durch die Fortsetzung der fascia antibrachii und die vorbeigleitenden Sehnen zu erinnern. Es ist dies ein Umstand von grosser practischer Wichtigkeit, weil dadurch eine die Verletzung des Gelenkes verkündende Geschwulst oft längere Zeit beschränkt wird, was nur zu häufig zur Sorglosigkeit einlädt. Durch die Spannung und Einschnürung der entzündeten Gelenk- und Carpaltheile werden die Schmerzen ausserordentlich gesteigert. Ich habe mehrere Fälle, deren Behandlung in der ersten Periode vernachlässigt wurde, durch Caries, Verjauchung, fortlaufende Sehnenscheidenentzün-

1) Larghi „Operazioni sattoperiostee etc." Vercelli 1857.

dungen, Phlegmonen zu Erschöpfung, durch Osteomyelitis und Osteophlebitis zur Pyämie führen sehen. Die Diagnose dieser Schussverletzungen ist im Allgemeinen leicht. Zurückgebliebene Projectile vermögen sich nicht lange der Untersuchung zu entziehen, wenn nicht einzelne abgesprengte Splitter in die Epiphysen der Vorderarmknochen oder in Handwurzelknochen eingesprengt wurden. Ich erinnere an den, von mir in der I. Abtheil. p. 69 mitgetheilten Fall, dessen Präparat sich in meiner Sammlung befindet.

Die schwammigen Handwurzelknochen werden selten gesplittert, meistens einfach zertrümmert, oder durchschlagen. Doch habe ich bei amputirten Theilen wiederholt gesehen, dass einzelne Knochen, wie namentlich das Kahnbein, auch einfache Brüche darbieten können. Die Ostitis der Carpalknochen führt häufig zu necrotischen Losstossungen und zu Caries.

Die curativ-exspectative Behandlung muss als Normalverfahren bezeichnet werden, wenn nicht zu weitgehende Zerstörungen der Weichtheile, namentlich der Sehnen, eine *beraubende Operation* indiciren.

Nur selten konnte man sich in diesen Fällen mit einer einfachen Enucleation begnügen, sondern musste in der Regel zu einer Amputation am Vorderarme seine Zuflucht nehmen. In einem Falle machte *Paravicini* die Exarticulation der Hand und entfernte die Knorpelflächen der Vorderarmepiphysen, was eine sehr schnelle Heilung herbeiführte.

Primäramputationen wurden nur in den äussersten Fällen gemacht. Es galt *Dupuytren*'s Maxime: „Tels cas sont de nature à justifier la temporisation, à laquelle nous avons plus d'une fois cédé et à prouver que l'on gagne quelquefois à ne pas se hâter de pratiquer l'amputation" (Leçons orales II. p. 309).

Beim Transporte befestigte man gewöhnlich die Hand auf einer über den Vorderarm laufenden Volarschiene mit wenigen Bindenzügen und legte ihn in eine Mitella. In den Lazarethen benutzte man einfach die erhöhte Lage.

Wenn auch, nach der Praxis der gewiss nicht blutscheuen Italiener, die von *Stromeyer* (l. c. p. 705) auch hier für unentbehrlich gehaltenen Aderlässe als sehr entbehrlich bezeichnet werden müssen, so kann man doch *die lokale Antiphlogose, namentlich die Eisblase, nicht früh und energisch genug anwenden.* Bei der Gefahr fortlaufender Phlegmone und Vaginitis tendinum verweise ich auf die in der I. Abth. gegebene Darstellung, vorzüglich auf den Nutzen der Jodtinctur. Vor Allem wichtig sind rechtzeitige, ergiebige Einschnitte, namentlich zu beiden Seiten des Gelenkes. Häufig findet nach dem Handrücken und der Radialseite das bedeutendste Andrängen eines Gelenkempyems statt.

Laue Irrigationen und Bäder wird man bei einer kommenden Gelegenheit häufiger in Anwendung ziehen. Die Knochensplitter müssen so früh als möglich extrahirt und die Wunden dadurch vereinfacht werden.

Gelingt es, den Fortschritt der Gelenkentzündung auf die nächste Wurzelreihe zu verhüten, so kann sich durch Uebung eine vicariirende

Bewegungsfreiheit in dem Zwischenhandwurzelgelenk ausbilden, und eine eintretende Ankylose des Vorderarm-Handwurzelgelenkes grösstentheils compensiren. Von dem Carpo-Metacarpalgelenk ist dies niemals zu erwarten.

Einige Male habe ich in einer spätern Periode heftige Blutungen erfolgen sehen, deren Stillung aber meistens durch die Compression beider Vorderarmarterien, vermittelst schmaler graduirter Compressen, gelang. In manchen Fällen wird der anhaltende Druck nicht vertragen und man muss zu der Unterbindung der Brachialis schreiten (vgl. das Frühere).

Fälle, wie die oben erwähnten (I. Abth. p. 69), könnten sehr zur *Resection des Gelenkes* auffordern. Es wurden auch in Schleswig-Holstein und in der Krimm solche Operationen wiederholt an den Epiphysen der Vorderarmknochen ausgeführt. Aus dem italienischen Feldzuge von 1859 erinnere ich mich keines einzigen Falles. Die Totalresectionen sind auch sehr erschwert. Die dichtgedrängten Sehnenstränge, welche die Volar- und Dorsalseite bedecken, lassen sich kaum völlig schonen. Fortlaufende Entzündungsprocesse haben die Erfolge sehr oft vereitelt.

Schliesslich erwähne ich noch *zehn Nachamputationen.* Die primäre Amputation wurde in allen diesen Fällen, zwei bis drei Zoll über dem Handgelenke gemacht. Vorzüglich Eiterinfiltrationen und Sehnenscheidenentzündungen machten die spätere, höhere Operation nothwendig, die zwei Mal sogar über dem Ellenbogengelenk vorgenommen werden musste. Zwei Amputationsstümpfe, die ich genauer untersuchte, zeigten mir weitergehende Spaltungen der Knochen und Markentzündungen als Ursache der fortlaufenden Verjauchung. Bekanntlich wollte *Larrey,* der Sehnen wegen, nie in der untern, sondern nur in der obern Hälfte des Vorderarmes amputiren.

Ich lasse eine kurze Uebersicht der Heilungsresultate folgen.

Methode der Behandlung.	Fremde Beobachter.	Ort der Beobachtung.	Summa.	Geheilt.	pCt.	Gestorben.	pCt.
1. *Curativ-expectative Cur.*		In den italien. Lazarethen.	79	68		11	
	Stromeyer	In Schleswig-Holstein.	3	2		1	
			82	70	88,37	12	14,63
2. *Resectionen im Handgelenk.*	*Ried*	Die Resectionen der Knochen 1847.	10	6	60,0	4	40,0
3. *Enucleation der Hand.*		In den italien. Lazarethen.	12	7		5	
	Stromeyer	In Schleswig-Holstein.	2	1		1	
	Baudens	In der Krimm.	5	4		1	
			19	12	63,16	7	36,84
4. *Amputation des Vorderarmes.*	Vergl. die früheren Angaben.						

Schussfracturen der Mittelhand und der Finger.

Die Häufigkeitsverhältnisse haben wir früher betrachtet. Von anatomischem Interesse sind die Perforationen der Intermetacarpalräume, ohne erhebliche Splitterung der Knochen. Deformirte Geschosse bleiben bisweilen zwischen zwei Metacarpuskörpern über der Fascia palmaris eingekeilt, lassen sich aber meistens leicht erkennen und extrahiren. Anders verhält es sich mit Fragmenten, welche von Kugeln losgesprengt wurden, und mit kleinen Splittern der Knochen. Sie führen nicht selten Monate lang zu schlechten Eiterungen, Infiltrationen, Geschwulst und Schmerzen, ohne entdeckt zu werden.

Im Allgemeinen zeigen diese Verletzungen bei nicht zu ausgedehnter Zerstörung der Weichtheile und Zertrümmerung der Knochen einen überraschend günstigen Verlauf. Langwierige Necrosen trifft man nicht häufig. Dagegen können die Entzündungen zu dauernden Verwachsungen der Sehnen und Ankylosen der anstossenden Gelenke führen. In *St. Francesco* sah ich auch zwei Fälle, in denen durch unförmige Callusmassen und die dadurch bewirkte Spannung der Fascia palmaris die Finger gekrümmt und beträchtliche Schmerzen unterhalten wurden.

Die curativ-exspectative Behandlung bildet das regelmässige Verfahren bei diesen Verletzungen. Die örtliche Antiphlogose vermag bei den dünnen Decken mit aller Intensität auf die tiefern Gebilde einzuwirken. Resectionen können durch einfache Extraction von Splittern meistens ersetzt werden. Amputationen der Hand wurden nur wegen Ausdehnung der primären Verletzung nothwendig.

Die Schussfracturen der Phalangen haben eine weniger günstige Prognose. Sowohl die Verletzungen an sich, als die durch sie veranlassten Resectionen, Amputationen und Enucleationen geben häufig zu den bei den Wunden der Weichtheile geschilderten Plegmonen und Sehnenscheidenentzündungen Veranlassung und setzen dadurch die Existenz manches Armes, ja sogar Menschenleben auf's Spiel. Ich könnte zahlreiche Erfahrungen der Art mittheilen. Die Behandlung ist die bei den Weichtheilen besprochene. Operative Eingriffe sollen in den ersten 24 Stunden vorgenommen werden (vgl. I. Abth. p. 13). Leider wird auch bei kommenden Gelegenheiten die Masse der Aufgaben in den Ambulancen eine Befolgung dieses Grundsatzes verhindern. Ich schliesse mit einem statistischen Ueberblick, welcher dem Ebengesagten als Bestätigung dienen wird.

Art der Behandlung.	Art der Verletzung.	Ort der Beobachtung.	Summa.	Geheilt.	pCt.	Gestorben.	pCt.
1. *Expectativ-curative Behandlung.*	Mittelhandfracturen.	In Italien.	300	289	96,33	11	3,66
	Hand und Finger.	In Schleswig-Holstein.	33	32	96,97	1	3,03
	Fingerbrüche.	In Italien.	393	372	94,65	21	5,35
2. *Operative Verfahren.*	Fingeramputation.	St. Spirito in Verona.	10	7	70,0	3	30,0
	Amputationen und Exarticulationen der Phalangen.	In den übrigen italien. Lazarethen.	235	220	93,62	15	6,38
3. In Betreff der Handamputationen vergl. das Frühere.							
		Summa	971	920	94,74	51	5,26

Die Schussverletzungen der untern Extremitäten.

Die Frequenzverhältnisse dieser Wunden wurden in der 1. Abtheilung p. 19 und 20 besprochen. Bemerkenswerth ist, dass von 2296 Fällen, welche der folgenden Darstellung zu Grunde gelegt werden konnten, 957 auf die rechte und 1339 auf die linke untere Extremität kamen. In Betreff der einzelnen Gegenden vertheilt sich unser Material folgendermassen: Auf die Hüftgelenkgegend kommen 92 Fälle = 4,01 %, auf den Oberschenkel 1075 = 46,82 %, auf die Kniegelenkgegend 181 = 7,88 %, auf die Unterschenkel 722 = 31,45 % und auf die Füsse 226 = 9,84 %.

A. Einfache Schussverletzungen = 1524 = 66,38 %.
B. Complicirte Schussverletzungen = 772 = 33,62 %.

A. Die einfachen Schussverletzungen der untern Extremitäten.

Wir haben die hier in Betracht kommenden anatomischen und therapeutischen Momente bereits bei den obern Extremitäten ausführlicher besprochen. Es genüge, darauf hinzuweisen, dass die fast dop-

pelt so grosse Gefährlichkeit der complicirten Schusswunden der untern Extremitäten (vgl. I. Abth. p. 188) sich namentlich auch bei den grossen Substanzverlusten der Weichtheile geltend macht. Die grössere Masse der von den Kugeln durchbohrten Weichtheile, die Erschwerung der Circulation durch die weitere Entfernung vom Centralorgane, und die von der Gravitation bedingten Widerstände des Kreislaufes, — dies sind die wesentlichen Factoren, welche jenes Resultat hervorbringen. Die Heilung der einfachsten Durchbohrung der untern Extremitäten erfordert durchschnittlich eine längere Zeit, als eine entsprechende Verwundung der obern Extremitäten. Weit häufiger trifft man hier ödematöse Anschwellungen, Eitersenkungen und namentlich diffuse Phlegmonen. Die Prognose der letztern ist durch die dem grössern Caliber der Arterien entsprechende vermehrte arterielle Zufuhr beträchtlich erschwert. Die Stärke der Aponeurosen der einzelnen Abtheilungen der untern Extremität, welche mit der Kraft der Muskeln in geradem Verhältnisse steht *(Hyrtl)*, und die vielen Scheiden, welche von ihnen ausgehen, begünstigen die Eiterausbreitungen und lassen Verwüstungen in der Tiefe zu, welche äusserlich durch keine entsprechenden Zeichen hervorzutreten brauchen.

Die genannten Complicationen finden sich namentlich bei langen, schräg gegen die Längsachse verlaufenden Schusscanälen, bei denen der Eiterabfluss erschwert ist, und bei ausgedehnten Zerreissungen durch grobe Geschosse. *Im Allgemeinen wächst die Gefahr ausgedehnter Substanzverluste, in Betreff der Phthisis traumatica und der Pyämie, mit der Annäherung an den Rumpf, in Betreff der asthenischen, geschwürigen Eiterungen und des Brandes proportional der Entfernung vom Rumpfe.* An den Füssen wiederholen sich, nur in weit höherm Grade, ähnliche Verhältnisse, wie wir sie an den Händen kennen lernten.

Es bleiben hier noch häufiger Residuen zurück, welche den Gebrauch des Gliedes hindern oder aufheben; und wir haben auch die Nothwendigkeit beraubender Operationen öfter zu beklagen.

Die zurückbleibenden Geschosse finden an den untern Extremitäten mehr Schlupfwinkel als an den obern, und die grössere Masse der Weichtheile setzt der Extraction meistens beträchtlichere Schwierigkeiten entgegen. Aus dem von mir gesammelten Materiale scheint auch die Thatsache hervorzugehen, dass die Hohlgeschosse an den untern Extremitäten mehr splittern als an den obern (was jedoch mehr bei den Schussfracturen in Betracht kommt). Hieraus erwächst eine neue, schwere Complication.

Ich besitze mehrere Beispiele, welche beweisen, dass selbst grobe Geschosse, in die Masse der Adductoren und des Quadriceps femoris eingedrungen, längere Zeit der Nachforschung entgehen können, wenn bereits eine bedeutende Anschwellung eingetreten war. So wurde z. B. einem österreichischen Infanteristen, welcher in der Schlacht von Solferino verwundet war, 22 Tage später eine Kartätsche von 25‴ Durchmesser aus der Gesässschenkelgegend excidirt. Vor einigen Jahren wurde ein Feuerwerker aus dem Canton Freiburg in das hiesige Inselhospital aufgenommen. Er hatte eine grosse Quantität alten Eisens

zusammengekauft. Darunter befanden sich auch mehrere alte Geschosse. Eines derselben war noch gefüllt. Beim Verpacken entstand eine Explosion. Er ward in der Oberschenkelgegend verwundet. Mehrere Aerzte hatten untersucht, ohne einen Fremdkörper zu entdecken. Mein Vater constatirte trotz der bedeutenden Anschwellung eine Fractur des Os ischii, und entfernte nach einer Reihe von Tagen aus der Masse der Adductoren und Glutäen eine Eisenscheibe von c. 3″ Durchmesser mit einem in der Mitte eingepflanzten Massivcylinder von c. $2^1/_2$″ Länge. Es war der Schlusstheil einer alten Granate. Das Geschoss befindet sich in meiner Sammlung.

Dass Projectile vom Oberschenkel aus in die Beckenhöhle eindringen können, ohne eine Fractur zu bewirken, wurde früher bereits angeführt.

Den bei den obern Extremitäten besprochenen therapeutischen Grundsätzen habe ich nichts beizufügen. Die *örtliche Behandlung bleibt auch hier das Normalverfahren.* Dem Scharfblicke *Hunter*'s war die Gefahr der allgemeinen Blutentziehungen bei diesen Verletzungen nicht entgangen. Bei der gegenwärtig herrschenden Auffassung der deutschen Militärchirurgie mag es nicht überflüssig sein, nochmals daran zu erinnern. In Betreff der conservativen Chirurgie gelten die in der I. Abtheil. hervorgehobenen Gesichtspuncte. Aus einer grossen Zahl von Beobachtungen, welche beweisen, dass die Natur auch an den untern Extremitäten bedeutende Substanzverluste auszugleichen vermag, erlaube ich mir, den folgenden Fall kurz mitzutheilen.

Ein Zuavenkorporal C. P. wurde bei Magenta von einer Kanonenkugel am rechten Oberschenkel gestreift, und bald darauf von einem Gewehrprojectile am linken Unterschenkel getroffen. Die Aussenfläche des Oberschenkels bot einen 7″ langen und $2^1/_2$—3″ breiten Substanzverlust der Haut. Die Fascia lata war fast in derselben Ausdehnung gequetscht und mehrfach eingerissen. Grössere Fetzen stiessen sich mit Partien des zermalmten Vastus externus brandig los. Eine tiefe Höhle, in welcher sich noch in der dritten Woche gangränöse Partien fanden, sonderten eine grosse Masse von Eiter ab. Wiederholt traten Blutungen ein, welche, da kein grösseres Gefäss verletzt schien, stets mit Kälte und Tamponade bekämpft wurden. Eitersenkungen und fortlaufende Phlegmonen machten mehrere Einschnitte nothwendig. Der Schusscanal der linken Extremität verlief schief durch die Wade, und zeigte von Anfang an eine Neigung zu Eiterstockung. Trotz einer Spaltung trat Pseudoerysipel in der Umgebung auf. In der Grösse einer Handfläche starb die Hautdecke brandig ab. Offenbar übte die reichliche jauchige Absonderung der Schenkelfläche einen ungünstigen Einfluss auf diese an sich einfache Wunde aus. Wegen der zunehmenden Blutverarmung und Schwäche trat unter zweien Malen ein Concil von Chirurgen zusammen, um über die Vornahme der Amputation zu entscheiden. Man entschloss sich stets von Neuem zu einer Fortsetzung der exspectativ-symptomatischen Behandlung. Ein frischer Granulationsprocess gab Hoffnung auf glückliche Beendigung. In der vierzehnten Woche waren beide Wundflächen vernarbt. Die linke Extremität war in ihrer Function gar nicht beeinträchtigt. Am rechten Oberschenkel waren die cutanen Venennetze der V. saphen. maj.

et min. bedeutend erweitert. Alle Arterien pulsirten normal. Die Beugungen im Kniegelenk waren sehr erschwert und hatten ausgebreitetes Oedem zur Folge. Einige Fisteln, welche nur wenige Tropfen serösen Eiters aussickern liessen, entsprachen den Incisionsöffnungen. Als ich den Kranken vor seiner Heimreise noch einmal sah, hatte sich dieser Zustand bedeutend verbessert. —

B. Die complicirten Schussverletzungen der untern Extremitäten.

1. Complicationen durch Gefäss- und Nervenverletzungen.

a) Gefässverletzungen.

Obschon für sie im Allgemeinen dieselben Gesichtspuncte gelten, welche wir für die ähnlichen Verwundungen der obern Extremitäten aufstellen mussten, so macht sich doch auch hier die weit ungünstigere Prognose fühlbar. Den im allgemeinen Theil p. 121 aus den Lazarethen von Mailand und Brescia zusammengestellten 9 Unterbindungen der *A. femoralis* habe ich noch drei von *Neudörfer* in St. Spirito ebenfalls wegen heftiger Blutungen ausgeführte Unterbindungen der Schenkelarterie beizufügen. Alle drei Fälle endeten in kurzer Zeit lethal, so dass also bei zwölf Operationen derart ein einziger glücklicher Ausgang vorgekommen ist. Ungleich günstiger war die Prognose der in loco gemachten Unterbindungen, deren genauere Statistik ich vergebens zu ermitteln suchte. Wie bereits früher bemerkt wurde, trugen namentlich die nothwendig gewordenen Nachoperationen zu dem ungünstigen Resultate bei. Die arteriellen Blutungen am Unterschenkel zeigten sich in mancher Beziehung misslicher als am Oberschenkel. Sie konnten häufig nicht durch Unterbindung und Umstechung an Ort und Stelle gehemmt werden, und erneuerten sich oft plötzlich, wenn der Arterienstamm und sein Thrombus durch die umspülende Eiterung macerirt wurden.

Bei der Unterbindung in loco kommen vorzüglich folgende Verhältnisse in Betracht, welche *die Operation theils unmöglich machen, theils vereiteln.*

1) Das blutende Gefäss kann nicht entdeckt werden, obschon sich das Blut continuirlich ergiesst.
2) Man erkennt die Quelle der Blutung, aber die anatomischen Verhältnisse hindern die gehörige Fassung und Isolirung des Gefässes behufs der unmittelbaren Unterbindung.
3) Die Arterie wurde an verschiedenen Stellen eingerissen. Man unterbindet die zunächst sichtbare Oeffnung. Die Blutung dauert an der höher gelegenen Stelle fort. Dasselbe kann sich bei der Verletzung verschiedener Stämme wiederholen.
4) Die Wandungen des in der Wunde sichtbaren Gefässes sind so sehr gequetscht, dass sie den Druck des Fadens nicht aushalten, und an der Stelle der Ligatur, oder darüber einreissen.
5) Eine Arterie ist im Verlaufe eines längern Schusskanales eröffnet.

Dies sind die Indicationen für die Ligatur des nächsten Hauptstammes.

Die *Verletzung der Art. et Ven. crural. oder poplitaea* wird gegenwärtig selbst von den conservativsten Militär-Chirurgen als *absolute Anzeige für die Amputation* betrachtet. Wenn dies auch, namentlich bei gleichzeitiger Schussfractur, als Regel gelten muss, so ist doch daran zu erinnern, dass die Annalen der Chirurgie mehrere Fälle aufweisen, wo *selbst unter diesen Verhältnissen die Unterbindung der Hauptarterie in continuitate den Sieg davon trug.* Am bemerkenswerthesten sind die Beispiele von *Dupuytren*[1], *Delpech*[2], *Cooper*[3], *Bérard* jun.[4]). Deshalb gab *Lisfranc*[5]) den Rath, selbst unter den gegebenen Umständen zur Unterbindung des Hauptstammes zu schreiten, indem die Amputation im Falle des Nichtgelingens immer noch als Ultimum refugium übrig bleibe. Zu diesem Schlusse war auch *Dupuytren* (l. c. p. 532) gekommen.

Um nicht die reichliche Casuistik durch eine Mittheilung der von mir in Italien gesammelten Fälle zu vergrössern, verweise ich vorzüglich auf folgende neuere literarische Actenstücke: auf den Vortrag *Amussats*[6]) in der Academie (Séance du 17. août 1848), die Monographie v. Ph. J. *Roux*[7]), die Aufsätze von *J. Roux* (Gaz. hebd. VI. 14. 1859) und *Verneuil* (Arch. gén. Août 1859).

Traumatische Aneurysmen waren an den untern Extremitäten häufiger als an den obern. Bei den kleinern Arterienstämmen wurde die lokale doppelte Unterbindung mit Entleerung des Sackes wiederholt mit glücklichem Ausgang vorgenommen. Es bildet dies auch hier das Normalverfahren. Die Aneurysmen der *A. Femoralis* und *Poplitaea* lieferten in Italien sehr ungünstige Resultate. Die sechs Fälle, deren genauere Krankengeschichte ich besitze, verliefen tödtlich. In sämmtlichen Fällen war die Amputation des Oberschenkels (vier Mal in der Mitte, zwei Mal im obern Drittheil) vorgenommen worden, nachdem in zwei Fällen die Unterbindung der Art. Femoralis vorausgegangen war.

Den folgenden Fall habe ich während längerer Zeit in dem *Osped. Maggiore* genauer beobachtet.

J. L., französischer Infanterist, 29 Jahre alt, wurde bei Magenta verwundet. Eine Gewehrkugel hatte die linke Kniegelenkgegend von der fossa poplitaea aus durchbohrt. Vom untern Theile des Femur hatte sich ein kleiner Splitter losgelöst und liess sich leicht extrahiren. Die ganze Gelenkgegend war bedeutend angeschwollen. Die Einschussöffnung klaffte und wölbte sich bestimmter hervor. Patient klagte über Eingeschlafensein des linken Unterschenkels. Dieser war ödematös geschwollen. Als ich Anfangs Juli den Verwundeten sah, constatirte ich folgenden Status praesens: Am untern Theil des linken Oberschenkels befindet sich eine Geschwulst, welche den halben Umfang der Extremität nach hinten und innen einnimmt. Die Einschussöffnung ist durch Absterben einer phleg-

1) Dupuytren Leçons orales II. p. 521 Observ. V.

2) Delpech Chirurgie clinique. Montpellier 1823 Tom. I. bei Dupuytren l. c. p. 525. Obs. VI.

3) Cooper vergl. Dupuytren l. c. p. 529. Obs. VII.

4) Bérard Journal des connaiss. méd.-chirurg. Avril 1834.

5) Lisfranc Précis de médecine opératoire.

1) Amussat „Des Plaies d'armes à feu." Communications faites à l'académie nation. de médecine, Paris 1849 pg. 48. et suiv.

1) Roux Quarante années de pratique chirurg. T. II. Malad. des artères 1855. Lettre X. p. 370. besonders Beobachtung Nr. LVIII. und LIX.

monösen Partie bedeutend vergrössert und nach der obern Grenze der Geschwulst verrückt. Diese selbst ist resistent, sehr schmerzhaft bei der Berührung und pulsirt isochronisch mit dem Herzschlag. Wird die Art. femoralis comprimirt, dann verschwinden die Pulsationen. Namentlich bei der Aufhebung der Compression vernimmt das Ohr ein starkes Blasen und Schwirren. Die mittlere Höhe der Geschwulst beträgt, im Sinne der Körperachse, 13 Ctm., der Umfang über der Patella, wo der steilste Abfall Statt findet, ist = 41 Ctm., also 7 Ctm. grösser als an der rechten Extremität. Auf der ganzen innern Seite des Schenkels sind die Venen dilatirt, bedeutend angefüllt. Das Allgemeinbefinden und der Zustand des übrigen Gefässystemes sind gut.

Einige Tage später schritt man zur Ligatur der Art. femoralis im untern Theile des Trigonum femorale. Kein Zufall irgend einer Art. Einfacher Verband mit kalten Compressen.

Die Pulsationen der Geschwulst hörten gleich nach der Operation auf. Die Spannung verminderte sich, die Temperatur sank merklich. Patient fühlte das Eingeschlafensein verschwinden, und schon am Abend nach der Operation war das Oedem grösstentheils gewichen. Während der Nacht empfand er heftige Schmerzen längs des Oberschenkels, welche von der Kniekehle ihren Ausgangspunkt nahmen. Gaben von Opium.

Am Morgen nach der Operation ist die Haut heiss, der Puls frequent. Der Contrast zwischen der Temperatur der gesunden und operirten Extremität ist auffallender. Venöse Färbung hat zugenommen. Die Geschwulst ist zusammengezogen, gespannt, hart, weniger empfindlich bei Druck. Die Eitersecretion der Wundöffnungen ist sehr vermindert. Abends ein Aderlass.

Am 10. Juli, drei Tage nach der Operation, hat die Fieberregung noch weiter zugenommen. Trotz warmen Einwicklungen der linken Extremität hat sich ihre Temperatur nicht gehoben. Der Livor dauert fort. Am Fussrücken und an verschiedenen Stellen des Unterschenkels missfarbige Flecken. Haut transpirirend. Am 11. Juli hat Patient einen Frost, der c. 15 Minuten andauert. Im Laufe des Tages manifestirt sich Gangrän des Fusses. Die Schmerzen lassen nach. Empfindlichkeit im Fusse gänzlich erloschen. Indessen hat sich an der Operationswunde eine gute Eiterung eingestellt. Die Secretion der Wundöffnung ist vermindert und jauchig. Der Brand schreitet fort. Den 15. Juli gibt sich ein Sinken der Kräfte zu erkennen. Man entschliesst sich zur Amputation des Oberschenkels in der Mitte. Einfacher Cirkelschnitt. Sehr geringer Blutverlust. Geringe Reaction. Die Wundfläche war gesund. — Wenige Tage später starb indess der Kranke an Erschöpfung. Die Autopsie bot wenig Interesse.

Die Untersuchung der amputirten Extremität, welche ich gleich nach der Operation vernahm, ergab im Wesentlichen Folgendes:

Nachdem die Decken längs der Art. femoralis gespalten worden waren, eröffnet sich ein im Leben übersehener 2—3 Ctm. langer Abscess, welcher sich in den Aneurysmasack fortsetzt und Jauche ergiesst. Die Höhle des Aneurysma ist mit theils festen, theils missfarbig zerflossenen Gerinnseln angefüllt und erscheint beträchtlich kleiner, als man nach der Untersuchung hätte vermuthen sollen. Die Wandungen sind grau, durch Bindegewebslagen verdickt und mit den Mm. Biceps femoris, Semitendinosus und Semimembranosus innig verschmolzen. Die Vena poplitaea ist von Bindegewebsmassen umschlossen, missfarbig. Ihr Lumen enthält wenige puriforme Gerinnsel oberhalb der Geschwulst, während sie unterhalb derselben strotzend angefüllt und dilatirt ist. Der N. poplitaeus ist ebenfalls bei Seite geschoben und mit der Wand verklebt. Er zeigt beträchtliche Verdickung. Die Arterienhäute der A. femoralis verlieren sich in die Wandungen des Sackes. Nach unten ist das Lumen der Arterie durch ein Gerinnsel, welches die Adventitia abhebt, verengt. Von dem Aneurysmasack setzt sich ein ziemlich fester Pfropf in die Femoralis fort. Drei Zoll unter der Schnittfläche hat er sein Ende erreicht.

Die Unterbindungsstelle ergibt bei genauer Untersuchung Folgendes: Die Continuität des Gefässes noch nicht unterbrochen. Oberhalb und unterhalb der Ligatur ist das Lumen leer. Etwa 3 Ctm. unterhalb beginnt ein Thrombus, welcher an den Wandungen mässig adhärirt und sich nur wenige Zoll weit fortsetzt. Unter der Fadenschlinge sind Intima und Media durchschnitten und aufgerollt.

Namentlich bei den Aneurysmen der untern Extremitäten wird die Militärchirurgie die Compression einer erneuten Prüfung zu unterwerfen haben. Deshalb erlaube ich mir hier eine in mehrfacher Beziehung lehrreiche Erfahrung, welche ich vor Kurzem im hiesigen Hospitale zu machen Gelegenheit hatte, ausführlicher mitzutheilen.

Es handelte sich um einen 70jährigen Mann, welcher im Frühjahre 1860 zum ersten Male die Existenz zweier, später zusammenfliessender klopfender Geschwülste in der linken Kniekehle beobachtet hatte. Als er am 20. Sept. in das Hospital aufgenommen wurde, hatte die Geschwulst eine Längsausdehnung von 10 Ctm. Der dem grössten Hervortreten der Geschwulst entsprechende Knieumfang betrug 40½ Ctm. Die Untersuchung liess über die Diagnose eines Aneurysmas keinen Zweifel. Am 24. September liess ich mit der *Digitalcompression* beginnen und dieselbe, mit Unterbrechung weniger Stunden, während 5 Tagen und 5 Nächten fortsetzen. Wiederholt schienen Contraction, und Erhärtung des Tumors einen Erfolg zu versprechen. Leider fehlte es mir an der gehörigen Hülfe. Zudem hatte sich, trotz des häufigen Wechsels der Hautstelle, eine ausgedehnte, im Centrum missfarbige Sugillation ausgebildet, welche schon an sich eine Pause gebot. Wir liessen den Kranken bis zum 22. October ruhig liegen. An diesem Tage wurde die Application eines nach der Angabe meines Vaters von dem geschickten Bandagisten Wolfermann gearbeiteten *Compressoriums* zum ersten Male vorgenommen.

Dasselbe besteht aus einer auf der Vorderseite des Beckens seitlich eingreifenden, auf der hintern Seite durch einen einfachen Gurt angeschlossenen, flachen Feder. Von einem in ihr befindlichen Gehäuse geht ein zu verlängernder und zu verkürzender Eisenstab ab. An dessen unterer Endfläche ist an einer schwachen, durch eine Schraube in beliebigem Winkel stellbaren Feder die ovale Pelotte befestigt.

Die Pelotte wurde nun bis zum gänzlichen Verschwinden der Pulsation auf die Art. femoralis herabgeschraubt. Durch verschiedenes Einstellen des Stabes war ein Wechsel der Hautstellen leicht möglich. Erysipelatöse Röthe und heftige Schmerzen mit Eingeschlafensein im Fusse riethen eine nur unvollkommene Compression. Schon am 25. October war die Geschwulst fest; der Umfang betrug 39½ Ctm. Die Arteria cruralis pulsirte nur noch bis zum untern Drittheil des Oberschenkels. Trotz des Wechsels bildet sich ein graulicher Schorf im Bereiche der Compressionsstelle aus, welcher in den folgenden Tagen an Ausdehnung und Intensität gewinnt. Am 27. ist das Aneurysma noch fester. *Deutlich entwickelt sich die Thrombose der Schenkelarterie von hier aus weiter*, entgegengesetzt der bisher ziemlich allgemein fest gehaltenen Ansicht, dass sich die Gerinnung von der Compressionsstelle aus nach dem Aneurysmasack fortsetze.

Die phlegmonöse Stelle des Oberschenkels wird mit Tinct. Jodi bestrichen. Nachdem am 28. die Compression nur unvollkommen unterhalten worden war, und die Gerinnung vollständig schien, hob man vom 29. October an die Compression gänzlich auf.

Es trat keine Vergrösserung der Geschwulst ein. Jede Spur von Pulsation war verschwunden. Die totale Verschorfung der missfarbigen Hautstelle konnte nicht verhindert werden. Die phlegmonöse Partie der Umgebung zerfloss. Deutliche Fluctuation. Spaltung des Schorfes und Entleerung einer ziemlichen Menge Eiters. Fortschritt und Vertiefung der Ulceration. Die Arterie pulsirt stark im Grunde. Die Scheide liegt entblösst. Einträufelung von Jodtinctur. Hierauf verbessert sich das Aussehen der Wunde. Nach gänzlicher Losstossung des Schorfes werden die Ränder durch Collodiumstreifen zusammengezogen.

Am 20. November beträgt der Umfang der Geschwulst 38 Ctm. Sie ist hart und contrahirt. Nur eine Stelle weicher, aber nicht pulsirend. Die ganze Extremität mit Baumwolle umwickelt. Erhöhte Lage derselben. Während eines Monates wird die schlaffe Granulationsfläche durch Cauterisation und besondere Verbandflüssigkeiten behandelt. Das Aneurysma reducirt sich bis zum Monat Januar 1861 zu einer kaum nussgrossen Geschwulst. Bemerkenswerth war das allmälige Wiederfreiwerden der Schenkelarterie. Am 1. Januar konnte die Pulsation bis in die Nähe des Aneurisma gefühlt werden. Patient war zu einem völlig sichern Gang gelangt, und das Resultat hatte sich fortwährend erhalten, als er am 4. Februar 1861 entlassen wurde.

Dieser Fall gibt uns ein Beispiel von den Schwierigkeiten, welche sich der Digitalcompression entgegenstellen können, und von den Gefahren der Compression überhaupt. Das benutzte Instrument ist weit vollkommener, als die bisherigen Vorrichtungen, welche sämmtlich an der Hinterfläche des Beckens ihren Oppositionspunkt finden, und dadurch bei der Rückenlage des Individuums zur Entspannung der Feder und zu Druckbrand führen. Dann aber erlaubt der beschriebene Apparat auch eine weit bestimmtere, den Finger nachahmende

Lokalisation des Druckes, als dies bei den bisherigen Compressorien, in deren Kritik ich mich hier nicht einlassen kann, möglich ist.

b) Nervenverletzungen.

Die hier in Betracht kommenden Verhältnisse wurden bereits bei den obern Extremitäten besprochen. Auch hier gilt es als Regel, dass eine Zerreissung des N. ischiadicus für sich allein keine Indicationen zur Absetzung der untern Extremität liefert, sondern nur, bei gleichzeitiger Schussfractur, unter Umständen den Ausschlag geben kann.

2. Die Schussfracturen und Gelenkverletzungen der untern Extremitäten.

Schussverletzungen des Hüftgelenkes.

Während *Larrey* keinen einzigen derartigen Fall gesehen hat, *Stromeyer* nur von fünf Beobachtungen spricht, besitze ich aus den italienischen Lazarethen genauere Angaben über 14 Schussverletzungen des Hüftgelenkes. Darunter befinden sich nur zwei Beispiele, in denen die Kapsel, durch eine Kartätsche gequetscht, nachmals eröffnet wurde, ohne dass sich gleichzeitige Knochenbrüche vorfanden. Die anatomische Disposition des Hüftgelenkes erklärt es, dass bei aussen einschlagenden Geschossen häufig Pfanne und Schenkelkopf zusammen getroffen werden. Meistens sind jedoch nur das labrum glenoides acetabuli und die angrenzende Partie zertrümmert. Ich habe einige Präparate untersucht, welche beweisen, dass eine Splitterung des Caput femoris ohne Fractur des Beckens öfter vorkommt, als man anzunehmen gewohnt ist. Projectile können sogar, ohne ausgedehnte Zertrümmerung des Knochens, in das Caput femoris eingekeilt werden und hier sich längere Zeit der Diagnose entziehen. Geschosse, welche die Trochanteren treffen, verursachen meistens Spaltungen, die sich bis in die Gelenkhöhle fortsetzen.

Die angeführten Fälle verhalten sich in diagnostischer Beziehung verhältnissmässig noch am günstigsten. Dennoch macht die tiefe und geschützte Lage des Gelenkes auch hier nur selten eine genügende Untersuchung mit dem eingeführten Finger möglich, und sollte man sich auch über die Thatsache einer Eröffnung der Kapsel Gewissheit verschafft haben, so schwebt in der Regel über die Ausdehnung der Knochenverletzung völliges Dunkel. Sieht man doch die Symptome, welche man sonst bei intrakapsulären Fracturen zu sehen gewohnt ist, hier meistens gänzlich fehlen. Die Veränderungen, welche man später wahrnimmt, gehören bereits der Entzündung und Verjauchung des Gelenkes an.

Weit ungünstiger sind jene Fälle, bei denen die Gelenkhöhle vom Becken aus eröffnet wurde. Ich habe schon früher der in das Acetabulum sich fortsetzenden Beckenfracturen gedacht, und es bleiben mir nur noch die Verletzungen zu erwähnen, bei denen Geschosse in die Incisura ischiadica major oder minor eindrangen und das Acetabulum von innen durchbohrten. Ich habe zwei solche Präparate genauer untersucht. Hier fehlen oft während langer Zeit alle diagnostischen Anhaltspunkte.

Die Zeichen eines Schenkelhalsbruches finden sich nur bei totaler Aufhebung der Continuität und Dislocation der Fragmente. Wenn wir auch im Hinblick auf einen etwaigen operativen Eingriff die genauere Diagnose für wichtig halten müssen, so ist doch *vor zu weit gehenden diagnostischen Manipulatianen dringend zu warnen.* Wenn man dadurch eine anfänglich nicht vorhandene Verkürzung, Auswärtsstellung, schmerzhafte, crepitirende, activ unmögliche Bewegung erzielt, so zerreist man doch nur zu leicht Ueberreste des Bandapparates, welche dem Bruche besser als Retinacula dienen, als alle noch so künstlichen Verbandvorrichtungen. Auch ist die Gefahr der Zerreissung von Gefässbrücken bei der ärmlichen Ernährung des Schenkelhalses und Kopfes von Bedeutung.

Die Gefahren der Verjauchung und Fortleitung der Entzündung werden durch die häufig zurückbleibenden *Fremdkörper,* und durch die ausserordentlichen Schwierigkeiten, welche ihrer Auffindung und Extraction entgegenstehen, noch bedeutend vergrössert.

Die Gelenkgeschwulst prägt sich gewöhnlich nach vorn am stärksten aus. Der Eiter drängt durch die Schichten der Fascia lata, diffundirt sich hier, erscheint in der Umgebung des processus falciformis, oder nach aussen vom Tensor fasciae latae. Der Uebergang auf den M. ileopsoas wurde minder häufig als bei chronischen (sog. spontanen) Coxarthrocacen beobachtet. Sowohl aus den Schussöffnungen als aus den bald sich bildenden spontanen Durchbruchstellen ergiesst sich ein mit *Synovia* gemischter Eiter, was hier meist augenfälliger als bei andern Gelenken ist. Drangen Projectile von hinten ein, dann bildeten sich vorzugsweise Infiltrationen zwischen den Gesässmuskeln, oder nach den mm. obturatorii und pyramidales. Noch gefährlicher als die fortlaufenden Phlegmonen und Verjauchungen der Weichtheile ist der Fortschritt des Entzündungsprocesses in dem spongiösen Gewebe der Epiphysis femoris. Nur selten kommt es zu circumscripten Abscessen der spongiösen Substanz, welche sich spontan nach aussen entleeren. Meistens tritt eine diffuse Schmelzung und Caries ein. Diese kann sich als vorwiegende *Osteomyelitis* auf die Diaphysis femoris fortpflanzen. Diesen bereits in der I. Abth. p. 66 besprochenen Process werden wir bei den Schussfracturen des Oberschenkelschaftes genauer zu betrachten haben.

Die Hüftgelenkschusswunden führen, wie die Beckenzertrümmerungen, in der Regel unter dem Bilde der Erschöpfung oder Pyämie nach vielen Leiden zum Tode. Die metastasirende Dyscrasie scheint häufig durch eine Osteophlebothrombose und ihre Metamorphosen vermittelt zu werden.

Die Schwierigkeiten der Diagnose tragen die Schuld daran, dass die Hüftgelenkverletzungen gewöhnlich beim Transporte nicht die nöthige Berücksichtigung finden. Besser als durch alle auf der kranken Seite angelegten Verbände kann man die Gelenkgegend dadurch gegen nachtheilige Verrückungen schützen, dass man auf der gesunden Seite eine gehörig gepolsterte Schiene anlegt, gegen welche man den Thorax, das Becken und die zusammengebundenen untern Extremitäten durch Tücher befestigt.

Beinahe alle Militärchirurgen betrachten *die verschiedenen Behandlungsmethoden der Hüftgelenkverletzungen als gleich hoffnungslos.*

1) Die *curativ-exspectative Behandlung* hat auch in diesen Fällen ihre Hauptwaffe in der energischen, lokalen Antiphlogose; leider verhindert aber die anatomische Disposition der Theile, auf das Gelenk selbst genügend einzuwirken. Zeitige, ergiebige Incisionen haben hier bei der starken fibrösen Befestigung der Articulation besondere Bedeutung. In Betreff der Extraction der Splitter räth man allgemein zur Vorsicht. *Baudens* [1]) und *Béguin* [2]) wollten auch bei den in Rede stehenden Verletzungen alle erreichbaren Splitter, mögen sie ganz lose oder noch anhängend sein, sogleich nach der Verwundung, oder in der Zeit der vollen Eiterung entfernen. Sie fanden ihre entschiedensten Gegner in *Stromeyer, Esmarch, Jobert.* Wir halten auch hier die im allgemeinen Theile pg. 93 aufgestellten Grundsätze fest. Noch unentschieden ist man über die den Verwundeten vortheilhafte Lagerung. In Italien wählte man fast ausschliesslich die *Extension*, während sich gegenwärtig die Mehrzahl der Chirurgen zu Gunsten einer halb gebeugten Lagerung auf der *doppelten, schiefen Ebene* ausspricht.

Tröstlich ist es, zu vernehmen, dass durch diese Behandlung *Heilungen* erzielt wurden, bei denen ein Irrthum der Diagnose ausgeschlossen ist. *Hyrtl* (Handb. d. topogr. An. 4. Aufl. 1860, II. p. 498) hatte im Jahre 1848 einen Nationalgardisten zu behandeln, welcher eine Zertrümmerung des Schenkelhalses durch eine Musketenkugel erlitt. Bei diesem ohnedies herabgekommenen Manne war an die Vornahme der formell indicirten Exarticulatio femoris nicht zu denken. Die Eiterung wurde so profus, dass jeden Augenblick der Kranke ihr zu erliegen drohte. Und dennoch lebt der Mann heute noch, steht seinem Geschäfte vor, geht spazieren (mit einer Krücke). Die Eiterung dauerte 13 Monate. *Hyrtl* hat einzelne losgestossene und extrahirte Splitter aufbewahrt. Am merkwürdigsten ist ein Fall von *Brandisch,* welcher nach einem Schusse eine *totale Exfoliation des Schenkelkopfes* mit darauf folgender Heilung eintreten sah [3]). Dieser Vorgang wurde bei chronischen Coxarthrocacen in der Civilpraxis von *Schlichting, Vogel, Kirkland, Schubert, Schmalz, Ross* und A. A. constatirt.

Ich habe folgende beiden Fälle beobachtet:

1) *C. Borelli,* bei Magenta verwundet, bot einen Schusskanal, welcher vom linken Trochanter major sich nach der entsprechenden Inguinalfalte zog. Schon in den ersten Tagen heftiger Schmerz. Geschwulst der ganzen Hüftgegend, bei Druck sehr empfindlich. Keine auffallende Dislocation. Oedem der ganzen Extremität. In der 2. Woche Extraction eines Knochenstückes mit knorpliger Oberfläche, dem Acetabulum angehörend. Fluctuation unter dem Lig. Poupart. Ausbreitung teigiger Infiltration. Mehrere tiefe Einschnitte. Es stossen sich in der 4. und 5. Woche abermals einige Knochensplitter ab. Der Kranke hatte unter zweien Malen heftige Fröste gehabt, welche als Vorboten der Pyaemie angesehen wurden. Indessen nahm die Geschwulst allmälig ab. Auch die Schmerzhaftigkeit liess nach. Die Eitermenge verminderte sich. Ein thätiger Granulationsprocess erwachte, und nach 5 Monaten war die Heilung nahe. Er stand ohne Beschwerde auf seinem Bein. Es hatte sich keine vollständige Ankylose ausgebildet. Aus zwei Fistelgängen floss noch etwas Eiter ab. Die Extremität war um 1 Ctm. verkürzt.

1) Baudens a. a. O. VI. Vorlesung und Gaz. des hôp. 1836 Nr. 366, 379, 386, 487.

2) Béguin Bull. de l'acad. nat. d. méd., séance de 21. Sept. 1848.

3) Lohmeyer a. a. O. p. 199.

Ich sah Patienten nicht wieder, hörte aber, dass er später in seine Heimath entlassen wurde.

2) *Franz Veter*, österreichischer Infanterist, ebenfalls bei Magenta verwundet, trug eine Schussöffnung über dem Trochanter major. Einige Tage später wurden aus derselben ein c. 2" langer Knochensplitter und die platt gedrückte, zerrissene Kugel extrahirt. Es folgten die deutlichsten Zeichen einer Fractura colli femoris. Verkürzung, Rotation nach aussen, Unfähigkeit activer Bewegung. Die Gelenkgegend war schmerzhaft, aufgetrieben. In der Umgebung bildeten sich Eiterinfiltrationen. Eine jauchende Synovialeiterung unterstützte die Diagnose. Der Kranke lag unbeweglich, aus Furcht vor den heftigen Schmerzen. Ein fluctuirender Abscess an der Aussenseite des Tensor fasciae latae wurde mit dem Bistouri eröffnet. Mehrere Eitersenkungen öffneten sich von selbst. Wiederholt discutirte man die Frage nach der Exarticulation. Unter einer anfangs eingeleiteten Antiphlogose, der Anwendung der Eisblase, dem allmäligen Uebergang zu Cataplasmen etc. trat allmälige Heilung ein. Die letzten Nachrichten, welche ich über den Kranken erhielt, datiren vom Monate Februar 1860, wo totale Ankylose erfolgt war, und die aus mehreren Fistelöffnungen Statt findende Eiterung bedeutend abgenommen hatte. Die Verkürzung der Extremität betrug $1^1/_2$ Ctm. Neun Monate waren seit der Verwundung verflossen.

2) *Exarticulatio femoris.*

Die Schussverletzungen des Hüftgelenkes werden von der Mehrzahl der Lehrbücher der operativen Chirurgie als formelle Indication zur Enucleation des Oberschenkels angeführt. *Stromeyer* (l. c. p. 713) aber sagt: „dass es noch nicht erwiesen sei, ob sie überhaupt einen Platz unter den chirurgischen Operationen verdiene", und *Löffler* nennt sie eine Operation, „von der man noch nicht einmal gewiss wisse, ob ein erwachsener Mensch sie überstehen kann". Solchen Aussprüchen gegenüber verlohnt es sich wohl der Mühe, die Sache etwas genauer zu betrachten.

Seit im Jahre 1759 die fragliche Operation in der französichen Academie discutirt und als eine glänzende Errungenschaft der modernen Chirurgie proclamirt wurde, hat man sie in der Civil- und Militärpraxis ziemlich häufig ausgeführt, und wenn ich die Resultate beider consultire, so würde es mir nicht schwer fallen, mehr als 50 Operationsfälle zusammen zu stellen, welche bei Erwachsenen ein glückliches Resultat lieferten. Man wird schwerlich mehr Beweise für die Thatsache verlangen, „dass die Enucleatio femoris eine Operation ist, welche von einem Erwachsenen überstanden werden kann."

Doch wir haben es zunächst mit der Kriegspraxis zu thun. Ohne im mindesten auf Vollständigkeit Anspruch machen zu wollen, wird doch die folgende Zusammenstellung genügen, um der Exarticulatio femoris einen Platz in der Militärchirurgie zu sichern.

Glückliche Resultate der Enucleatio femoris aus der Kriegspraxis.

Zahl.	Operateur.	Jahr.	Ort der Operation und Art der Indication.	Bemerkungen.
1	*Blandin*	1795	Wegen einer Schussfractur des Schenkelhalses.	Schnelle Heilung.
2	*Englischer Chirurg*	1798	Nach der Schlacht von Abukir, wegen ausgedehnter Zerstörung und Gangrän.	Wendelstädt, der als Operateur gen. wird, ist nur d. Berichterstatter.
3	*Guthrie*	1815	Bei Waterloo wegen Schusszertrümmerung des Schenkelhalses.	Wurde von vielen Chirurgen im Hôtel des Invalides in Paris gesehen.
4	*Larrey*	1812	Bei Wilepsk an einem russischen Soldaten wegen Schussfractur.	Wurde einige Monate später von Bachelet geheilt gesehen.
5	*Bryce*	1827	In Athen, wegen Schussfractur in einer Seeschlacht.	
6	*Baudens*	1836	In Afrika, wegen Kriegswunde.	Wurde der Academie geheilt vorgestellt.
7	*Sédillot*	1840	In Val de Grâce wegen Ostitis, die auf eine Schussfractur folgte.	Schnelle Heilung.
8	*Tabelle von Stromeyer*	1848—50	Unter 7 Operationen 1 glücklichen Fall.	
9	*Englischer Chirurg*	1855	In der Krimm.	Von verschiedenen Chirurgen geheilt gesehen.
10	*Imard* [1]	1859	In einem der Lazarethe von Brescia an einem franz. Hauptmann; zwei Monate nach der Verwundung, wegen Schusswunde mit Zertrümmerung des Trochanter und ausgedehntem Substanzverlust.	Ich habe die Narbe vollkommen fest gesehen, nachdem Patient bereits mit seiner Prothese herumgegangen war.
11	*J. Roux*	1859	In dem Hôp. St. Mandrier in Toulon an einem Verwundeten des italienischen Krieges, wegen Schussfractur und folgender Osteomyelitis.	Die Operation wurde 11 Monate nach der Verwundung vorgenommen. Die genauern Details dieses und der beiden folgenden Beobachtungen finden sich in dem Mémoire v. Roux an d. Academie v. 16. April 1860. In zwei Fällen vorherige Unterbindung der Art. femoralis unter d. Lig. Fallopii.
12	*J. Roux*	1859	Schusszertrümmerung d. obern Drittheils des Femur mit folgender Osteomyelitis in demselben Hospitale ausgeführt. 5 Monate nach d. Verwundung.	
13	*Arland*	1859	Wegen Schussfractur des Femur im mittlern Drittheil, 7 Monate nach der Verwundung. In demselben Hospital.	
14	*Neudörfer*	1859	In St. Spirito in Verona einige Monate nach der Verwundung.	Nach schriftlicher Mittheilung.

1) Von 5 Exarticulationen des Oberschenkels, welche ich in den italienischen Lazarethen beobachtete, ist dies der einzige Erfolg. Zwei Mal trat der Tod durch Blutung während der Operation ein.

Wichtiger noch als die Thatsache einer Reihe von glücklichen Erfolgen sind für uns die Umstände, unter denen die *Enucleation* des Oberschenkels vorgenommen wurde. Am wenigsten Hoffnung bietet sie bei den Hüftgelenkschüssen, weil hier häufig die gleichzeitige Verletzung des Beckens als selbständiger Krankheitsherd zurückbleibt. Die meisten Erfolge wurden bei tiefern Schussfracturen des Oberschenkels und bei ihren Nachkrankheiten erzielt.

Die Ansicht der deutschen Militärchirurgen, dass die Operation eine um so günstigere Prognose liefere, je früher sie vorgenommen werde, wird durch die Thatsachen nicht gestützt. Vielmehr ergibt sich aus denselben, dass die am spätesten vollzogenen Enucleationen des Oberschenkels am glücklichsten verliefen, was wohl dadurch zu erklären ist, dass nach dem Verlaufe von Monaten die am meisten zu Pyämie geneigten Fälle bereits unterlegen sind, und es sich dann vorzugsweise um Beseitigung chronischer Zustände handelt. *Baudens* [1]) erklärte sich auch in diesem Sinne: „La désarticulation coxo-femorale paraît ne pouvoir réussir qu'à la condition d'être pratiquée quelque temps après la blessure reçue. Cette remarque est fort importante, car il s'ensuit qu'on peut, qu'on doit même à mon avis, tenter d'abord la conservation du membre." *Legouest* [2]) vertritt eine ähnliche Ansicht.

Ohne den Spielraum, welchen der concrete Fall und die individuelle Geschicklichkeit des Chirurgen bei der Wahl der Operationsmethode beanspruchen, beschränken zu wollen, müssen wir uns doch im Allgemeinen für die *Bildung eines einfachen vordern Lappens* erklären. Die Einen ziehen den freien Einschnitt von aussen nach innen vor, weil sie sich vor der mehrfachen Verletzung der Arterie beim Einstich fürchten. *B. Langenbeck* lässt in seinem Operationscurse einen vordern Lappen mit Durchstechung bilden (*Langenbeck, Manec, Baudens*), und gibt dieser Methode vor allen andern den Vorzug. Nicht leicht hängt der Erfolg einer andern Operation so sehr von der Schnelligkeit der Ausführung ab, wie bei dieser. Eine vorherige Unterbindung der Femoralis, wie sie von vielen Chirurgen empfohlen worden ist, kann bei zuverlässiger Compression der Arterie durch einen Gehülfen entbehrt werden. Die genaue Unterbindung der blutenden Gefässe ist eine der wichtigsten Vorbedingungen eines glücklichen Ausganges. Bei den 6 von *Roux* der Academie vorgelegten Fällen mussten durchschnittlich 16 Ligaturen (Arterien und Venen) angelegt werden. Nichts destoweniger rathen die Meisten zum Versuche einer ersten Vereinigung, indem sie es für einen grossen Gewinn betrachten, wenn dieselbe auch nur theilweise gelinge. Die vollständige Heilung wurde durchschnittlich erst zwischen dem 70. und 80. Tage erzielt.

3) *Die Resection im Hüftgelenk.*

In den Fällen von Hüftgelenkschusswunden, in denen es sich überhaupt um die Vornahme einer Enucleatio femoris handeln könnte,

1) Baudens Souvenir d'une mission méd. à l'armée d'Orient. Revue d. deux mondes 15. Févr. et 7. Avr. 1857.

2) Legouest De la désarticulation coxo-fémorale au point de vue de la chirurgie d'armée. Paris 1855.

wo nämlich die Zerstörung nur auf den Oberschenkelknochen beschränkt ist, entsteht die Frage, *ob diese Operation nicht passender durch eine Resection ersetzt wird.* Die deutschen Militärchirurgen, die Priester der Resectionen, sind geneigt, diese Frage, nach Analogie mit andern Körpertheilen, zu bejahen.

Schlagen wir auch hier den bisher betretenen Weg ein und lassen wir, statt aller theoretischer Betrachtungen, die bis jetzt vorliegenden Thatsachen sprechen.

Die Resultate der im Felde gemachten Resectionen im Hüftgelenke [1]).

Operateur.	Jahr.	Ort der Beobachtung.	Zahl.	Geheilt.	Gestorben.
Oppenheim	1829	Hamburger Zeitschrift B. 1. pg. 187.	1	—	1
Textor d. V.	1847	Vergl. d. Tabelle Textors d. J.	1	—	1
Baum	1854	In Nordheim bei Göttingen.	1	—	1
Blenkin	1855	Nach Macleod in d. Krimm.	1	—	1
Schwartz	1849	In Schleswig-Holstein.	1	—	1
Macleod	1855	Im Krimfeldzug.	1	—	1
Crear	1855	Ebendaselbst.	1	—	1
Hyde	1855	Ebendaselbst.	1	—	1
Coombe	1855	Ebendaselbst.	1	—	1
O'Leary	1855	Bei der Belagerung von Sebastopol nach der Angabe von Legouest, Arch. gén. 1850.	6	5	1
Ried	1848	Nach der Schlacht v. Friedericia i. Altona.	1	—	1
			16	5	11

Mit Ausnahme der Resultate von *O'Learey,* für welche ich nur die allerdings gewichtige Autorität von *Legouest* anzuführen vermag, und welche in auffallender Weise mit den übrigen Ergebnissen contrastiren, ist *das bisherige Ergebniss der Hüftgelenkresectionen bei Schussverletzungen äusserst ungünstig.* Aus den Lazarethen von Italien konnte ich durchaus keine Erfahrungen sammeln. *Patruban* verspricht die Mittheilung von Resectionen nach Schussverletzungen, „welche ein wirklich merkwürdig günstiges Resultat gaben“ [2]).

Wenn wir die Krankengeschichten der übersichtlich zusammengestellten Fälle genauer prüfen, so kommen wir zu der Ueberzeugung, dass die ungünstigen Resultate nicht dem operativen Eingriff, sondern denselben Nebenverhältnissen zur Last gelegt werden müssen, welche die Prognose bei der Exarticulation so schlecht machen. Es waren in der Mehrzahl der Fälle fortlaufende Fracturen der Beckenknochen vorhanden. Die Diagnose konnte erst spät in einer Zeit gesichert werden, in der die Pyämie oder die Erschöpfung bevorstand. Die Operirten konnten ferner nicht von den übrigen Verwundeten isolirt werden. Die bisherigen Resultate der Kriegspraxis dürfen uns daher nicht entmuthigen. *Macleod* sagt [3]), es komme vor Allem darauf an,

1) Es wurden hier auch einige nicht im Felde gemachte Resectionen bei Schussverletzungen mit aufgeführt.

2) Patruban in der Oesterr. Zeitschr. f. pract. Heilk. etc. 1860. Nr. 4. p. 65.

1) Macleod Edinb. Journ. Juni. Sept. 1856. u. Med. Times Gaz. Sept. 13 u. 20. 1856.

durch genaue Untersuchung, welche, wo es angeht, in der Chloroformnarkose vorgenommen werden muss, die Gelenkverletzung und ihre Ausdehnung möglichst früh zu constatiren, um die Resection so bald als möglich vornehmen zu können. *O'Leary* befolgte dieses Princip bei Sebastopol und operirte bei ganz frischen Verletzungen. Andere Autoren sprechen sich zu Gunsten der Spätresectionen aus. Diese Frage ist noch nicht spruchreif.

Nach den Ergebnissen der Civilpraxis, welche *Fock* am vollständigsten zusammenfasst [1]), verdient die Resection im Hüftgelenke die nochmalige vorurtheilslose Prüfung *in allen den Fällen, bei welchen die Verletzung des Femur und der Weichtheile so begrenzt ist, dass die Erhaltung des Gliedes mit Brauchbarkeit desselben in Aussicht steht.* In allen andern Fällen hat man zwischen einer exspectativ-symptomatischen Behandlung und der Enucleatio femoris zu wählen.

Fock berechnet auf *76 Resectionsfälle* aus der Civilpraxis, die er mit den sichersten Nachweisen zusammenstellt, *36 Todesfälle.* In *40 Fällen war definitive Heilung* erfolgt, *in 22 Fällen totale, 9 Mal beschränkte Gebrauchsfähigkeit* constatirt. Bei 9 Fällen war das Resultat zur Zeit noch unsicher. In Betreff der Wahl des Operationsverfahrens verdient ein gebogener Schnitt Empfehlung, welcher von der Mitte einer, die spina iliaca ant. sup. und den obern Rand des grossen Rollhügels verbindenden Linie zum hintern Rande des Trochanter und an diesem entlang 5—6″ weit geführt wird. Man entfernt die losen Knochensplitter aus der Wunde, entblösst zuerst das untere Knochenende und sägt es ab, sucht dann das Rudiment des Halses mit einer Haltzange zu fassen und in der Abductionsstellung zu fixiren, und exarticulirt. Bei zu kurzem Fragment kann man die Fixation mit einem eingebohrten Kugelzieher vornehmen. Die Blutung war meistens unbedeutend. Für die Behandlung der Wunde gilt erst strenge örtliche Antiphlogose. In Betreff der Details verweise ich auf die Abhandlung von *Fock* (l. c. p. 205).

Die Schussfracturen der Oberschenkel-Diaphyse.

Sie bilden leider die Mehrzahl der in den Lazarethen zur Behandlung kommenden Schussfracturen (vergl. I. Abth. p. 19). Was wir in anatomischer Beziehung von den Fracturen der Röhrenknochen im Allgemeinen angaben, findet hier seine volle Anwendung. Ich erwähne hier nur noch eine Form des Bruches, welche ich zwei Mal zu beobachten Gelegenheit hatte. Sie schliesst sich dem an, was *Gerdy* (1852) als „spiralförmige Fractur" *Gosselin* und *Bourcy* als „Keilfractur" beschrieben haben. Es handelt sich um sehr schräg verlaufende Splitterungen, die 5—7 Ctm. lange, flötenförmige Spitzen darstellen können, welche eine um den Körper des Schenkels herumlaufende Spirallinie von einander trennt. Solche Brüche, welche sehr selten sind, aber Veranlassung zu den früher erwähnten Schilderungen von *Macleod* und *Baudens* gewesen zu sein scheinen, kommen besonders dadurch zu Stande, dass das Geschoss eine Wand zertrüm-

1) Fock Bemerkungen und Erfahrungen über d. Resection im Hüftgelenke in Langenbecks Archiv. Bd. I. p. 172.

mert, aber nicht Kraft genug hat, um auch die andere Wand zu durchbohren, sondern innerhalb des Medullarkanales vorwärts dringt. In beiden von mir untersuchten Fällen fand ich das deformirte Projectil etwas entfernt im Innern des Markkanals. Diesen Befund bestätigt auch eine Mittheilung von *Broca* [1]). Besonders wichtig sind diese Formen durch die weite Ablösung des Periostes und die ausgedehnte Necrosirung des Knochens. Uebrigens beweist die Angabe von *Broca,* dass trotzdem eine Consolidation nicht auszuschliessen ist, indem vom Markgewebe eine sehr reichliche reparatorische Thätigkeit ausgehen kann.

350 Schussfracturen der Diaphysis femoris vertheilen sich in Betreff der einzelnen Gegenden folgendermassen: Auf das obere Drittheil kommen 91 Fälle, auf das mittlere 132, auf das untere 127. Die Diagnose dieser Verletzungen ist leicht. Sie stützt sich auf die Dislocation, auf die Dickenzunahme an der Stelle der Zertrümmerung, auf die anomale Beweglichkeit, auf den dadurch veranlassten Schmerz und die Crepitation. Nicht immer kann man sich von der Ausdehnung der Splitterung, von dem Vorhandensein eines Projectiles etc. eben so leicht Rechenschaft geben. In Betreff der hierbei vorkommenden Möglichkeiten verweise ich auf den allgemeinen Theil (11. Abschnitt). Die consecutiven Processe der Weichtheile (Phlegmonen, Infiltrationen, Abscess- und Fistelbildungen, Verjauchungen etc.) wurden bereits ausführlich geschildert. Sie sind es vorzüglich, welche die Säftevergeudung und die Gefahren der Pyämie bedingen, denen die Mehrzahl der Schusszertrümmerungen des Oberschenkels als Opfer fällt.

Auf die Veränderungen des Knochengewebes, welche den Schussfracturen folgen, müssen wir mit einigen Worten nochmals eingehen. Wir haben schon im allgemeinen Theile p. 66 die *Osteomyelitis* als eine häufige Complication der Schussfracturen bezeichnet, zugleich aber auch den Nachweis geliefert, dass dieselbe vielleicht in der Mehrzahl der Fälle eine *spontane Rückbildung und Heilung erfährt. J. Roux* trat im Jahre 1860 (Mai) in der französischen Academie mit der auf einige Präparate gestützten Behauptung auf, dass die *Knochenmarkentzündung eine constante Begleiterin aller Schussfracturen und die häufigste Ursache des lethalen Ausganges sei.* Er suchte darzuthun, dass die Amputationen bei diesen Verletzungen vorzüglich deshalb eine so schlechte Prognose geben, weil sie meistens innerhalb des entzündeten Knochengewebes vollzogen werden. Da die Osteomyelitis in den Gelenken ihre natürliche Gränze finde, so will er *die Amputationen principiell durch die Exarticulationen vertauschen.* Mit einer glänzenden Statistik von 22 Exarticulationen in den verschiedenen Gelenken, denen 21 glückliche Resultate entsprachen, suchte er diese Theorie zu begründen. Dieser Staatsstreich konnte seinen Eindruck nicht verfehlen. Trotz einer, mehrere Sitzungen in Anspruch nehmenden Debatte, in welcher es in Beziehung auf Einzelheiten an treffenden Einwendungen (besonders von *Legouest* und *Larrey*) nicht fehlte, blieb *Roux* dennoch Sieger.

1) P. Broca Gaz. hébd. 36—1859

Es ist nicht schwer einzusehen, dass *Roux* seine Theorie der glücklichen Statistik zu lieb erfand, welche ihn ein günstiges Schicksal gewinnen liess. Niemand wird auch im Ernste daran glauben, dass *Roux* in Zukunft bei einer Schussfractur über dem Kniegelenk ohne Weiteres zur Enucleatio femoris schreiten werde. Immerhin aber verlohnt es sich der Mühe, den Grund seines Truggebändes, die gefürchtete Osteomyelitis etwas genauer ins Auge zu fassen.

Eine Mittheilung meiner einzelnen Untersuchungen über diesen Gegenstand würde die Gränzen der Arbeit zu sehr überschreiten. Ich fasse daher meine Ergebnisse kurz dahin zusammen.

1) Die ausgedehnte *Osteomyelitis* ist bei Schussfracturen des Femur beträchtlich häufiger, als bei allen übrigen Knochen.

2) Dennoch gehört auch hier eine ganz beschränkte Reaction, welche die unschädliche, dauernde Abkapselung eines Projectils gestattet, nicht zu den Seltenheiten.

3) Die Osteomyelitis hat in der Mehrzahl der Fälle keine Tendenz zur Ausbreitung. Sie verharrt meistens in den Gränzen, welche der physiologischen Stellung, die das Knochenmark bei dem Heilungsprocess der Schussfracturen einnimmt, entsprechen, und zeigt früh die in der I. Abth. p. 66 geschilderten Ossificationsvorgänge. In Fällen, wo das Periost weit abgelöst, oder durch Quetschung etc. functionsunfähig geworden ist, fällt die Betheiligung des Knochenmarkes an der Callusbildung entsprechend grösser aus. In diesem physiologischen Sinne hätte Roux Recht, wenn er die Osteomyelitis als eine constante Begleiterin der Schussfracturen bezeichnet.

4) Die *Osteomyelitis*, wie sie allein hier in Betracht kommen kann, habe ich bei 20 Schussfracturen des Femur nur drei Mal unzweifelhaft nachweisen können.

5) Von einem entzündlichen Processe dem Wesen nach gänzlich verschieden ist die *Osteophlebothrombose*, eine von der Bruchstelle fortgesetzte Thrombose der Venen, welche mit einer Entzündung, resp. Osteomyelitis ebenso wenig zu thun hat, und ebenso unabhängig von derselben auftreten kann, als dies *Virchow* von der Thrombose in Weichtheilen gezeigt hat. Die thrombotischen Processe der Knochen sind bisher mit der Osteomyelitis zusammen geworfen worden. Es kann bei ihr eine faserige Retraction mit Verfettung und Zerfall eintreten. Es kann aber auch unter dem Einfluss der die Bruchstelle bespülenden Jauche eine fortgesetzte Schmelzung, oder ein septischer Zerfall der Thromben folgen. Die *Osteophlebothrombosis diffusa* habe ich in obigen 20 Fällen 7 Mal gefunden. Sie scheint das Bild der Pyämie allerdings häufig vermitteln zu können, jedoch gewiss nicht in dem Grade, wie dies Roux von der Knochenmarkentzündung behaupten will. Die charakteristische Zellenproliferation und der Process der disseminirten Abscess- und Höhlenbildung fehlen hier gänzlich. Der Uebergang von einer dunkeln Röthe zu einer schmutzigen, braunen oder grauen Infiltration der Sägefläche bildet sich ohne diese Zwischenglieder aus. Widersteht das Leben hierbei längere Zeit, so können sich Knochen und Periost ebenfalls entzündlich verändern, und dadurch noch mehr Grund zu Verwechslung geben.

In Betreff der allgemeinen Prognose der Oberschenkelfracturen verweise ich auf die erste Abtheilung. Die Prognose im Einzelnen werden wir sogleich bei Betrachtung unserer praktischen Aufgaben kennen lernen.

Die erste Hülfe und der Transport bei den Schussfracturen des Oberschenkels.

Bei den Fällen, welche nicht eine unmittelbare Amputation erheischen, muss eine Conservativbehandlung schon auf dem Schlachtfelde ihren Anfang nehmen. Das Versäumte lässt sich später nicht wieder nachholen.

Bei den subcutanen Schussfracturen lege man so bald als möglich den definitiven Contentivverband an, welcher in den Lazarethen unverändert bleiben kann. Wir geben auch hier den Schalenverbänden, namentlich von Gyps, den Vorzug. Man braucht bei einem starken Oberschenkel nicht mehr als 8—9 Unzen Gypspulver zu einer Schale.

Wenn wir bei den Schussfracturen mit Durchbohrung der Weichtheile genau untersucht, die *gänzlich gelösten Splitter* und Geschosse wo möglich entfernt, besonders spitze und nach der Gefässseite abweichende Bruchenden resectorisch abgerundet haben, so suchen wir die Dislocation auszugleichen, bedecken den Theil mit kalter Compresse (vergl. früher), und legen unter Umständen nach vorheriger peripherischer Einwicklung mit Flanellbinden einen *Transportverband* an, welcher auch in den Lazarethen möglichst lange unberührt bleiben kann. Gut ist es, wenn wir dem Verwundeten eine kurze Notiz über das Resultat der ersten Untersuchung in das Lazareth mitgeben. Von festen Contentivverbänden darf nicht die Rede sein. Das vorräthig gehaltene Material wird unser Handeln bestimmen. Am besten ist es, wenn man über die ganze Extremität gehende, der Länge nach aufgeschnittene Kleister- oder Dextrinkapseln, nach gesunden Extremitäten im Voraus geformt, zu Gebote stehen hat. Diese, oder zwei Gypsschalen werden gehörig gepolstert, mit wenigen rauhen Bändern oder mit Dreiecktüchern befestigt. In Ermangelung alles dessen genügt eine einzige ausgefütterte, äussere oder innere Holzschiene besser, als zwei sich gegenüberliegende Schienen, die Stellung des Femur zu sichern. Als Fütterung lassen sich die Strohladen trefflich benutzen.

Es wird auch in Zukunft ein Hauptaugenmerk der Militärintendanten darauf gerichtet sein, weite Transporte solcher Verwundeten möglichst zu verhüten.

Die conservative Behandlung der Schussfracturen des Oberschenkels.

Nur in den Fällen, in denen die Splitterung des Knochens und die Zerstörung der Weichtheile eine geringe Ausdehnung haben, in denen die Gefäss- und Nervenstämme unverletzt blieben, und bei denen kein Verdacht einer in die Gelenke sich fortsetzenden Spaltung besteht, ist *der Versuch der Conservirung gerechtfertigt*. Selbst innerhalb dieser Gränzen werden unsere Erfolge nur gering bleiben, gegenüber der Zahl, welche der Pyämie, Erschöpfung oder der prognostisch ungünstigen Nachamputation zum Opfer fällt.

Wenn in Folge mangelnder Sorge beim ersten Verband und durch den Transport das Glied bei der Ankunft im Lazarethe beträchtlich geschwollen und verkürzt ist, so räth *Stromeyer*, den Verwundeten in der *Pott*'schen Seitenlage die erste Woche hindurch bis zur Abnahme der Entzündung liegen zu lassen, dann erst an die Reposition (mit Hülfe des Chloroforms) und an eine Fracturbehandlung zu denken. Ein auf dem Schlachtfelde angelegter passender Verband (vergl. die beim *Humerus* erörterten Regeln) darf nur dann bei der Ankunft abgenommen werden, wenn er dem Kranken heftige Schmerzen verursacht, oder wenn dadurch die Anwendung der lokalen Antiphlogose, welche in der ersten Zeit unsere Hauptaufgabe bleibt, verhindert wird. S. hat den ersten Verband bis zum sechsten Tage liegen lassen können. An die ängstliche Ausgleichung von Verschiebungen darf man, wenn nicht Schmerzen oder Muskelkrämpfe dadurch unterhalten werden, vor Beseitigung der entzündlichen Reaction nicht denken. Dann darf man auch erst die Entfernung der Fremdkörper vornehmen (I. Abth. p. 91). Nur bei unbedeutender Splitterung kann man gleichzeitig mit der Conservirung des Gliedes überhaupt auch die Erhaltung der Form anstreben. Ist die Splitterung ausgedehnter, die Anstrengung der Muskeln und Nerven anhaltend, die Circulationsstörung beträchtlich, die Eiterung sehr profus, dann sei man stets eingedenk, nicht durch vergebliche Anstrengungen für die Erhaltung einer geraden Extremität das Leben aufs Spiel zu setzen. Von diesen Gesichtspunkten aus haben wir die Wahl der definitiven Lagerung und des Verbandes zu treffen. Es gibt besonders geeignete Fälle, in denen man hoffen kann, durch die Anlage eines einfachen leicht entfernbaren Contentivverbandes (Gypsschalen), und durch die gestreckte Lage die Consolidation der Fractur zu erzielen. Förmliche Extensionsapparate wurden zwar auch in Italien wiederholt benutzt, aber ziemlich übereinstimmend, und zwar mit Recht, verworfen. In den italienischen Lazarethen gab man bei den Schussfracturen des Oberschenkels in den verschiedenen Regionen der gestreckten Lage den Vorzug. Die Resultate waren freilich besser, als die von *Guthrie*, welcher sich ebenfalls zu Gunsten derselben entschieden hatte.

Dennoch müssen wir uns dahin aussprechen, *dass in der grössern Mehrzahl der Fälle die Semiflexion auf dem Planum inclinatum duplex* die geeignetste Lage ist, namentlich auch unter den Umständen, wo wir zur Rettung des Gliedes überhaupt, von der Erhaltung der Form absehend, die Fractur an die Muskelcontraction und die spontane Verschiebung zu überlassen entschlossen sind. Schon *Simon* (l. c. p. 132) hat die Bedeutung dieses letzten Hülfsmittels richtig erkannt, und er räth stets dazu, wenn sich eine Schussfractur in der Zeit von zwei, höchstens drei Monaten nicht zur Consolidation anschickt. Auch ich habe in manchen Fällen eine Heilung dadurch eintreten sehen, wo Monate hindurch bei dem Gebrauch von Contentivverbänden und Streckung die Eiterung immer profuser wurde, und die Hoffnung auf Erhaltung mehr und mehr schwand. Am besten ist der Mechanismus dieses Verfahrens von *Paul* [1]) auseinander gesetzt worden.

1) Paul D. conservative Chirurgie 2. Aufl. 1859 p. 125 u. ff.

Glückliche Resultate der Enucleatio femoris aus der Kriegspraxis.

Zahl.	Operateur.	Jahr.	Ort der Operation und Art der Indication.	Bemerkungen.
1	*Blandin*	1795	Wegen einer Schussfractur des Schenkelhalses.	Schnelle Heilung.
2	*Englischer Chirurg*	1798	Nach der Schlacht von Abukir, wegen ausgedehnter Zerstörung und Gangrän.	Wendelstädt, der als Operateur gen. wird, ist nur d. Berichterstatter.
3	*Guthrie*	1815	Bei Waterloo wegen Schusszertrümmerung des Schenkelhalses.	Wurde von vielen Chirurgen im Hôtel des Invalides in Paris gesehen.
4	*Larrey*	1812	Bei Wilepsk an einem russischen Soldaten wegen Schussfractur.	Wurde einige Monate später von Bachelet geheilt gesehen.
5	*Bryce*	1827	In Athen, wegen Schussfractur in einer Seeschlacht.	
6	*Baudens*	1836	In Afrika, wegen Kriegswunde.	Wurde der Academie geheilt vorgestellt.
7	*Sédillot*	1840	In Val de Grâce wegen Ostitis, die auf eine Schussfractur folgte.	Schnelle Heilung.
8	*Tabelle von Stromeyer*	1848—50	Unter 7 Operationen 1 glücklichen Fall.	
9	*Englischer Chirurg*	1855	In der Krimm.	Von verschiedenen Chirurgen geheilt gesehen.
10	*Imard* [1]	1859	In einem der Lazarethe von Brescia an einem franz. Hauptmann; zwei Monate nach der Verwundung, wegen Schusswunde mit Zertrümmerung des Trochanter und ausgedehntem Substanzverlust.	Ich habe die Narbe vollkommen fest gesehen, nachdem Patient bereits mit seiner Prothese herumgegangen war.
11	*J. Roux*	1859	In dem Hôp. St. Mandrier in Toulon an einem Verwundeten des italienischen Krieges, wegen Schussfractur und folgender Osteomyelitis.	Die Operation wurde 11 Monate nach der Verwundung vorgenommen. Die genauern Details dieses und der beiden folgenden Beobachtungen finden sich in dem Mémoire v. Roux an d. Academie v. 16. April 1860. In zwei Fällen vorherige Unterbindung der Art. femoralis unter d. Lig. Fallopii.
12	*J. Roux*	1859	Schusszertrümmerung d. obern Drittheils des Femur mit folgender Osteomyelitis in demselben Hospitale ausgeführt. 5 Monate nach d. Verwundung.	
13	*Arland*	1859	Wegen Schussfractur des Femur im mittlern Drittheil, 7 Monate nach der Verwundung. In demselben Hospital.	
14	*Neudörfer*	1859	In St. Spirito in Verona einige Monate nach der Verwundung.	Nach schriftlicher Mittheilung.

1) Von 5 Exarticulationen des Oberschenkels, welche ich in den italienischen Lazarethen beobachtete, ist dies der einzige Erfolg. Zwei Mal trat der Tod durch Blutung während der Operation ein.

müssen womöglich schon auf dem Schlachtfelde ausgeführt werden. Ihre schlechte Prognose wird vorzüglich durch die Masse der getrennten Weichtheile und durch die Einwirkung der mit eiternden Wunden angefüllten Lazarethe bedingt. Ich habe schon im allgemeinen Theile auseinandergesetzt, dass den sog. absoluten Indicationen der Primäramputation nur eine relative Bedeutung zukommt. Die Statistik dieser Operationen ist deshalb in neuerer Zeit immer ungünstiger geworden, weil man sie nur noch in den äussersten Fällen vornimmt. Die *Anzeige zur Primäramputation* liefern vorzüglich Ausdehnung der Splitterung und Zerstörung der Weichtheile, und Zerreissungen der Hauptgefässe und Nerven, abgesehen von der Abreissung ganzer Glieder. *Verzögerungen der Primäramputationen* werden vorzüglich durch folgende Momente herbeigeführt: Die Operation wurde trotz der sie indicirenden Natur der Verletzung wegen der Masse der Anforderungen, oder wegen der taktischen Bewegungen der kämpfenden Truppen auf dem Schlachtfelde unterlassen, — die Diagnose war auch vielleicht anfänglich zweifelhaft. — In diesen Fällen haben die Chirurgen der nächsten Lazarethe das Versäumte womöglich in den ersten 48 Stunden nachzuholen, eingedenk, dass sonst erst in der Eiterungsperiode operirt werden darf. Diese zu Anfang versäumten Gliederabsetzungen geben unter allen Spätamputationen die ungünstigste Prognostik. Die wichtigsten *Indicationen für die Amputatio secundaria* sind durch diffuse Phlegmonen, Verjauchung, Gangrän, unstillbare Nachblutung, erschöpfende Eiterung, Difformität „geheilter" Glieder gegeben.

In Betreff der *Wahl des Operationsverfahrens* stimmen die meisten Autoritäten darin überein, dass der Typus mit einfachem Lappen im obern und mittlern Drittheil, der Ovalärschnitt vorzüglich für das mittlere Drittheil und der mehrzeitige Cirkelschnitt für das untere Drittheil am geeignetsten sei[1]). Ueber die von *Roux* vertretene Ersetzung der Amputation durch Exarticulation habe ich bereits gesprochen.

Die Behandlung besteht, nach möglichst sorgfältiger *Unterbindung* und genauer *Vereinigung durch die blutige Naht* (mit Vermeidung der Musculatur), in einem *möglichst einfachen Deckverband.*

Zwei in Wasser getauchte, mit Impermeabel bedeckte, durch ein Dreiecktuch befestigte Longetten genügen hierzu vollständig. Der Stumpf, welcher behufs Transportes bequem und sicher auf ein Spreuerkissen gelagert wurde, kann bei eintretender Nothwendigkeit ohne Verrückung eröffnet werden. Die Nachtheile einer circulären Heftpflaster- und Bindenumschnürung habe ich bei den aus den italienischen Ambulancen kommenden Amputirten oft constatiren können. Dieses Verfahren sollte ganz proscribirt werden. Dass solche Transporte unter sachkundige Aufsicht gestellt werden müssen, hat sich auch dies Mal als dringend nöthig gezeigt.

Dieselben Grundsätze gelten bei der Lazarethbehandlung. Lokale Antiphlogose bleibt in der ersten Zeit die wichtigste Aufgabe. In Italien hatte ich reichliche Gelegenheit, mich von der Unzweck-

1) Im Uebrigen, vergl. die Lehrbücher der Chirurgie und Operationslehre — namentlich auch Stromeyer a. a. O. p. 298.

mässigkeit der Salben- und Pflasterverbände zu überzeugen. Die Anwendung des Longettenverbandes (in einfaches Camilleninfus oder in eine der in der 1. Abth. besprochenen Flüssigkeiten getaucht) scheint mir am bewährtesten. Manche wollen dem trockenen Watte- oder Baumwolleverband den Vorzug geben. Ich sah denselben nur bei *Neudörfer* in Verona einige Male mit Vortheil benutzen.

Die Regeln der Lagerung und die Behandlung der wichtigsten Zufälle wurden im allgemeinen Theil besprochen.

Ich lasse zur Feststellung einer sichern Prognose die in den italienischen Lazarethen gewonnenen Resultate folgen, wobei ich dieselbe Eintheilung festhalte. Es bleibt dabei die in der I. Abth. entschiedene Frage nach den Vorzügen der Primär- und Secundäramputation gänzlich ausser Acht. *Stromeyer* führt auf 128 Amputationen, ohne Angabe der Stelle, 77 Todesfälle an.

Statistik der in italienischen Lazarethen 1859 ausgeführten Oberschenkelamputationen.

Ort der Amputation.	Genauere Nachweise.	Summa.	Geheilt.	pCt.	Gestorben.	pCt.
Im obern Drittheile	Aus den Lazarethen v. Brescia	52	6		46	
	Aus meinen Journalen	57	8		49	
		109	14	12,84	95	87,16
Im mittleren Drittheile	Aus den Lazarethen v. Brescia	68	19		49	
	Aus meinen Journalen	90	25		65	
		158	44	27,85	114	72,15
Im untern Drittheile	Aus den Lazarethen v. Brescia	70	29		41	
	Aus meinen Journalen	55	19		36	
		125	48	38, 4	77	61, 6
Unbekannte Region	Aus dem Osp. St. Filippi	7	4		3	
	Aus andern Lazar. nach Gherini	32	—		32	
		39	4	10,26	35	89,74

Von 9 *Nachamputationen* des Oberschenkels, über welche ich genauere Angaben besitze, hatte nur eine einen glücklichen Ausgang. Die zweite Operation wurde wegen verkannter grösserer Ausdehnung der primären Verletzung, wegen beträchtlicher Retraction der Weichtheile, wegen fortlaufender Phlegmone und Knochenentzündung ausgeführt. In Betreff der consecutiven Necrosen, welche am Oberschenkel besonders verderblich wurden, und von denen ich 15 Beispiele kennen gelernt habe, verweise ich auf das beim Humerus Bemerkte.

Es sind nur drei Fälle von *Doppelamputationen des Femur* zu meiner Kenntniss gelangt. Sie endeten sämmtlich durch rasch sich entwickelnde Pyämie tödtlich. Dass die Operation, trotz der früher erwähnten Gefahr für die Circulationsverhältnisse der Eingeweide, dennoch ertragen werden kann, dafür sprechen mehrere Erfahrungen aus der Civilpraxis. Ich erinnere mich besonders lebhaft eines Mannes

von 55 Jahren, welcher mich in Paris beim Uebergang über den Pont des arts täglich anbettelte. Er ward in der Mitte beider Oberschenkel vor zehn Jahren amputirt. Zwar sehr fett und dickleibig geworden, bot er doch sonst keine Störungen dar.

Die Resection der Diaphysis femoris.

Zwar haben *Larghi* u. A. A. durch die Anwendung der intraperiostalen Methode in der Civilpraxis glückliche Resultate der Diaphysenresectionen am Oberschenkel erlangt. Die einzigen von ihm in Vercelli im Jahre 1859 gemachten Versuche einer Uebertragung auf die Militärpraxis wurden durch Hospitalbrand zerstört. Im Jahre 1795 machte ein französischer Militärchirurg die Resection einer unvereinigt gebliebenen Schussfractur der Oberschenkeldiaphyse mit einem *theilweisen* Erfolge. Die bis jetzt vorliegenden Thatsachen rechtfertigen aber eine *totale Verwerfung der Continuitätsresection am Oberschenkel in noch höherm Masse, als an dem Oberarm.* Nur die Abstumpfung der besonders spitzen und durch ihre Dislocationsrichtung Gefahr drohenden Fragmente ist zulässig. Die meisten der mit Glück gemachten Diaphysenresectionen fallen in das Gebiet der Pseudarthrose- und Verkrümmungsosteotomien, in Betreff deren ich auf das Werk von *Heyfelder* (1861) und auf den Aufsatz von *Danzel* in Langenbecks Archiv (I. Bnd. 1860) verweise.

Vergleichung der Behandlungsmethoden der Schussfracturen des Oberschenkels.

Ein principieller Streit über die Vorzüge einer conservativen oder operativen Behandlung bei den Schussfracturen des Oberschenkels, der noch in gegenwärtigem Augenblicke fortdauert, ist durchaus unstatthaft. Uebertreibungen nach der einen und andern Seite sind gleich gefährlich. Am lehrreichsten ist in dieser Beziehung die Entwicklungsgeschichte der französischen Militärchirurgie. *Ravaton* hatte behauptet, er könne sich nicht erinnern, dass einer von denjenigen Verwundeten, welche an einer mit Oberschenkelfractur complicirten Schusswunde danieder gelegen hätten, ohne Amputation geheilt davon gekommen wären. Er hatte sogar die Enucleatio femoris als einziges, wenn auch noch so gefahrvolles Hülfsmittel bei den Schussfracturen im obern Drittheil vorgeschlagen. *Larrey* wollte nur bei den Schussfracturen im untern Drittheil einen Versuch der Conservirung gestatten, hielt aber bei jeder solchen Verletzung im obern Drittheil die Amputation für unabweisbar. *Ribes* hatte im Jahre 1831 unter 4000 Bewohnern des Invalidenhauses zu Paris keinen gefunden, welcher einen nach einer Schusswunde geheilten und consolidirten Bruch des Oberschenkels aufweisen konnte. Noch *Baudens*, das Haupt der neuern militär-chirurgischen Schule in Frankreich, sah in jeder Schussfractur des Oberschenkels, ohne Ausnahme, eine Indication zur Amputation. Er hatte bei 30 zerschossenen Oberschenkeln, die er einer conservativen Cur unterwarf, nur einmal eine verkrümmte, kaum brauchbare Extremität erhalten, sonst immer den Tod erfolgen sehen.

bei den Verwundeten der Pariser Revolution 1848 vertraten die
en Chirurgen die Grundsätze der Conservirung. *Malgaigne, Sommé,*
t, Amussat, Quesnay, Velpeau, Gosselin erzielten auch unter der
ältnissmässig kleinen Zahl von Verwundeten eine Reihe von glän-
len Resultaten. Es entstand aber bei Einzelnen eine wahre Con-
vationssucht, die nicht zwischen den ungewöhnlich günstigen Ver-
tnissen eines Kampfes inmitten der an Mitteln reichen Hauptstadt,
d eines wirklichen Krieges zu unterscheiden wusste. In Italien
b es zwar auch zwei extreme Parteien. Die Einen sahen nur in
r Amputation das Heil der Schussfracturen des Oberschenkels. Die
ndern kannten keinen grössern Ruhm, als den, fast keine Amputa-
onen vorgenommen zu haben.

Dennoch aber konnte es uns nicht entgehen, dass diese bren-
ende Frage der Militärchirurgie in ein Stadium geläuterter und
eiferer Anschauung zu treten begann. Vor Allem fing die Ueber-
eugung an, sich Bahn zu brechen, dass die Lösung der Frage je
ach den einzelnen Gegenden des Femur eine wesentlich verschie-
lene sei.

Möge die statistische Uebersicht, die ich in diesem Sinne von
lem in Italien gewonnenen Materiale zu geben versuchte, zur Be-
estigung dieser Thatsache etwas beitragen.

Daraus geht hervor, wie falsch die Ansicht sei, dass alle *Schuss-*
racturen des Oberschenkels amputirt sein müssen. Die Zahl der
Conservirungen ist grösser, als man bisher auf kleinere Zahlen *ge-*
tützt, annahm. Entgegengesetzt der Ansicht von *Larrey*, ergibt sich
as wichtige Resultat, dass die oben auseinander gesetzten Indica-
onen der Amputation eine um so strengere Berücksichtigung finden
tüssen, je mehr sich die Verletzung vom Rumpfe entfernt. *Die in*
er Mitte *und im obern Drittheil des Femur beobachteten Ergebnisse*
rechen *mit Entschiedenheit zu Gunsten der conservativen Chirurgie.*

Die Schussverletzungen des Kniegelenkes.

Ich besitze specielle Angaben über 93 hierher gehörende Ver-
tzungen. Da ich die wichtigsten anatomischen Verhältnisse bereits
gemeinen Theile auseinander gesetzt habe, so mag es hier ge-
n allgemeinen, an einige Punkte von practischer Wichtigkeit nochmals kurz
ügen, innern. Nur dann ist es möglich, die widersprechenden An-
ri über die Prognose dieser Verletzungen zu erklären, wenn man
aben genauer unterscheidet in:

a) Einfache primitive oder consecutive Eröffnungen der Kapsel,
b) Knochenverletzungen.
c) Subcutane Contusionen und Zertrümmerungen der knöchernen
Gelenktheile.
d) Eröffnende Kapselwunden mit Zertrümmerung der knöchernen
Gelenktheile.

Die *Verletzungen der äussern Bedeckungen des Gelenkapparates*
sind ebenso mannigfaltig als an andern Weichtheilen. Namentlich
im Bereiche der Kniekehle habe ich häufig *Streifschüsse, blinde und*

durchgehende Schusskanäle angetroffen, welche kein einziges wichtiges Gebilde verletzt hatten. Sie waren bisweilen den *Contourirungen* anderer Körperhöhlen vergleichbar. Selbst solche Wunden können durch Uebergreifen der Entzündung auf die tiefern Gewebe, und namentlich durch Vaginitis tendinum das Gelenk bedrohen. Davon sah ich wiederholt Beweise. Gefährlich werden derartige Verletzungen besonders auch dadurch, dass die *primär gequetschte Kapsel nachmals partiell nekrosirt und eröffnet wird* (vergl. I. Abth. p. 61). Sehr misslich sind die durch Prell- und Streifschüsse grober Projectile nicht selten zu Stande kommenden ausgedehnten Entblössungen der Kapsel, welche fast immer zu Necrose und Verjauchung des Gelenkes führen.

Die *directen, einfachen Perforationen der Kapsel,* welche namentlich neben der Extensorensehne und dem Kniescheibenbande beobachtet wurden, offenbaren sich bei kleinen Schussöffnungen, und bei mangelndem Parallelismus der Haut- und Kapselwunde, oft erst durch die Folgen: die Arthromeningitis, das Gelenkempyem, den Synovialausfluss etc.

Subcutane Verletzungen des knöchernen Gelenkapparates, sowie vom Oberschenkel und Unterschenkel sich fortsetzende Spaltungen kommen häufiger vor, als man gewöhnlich annimmt. Sie führen meistens zu Knorpelgeschwüren und Empyem (vergl. I. Abth.).

Zu den schwersten Schussverletzungen, die wir überhaupt zu behandeln haben, gehören die *Eröffnungen der Kniegelenkkapsel, mit Splitterung und Zertrümmerung der Epiphysen.* Jeder der vier Knochen kann allein betroffen sein. Am häufigsten kommt dies beim Femur, am seltensten bei der Patella vor. In einer Reihe von Fällen, besonders bei Einwirkung grober Geschosssplitter und Kartätschen, findet man sämmtliche an der Articulatio genu betheiligten Knochen zertrümmert. Von der Lagerung zurückgebliebener Projectile war in der I. Abth. die Rede.

Alle diese Verletzungen führen besonders unter der Anwesenheit von Blutergüssen zu einer verjauchenden Arthromeningitis. Begleitet von Fieber und heftigen Schmerzen treibt sich das Gelenk auf. Aus den Schussöffnungen fliesst mit Synovia gemischter Eiter. Das andringende Empyem bohrt, sich selbst überlassen, zu beiden Seiten der Patella selbständige Fistelöffnungen. Unter teigiger Anschwellung der Oberfläche bilden sich Eitersenkungen und Schmelzungen unter der gemeinschaftlichen Strecksehne. Man sieht die Infiltration bis weit über den Oberschenkel fortschreiten, die Muskeln unterwühlen, und oft an entfernten Stellen zum Durchbruch führen. Hiermit verbinden sich meistens in den Gelenkepiphysen die Veränderungen eines thrombotischen, jauchigen Zerfalles aus, welche die Pyämie beschleunigen. Andere Male werden die Kräfte durch die profuse Verjauchung und die Caries der Gelenkknochen allmälig unter hectischem Fieber aufgezehrt. Die Obliteration der Gelenkhöhle, auf welcher die Hoffnung der Rettung beruht, ist nicht möglich, bis alle necrotischen Theile entfernt sind. Die Ausstossung dauert stets sehr lange und trifft grosse Hindernisse. Der Schmelzungsprocess der Epiphysen begränzt sich noch seltener, und macht einer Sclerose Platz. Bei Zerstörung des äussern Schenkel- und Schienbeinknorrens bildet

sich eine Subluxation mit Drehung des Unterschenkels nach Aussen aus. Das Umgekehrte tritt bei Zerstörung des Condylus internus ein. Die sogenannten Heilungen dieser Schussverletzungen sind in der Regel auch mit Curvaturen und Contracturen verbunden, welche die Brauchbarkeit des Gliedes sehr in Frage stellen können.

Wie gestalten sich diesen Verletzungen gegenüber unsere Aufgaben?

Die conservative Behandlung.

Die gegenwärtige Militärchirurgie will derselben fast allgemein nur bei den sub a. und b. erwähnten Fällen eine Berechtigung zuerkennen. Die unbedingten Anhänger der conservativen Chirurgie bei den Kniegelenkschusswunden haben entweder die Qualität der Verletzungen nicht genauer unterschieden (so Diörup), oder sie haben dem Ruhme der Originalität ein Opfer gebracht. (So z. B. Jobert in der französischen Academie am 26. Sept. 1848.) Eine Statistik ohne genaue Charakterisirung der Verletzung ist daher bei den Kniegelenkschusswunden gänzlich werthlos. *Alkock* (Med. chir. Review 1841) führt aus dem spanischen und portugiesischen Kriege an, dass von 65 Verwundeten, bei denen das Gelenk unmittelbar betheiligt war, zwölf *ohne Amputation* mit Brauchbarkeit des Gliedes geheilt worden seien. *Lisfranc* (Précis d. med. op.) erzählt im Allgemeinen, bei vielen Verwundeten im Hôpital de la Pitié und im provisorischen Lazareth Grenier d'Abondance zerschossene Gelenke erhalten zu haben.

Jede Schusswunde in der Kniegelenkgegend und in deren Nachbarschaft muss auf dem Schlachtfelde mit der grössten Aufmerksamkeit und Umsicht, unter Umständen in der Chloroformarkose, mit dem eingeführten Finger untersucht werden. Man erinnere sich dabei der anatomischen Möglichkeiten, die wir früher besprochen haben. Vor Allem suchen wir über den Zustand der Kapsel in's Klare zu kommen, das Vorhandensein einer Epiphysenfractur und deren Sitz und die Anwesenheit eines Geschosses zu constatiren. *Die Quetschungen und einfachen Durchbohrungen der Kapsel sind, wenn nicht die Zerstörung der Decken eine zu ausgedehnte ist, dem Gebiete der conservativen Chirurgie zuzuweisen.* Die meisten glücklich verlaufenen Fälle, welche die Militärchirurgie unter den Kniegelenkschusswunden aufzählt, wurden unter diesen Umständen beobachtet. *Stromeyer* erwähnt unter 24 Kniegelenkschusswunden, welche conservativ behandelt wurden, fünf Heilungen. Ich habe in den italienischen Lazarethen bei 21 conservativ behandelten Fällen, in denen keine Knochenverletzung, sondern nur eine primitive oder consecutive Eröffnung der Kapsel vorlag, sechs Mal eine Heilung mit Erhaltung völliger oder theilweiser Gebrauchsfähigkeit eintreten sehen. Manche Chirurgen wollen selbst bei diesen einfach penetrirenden Kniegelenkschüssen den Versuch einer Conservirung ausschliessen. So z. B. *Cav. Gherini* [1]), ein sehr erfahrener Chirurg, welcher während des italienischen Krieges 1859 Director und Primarchirurg des Osped. St. Filippo in Mailand war.

1) Vergl. dessen Rapport „Relazione chirurgica dell' Osped. milit. prov. di S. Filippo 1860. p. 63 „Le ferite penetranti nelle articulazioni necessitano sempre l'amputazione".

Weit schwieriger ist eine Entscheidung der Frage, *ob nicht auch gewisse beschränkte Fracturverhältnisse am Kniegelenk in den Bereich der erhaltenden Methode gezogen werden können?* Aus der Erfahrung von *Desault, Cooper, Dupuytren, Larrey, Froment, Langenbeck, Jobert, Simon, Esmarch, Stromeyer* liegen glückliche Fälle derart vor, welche aber keinen allgemeinen Schluss gestatten. Namentlich in Betreff der *Schussfracturen der Patella* sind manche Militärchirurgen der Meinung, dass sie die schlechte Prognose der übrigen Kniegelenkbrüche nicht theilen. *J. Hennen, Esmarch, Simon* haben solche Fälle heilen sehen. Ausser den subcutanen Patellarfracturen, welche in gewöhnlicher Weise behandelt werden und consolidiren, habe ich zwei Beispiele von Schusszertrümmerung der Patella mit Eröffnung des Gelenkes aufgezeichnet, bei denen vollständige Ankylose eintrat. Die eine Beobachtung ist besonders bemerkenswerth.

Die Patella war in mehrere Stücke gebrochen. Der Finger gelangte frei in die Gelenkhöhle. Schon nach wenigen Tagen war die ganze Extremität bedeutend geschwollen, und die unerträglichen Schmerzen hinderten den Schlaf. Fieberaufregung, Durst. Anfänglich Erguss einer schmutzigen blutgemischten Flüssigkeit. Bald reichliche Jaucheabsonderung. Zwei gänzlich gelöste Splitter wurden in den ersten Tagen entfernt. Obschon sich wiederholt Senkungsabscesse von der Aussenseite des Knies entwickelten und die Eitersecretion sehr beträchtlich war, erhielt sich dennoch der Kräftezustand ziemlich ungeschwächt.

Patient verweigerte die ihm vorgeschlagene Amputation hartnäckig. Nachdem sich noch zwei Patellarsplitter losgestossen hatten, minderten sich die örtlichen Entzündungserscheinungen. Das Fieber liess nach. Die Kniegeschwulst sank ein und die Beweglichkeit nahm in demselben Masse ab, als der Granulationsprocess in der Tiefe der Gelenkhöhle fortschritt. Als ich Italien verliess, war die Ankylose schon weit fortgeschritten. Aber erst 5 Monate nach der Verwundung konnte sie als vollendet betrachtet werden.

Anfänglich wurde die horizontale Lage gewählt. Lokal energische Application von Blutegel und Eisblase. Später laue Immersionen und Cataplasmen. Planum inclinatum. Endlich fester Kleisterkapselverband.

In der weitaus grössten Mehrzahl dieser Fälle musste ich zu der Ueberzeugung kommen, dass wir durch den Versuch der Conservirung den Verwundeten unsäglichen Leiden und einer Reihe von Gefahren aussetzen, denen er meistens unterliegt. Die Secundäramputationen liefern unter diesen Umständen eine schlechte Prognose.

Baudens wollte auch die Verletzungen des obern Endes der Tibia in das Bereich der conservativen Chirurgie ziehen. Zehn Verwundete derart aus den Pariser Kämpfen vom Februar und Juni 1848 heilten vollkommen. Es ist richtig, dass an dem Caput tibiae ziemlich häufig extracapsuläre Brüche vorkommen. Ich hatte aber in Italien nur zu oft Gelegenheit, Verjauchungen der Gelenkhöhle zu beobachten, welche anfangs übersehenen, intracapsulären Spaltungen ihre Entstehung verdankten. Besonders schwierig ist es bisweilen, über das Verhältniss von Projectilen, welche vorn oder seitlich von einer etwas entfernten Schussöffnung in die Knochenenden eindrangen, sicher zu stellen. Ich erinnere an die frühere Schilderung der wichtigsten Verhältnisse, und an die Bemerkungen von *Stromeyer* (l. c. pg. 736). Wir dürfen unter solchen Umständen nicht zu sehr auf die unschädliche Einkapselung der eingekeilten Geschosse zählen.

Obschon ich auch bei sehr tiefen Fracturen des *Femur* noch einzelne glänzende Erfolge der conservativen Behandlung gesehen habe,

so wird doch in diesen Fällen noch seltener als bei der *Tibia* ein Erhaltungsversuch gerechtfertigt sein.

Eine häufige Verlegenheit bereiteten uns in Italien die *Contusionsverletzungen* der articulirenden Flächen. In der Mehrzahl der Fälle wurden sie bei der ersten Untersuchung zu leicht beurtheilt. Allerdings habe ich viele Fälle unter Anwendung energischer örtlicher Antiphlogose heilen sehen. Andere Male folgte eine heftige Entzündung und Verjauchung des Gelenkes, welche durch ihren oft schleichenden Verlauf nur um so verderblicher wurde. Zerfall und Zersetzung der primär in die poröse Diploë ergossenen Blutextravasate schienen dabei eine wichtige Rolle zu spielen.

Hat man nach genauer Untersuchung sich entschlossen, eine der betrachteten Kniegelenkverletzungen dem Gebiete der conservativ-curativen Chirurgie zuzuweisen, *dann muss die Behandlung schon auf dem Schlachtfelde beginnen.*

Der *Transport* war bisher eine der gefährlichsten Klippen dieser Verwundeten. Hier werden uns jene der Länge nach aufgeschnittenen Papp- oder Dextrincapseln besonders wichtige Dienste leisten. Alle Stegreifverbände erfüllen die Indication der *Feststellung des Gelenkes* nur sehr unvollkommen. Die Hauptgesichtspunkte der conservativen Behandlung wurden schon bei dem Schulter- und Hüftgelenk erörtert. *Ruhe* und *Unbeweglichkeit, passende Stellung und Lagerung* (nach *Guerins* und *Bonnets* Experimente nahe zu gestreckt), frühe, energische, unter Umständen wochenlange Application der *Eiskälte* mit allmäligem Uebergange zu kalten und lauen Wasserbädern und Irrigationen, *örtliche wiederholte Blutentziehungen*, unterstützt durch die Compression des zuleitenden arteriellen Hauptgefässes — dies sind die Mittel, welche einem Fortschritt der Entzündung entgegenwirken sollen. Die fast allgemein in den italienischen Lazarethen gebrauchten Cataplasmen macerirten die Weichtheile, unterhielten vermehrten Blutzufluss und Temperaturerhöhung, wenn sie auch oft zu Anfang den Kranken durch die Erschlaffung der fibrösen Theile willkommen waren. —

Die Jodtinctur ist unter allen Derivantien und Resolventien das mächtigste, das einzige, welches schon in dem Stadium der activen Blutüberfüllung angewendet werden darf. Hier ist sogar, entgegen den gewöhnlich geltenden Ansichten, ein Hauptfeld ihrer Wirksamkeit. Ueber die unbegründete Furcht vor *ergiebigen Einschnitten* eines Pyarthron sprachen wir schon früher. Kein erfahrener Militärchirurg zweifelt gegenwärtig, dass wir hierin eine mächtige Waffe gegen die fortlaufende Maceration und Verjauchung des Gelenkapparates haben. Wichtig ist dies Verfahren auch für die leichtere spontane oder operative Entfernung der Geschosse und Epiphysensplitter. *Stromeyers* Durchschneidung der Seitenbänder hatte oft einen auffallend günstigen Erfolg.

Namentlich beim Kniegelenke hat *Larghi* in Vercelli seine energischen *Höllensteincauterisationen* der Synovialmembran und der Gelenkflächen mit vielem Glücke vorgenommen. Die Bedingungen zur Anwendung dieses Verfahrens liegen in einem torpiden, schlaffen Zustande der Gelenktheile. Durch die genannte Cauterisation wird die Verschorfung von Knorpelulcerationen unterstützt, die Losstossung necro-

sirter Partien befördert, und vor Allem die plastische, obliterirende Thätigkeit der Synovialis geweckt. Unter diesen Umständen verdient wiederum die Jodtinctur in Form von Einträufelungen oder innern Bepinselungen nach zahlreichen Erfolgen, welche ich auf der klinischen Abtheilung meines Vaters sah, warme Empfehlung. Compressionsverbände können erst in sehr später Zeit angewendet werden. Man hüte sich, zu früh Experimente über den Grad der Befestigung anzustellen, und berücksichtige jederzeit den Allgemeinzustand des Kranken sehr sorgfältig. Narcotica haben nicht nur den Zweck, den oft unerträglichen Schmerz der Kranken und die Schlaflosigkeit, welche bald auf den Organismus rückwirken, zu bekämpfen, sondern tragen besonders auch zu lokaler Entspannung und Beruhigung bei.

Die bei der ersten Untersuchung zweifelhaft gebliebenen Fälle müssen von Anfang an mit derselben Sorgfalt und Entschiedenheit behandelt werden, wie die offenkundigen Perforationen der Kniegelenkkapsel. —

Resection des Kniegelenkes.

Es ist ein sehr natürlicher Wunsch der Verehrer der Gelenkresectionen, dem grossen Gebiete der verstümmelnden Chirurgie beim Kniegelenke ebenfalls einen Theil streitig zu machen. Der gegenwärtige Stand unserer Erfahrungen über die Kniegelenkresection als Kriegsoperation wird aus unserer schliesslich folgenden Zusammenstellung ersichtlich werden. Die bisher gewonnenen Resultate im Felde sind nicht ermuthigend. Angesichts der Ergebnisse aus der Civilpraxis, welche *Heyfelder* [1]) am vollständigsten gesammelt hat, muss aber die Entscheidung dieser Frage einer kommenden Kriegsklinik anheim gestellt werden. Nach der Uebersicht von H. wurde bei 179 totalen Kniegelenkresectionen 125 mal das Leben erhalten. Nur in 16 Fällen wurde keine Synostose erreicht. Bei 13 mussten wegen Mangels an Vereinigung und consecutiver Unbrauchbarkeit des Gliedes Amputationen vorgenommen werden. Die englischen Chirurgen haben bisher die Operation am häufigsten ausgeführt. *Adelmann* verwirft die Kniegelenkresection als Kriegsoperation. *Esmarch* und *Billroth* dagegen halten dafür, dass sie sich durch ihre Einfachheit und die Möglichkeit eines provisorischen, inamoviblen Verbandes für die Anwendung im Felde empfehle. Ueber folgende Punkte hat man sich fast allgemein geeinigt:

Die Operation darf nur in Fällen unternommen werden, in denen neben der Eröffnung der Kapsel begränzte Splitterung und Caries der Gelenkenden bestehen, wo also keine grössern Stücke abgesägt zu werden brauchen, welche die Möglichkeit einer Synostose in Frage ziehen, oder die Brauchbarkeit des Beines durch übermässige Verkürzung zweifelhaft machen. Da der Erfolg von der Sorgfalt der Nachbehandlung und hauptsächlich von der Ruhe und Lagerung des operirten Gliedes abhängt, so ist die Kiegelenkresection auch nur da gestattet, wo beide Erfordernisse unmittelbar nachher erfüllt werden können. Da die Operation eine ziemlich zeitraubende ist, so wird sie

1) Heyfelder a. a. p. 116.

gewiss auch in Zukunft nur selten auf dem Felde ausgeführt werden. Obschon die Schule von Schleswig-Holstein den Erfolg vorzüglich an diese Bedingung knüpft, so glaube ich doch, nach Analogie mit der Hüftgelenkresection, dass dieser Punkt noch weiterer Prüfung bedarf.

Betrachten wir die Errungenschaften, welche die Civilpraxis auf diesem Gebiete aufweist, als Fingerzeig, so sollte man glauben, *dass die Kniegelenkresection nur die Bedeutung einer Lazarethoperation erlangen wird, und in den chronischen Folgezuständen der Kniegelenkschusswunden Erfolge verspricht.*

Die *Technik der Kniegelenkresection* hat in neuerer Zeit viele Bereicherungen erfahren. Man vergleiche hierüber *Heyfelders* Buch pg. 103 u. ff. — Nicht minder ist die Wahl eines *Lagerungsapparates*, welcher die Gefässe und Nerven gegen die mit Recht gefürchteten Verletzungen durch die Knochenenden schützt und die Ruhe und Unbeweglichkeit bis zum Eintritt der Synostose sichert. — Die wichtigsten Verbandvorrichtungen sind die von *Langenbeck* gebrauchte englische, modificirt von *Billroth* [1]), und die von *Esmarch* [2]), über deren Vorzüge die Praxis noch nicht entschieden hat.

Die Amputation über dem Kniegelenk und ihre Ersatzoperationen.

Die Operation der Extremität wird leider auch in Zukunft für die grössere Zahl der Kniegelenkschusswunden das letzte Hülfsmittel bleiben. Remedium anceps melius quam nullum. *Esmarch* kam, trotz seiner Liebe zur conservativen Chirurgie und zu den Gelenkresectionen, zu dem Schlusse: „Alle durch Schusswaffen hervorgebrachten Kniegelenkwunden, bei denen eine Verletzung der Epiphyse des Femur oder der Tibia stattgefunden hat, erfordern die unmittelbare Amputatio femoris“ [1]). Dies war der Grundsatz, von dem schon *Larrey* ausging, und den *Guthrie* in einer reichen Kriegspraxis vertrat [2]). Auch *Paul* gelangt in seiner conservativen Chirurgie, gewiss nach hartem Kampfe, zu dem Resultate: „Diese Verletzungen gehören also nicht vor das Forum der conservativen Chirurgie.“

Die Primäramputation ist hier Grundsatz. Das Kniegelenk übertrifft durch die Schnelligkeit, mit der die verderblichste Entzündung, die Eiterungsconsumption und die Pyämie hereinbrechen, alle übrigen Gelenke. Die Todten reiten schnell, und die Secundäramputation kommt meistens zu spät. —

In den Fällen, in denen nur die Gelenkepiphyse des Unterschenkels gesplittert, das untere Ende des Femur aber intact blieb, und die Weichtheile in geringer Ausdehnung verletzt wurden, haben sich wiederum conservative Bestrebungen geltend gemacht. Obschon sie in praxi bisher nur bei den Verletzungen der Diaphysen des Unterschenkels Bedeutung gewonnen haben, so mögen sie doch gleich hier Erwähnung finden. Man suchte nämlich an die Stelle der Amputatio

---

1) Billroth in der deutschen Klinik 1859 p. 333. fg. 2.
2) Esmarch Beiträge z. pract. Chir. 1. Hft. Kiel 1859.
3) Esmarch a. a. O. p. 117.
4) Guthrie l. c. p. 208.

femoris im untern Drittheile die Abtragung der Extremität in der Contiguität oder in der Epiphyse zu setzen.

Baudens[1]) hat zuerst, auf die Kriegserfahrungen gestützt, die Vorzüge der Exarticulation im Kniegelenke vor der Amputation im untern Drittheil des Femur emphatisch proclamirt. *Macleod*[2]) sprach sich ebenfalls zu Gunsten dieser Operation aus. Von 7 Operirten starben 4 und 3 genasen. Freilich ein glänzendes Resultat, wenn man die statistischen Resultate des mexikanischen und polnischen Krieges damit vergleicht. Für den Krimmfeldzug stellte sich aber trotz der ungünstigen Bedingungen die Mortalität der Amputation im untern Drittheil zu 62,9 % heraus, während die Mortalität der Kniegelenkexarticulation 71,4 % betragen würde. Das Material ist indessen zu gering, um massgebend sein zu können. Neuerdings schloss sich auch *Roux* (l. c.) den Anhängern der Exarticulation an. *Günther* konnte vor Kurzem 84 Fälle von Enucleatio cruris in genu zusammenstellen. Von diesen liefen 46 glücklich ab, 38 waren lethal.

In Italien hatte die Operation wenig Freunde. Ich habe nur zwei von dem Schlachtfeld von Solferino kommende Operirte gesehen, welche beide in kurzer Zeit starben. Ziemlich allgemein fürchtete man die freigelegten schwer zu bedeckenden Knorpel, die ungleiche, wenig zur Heilung geneigte Wundfläche, die consecutiven Eiteransammlungen, Verschwärungen und Fistelbildungen, das selbst im günstigsten Falle schlechte Polster für ein künstliches Bein.

Angesichts dieser Umstände war man von verschiedenen Seiten bestrebt, eine Operation an die Stelle der Exarticulation zu setzen, welche ohne viel bedeutendern Substanzverlust dennoch frei von ihren Nachtheilen wäre.

Engliche und französische Chirurgen empfahlen die Abtragung einer dünnen Knochenscheibe von der untern Fläche der Condylen. Die Einen zogen einen vordern, die Andern einen hintern Lappen vor. *Lane* hat wahrscheinlich zuerst die Idee gehabt, die Patella als Stützfläche in einem Lappen zu erhalten. Allein erst *Gritti*[3]) hat eine Methode ausgebildet, bei welcher die Erhaltung der Kniescheibe eine Bedeutung gewinnt, indem dieselbe, wie bei der Pirogoffschen osteoplastischen Operation, mit dem durchsägten Condylus in Berührung gebracht wird.

Ueber alle diese Operationen hat die Praxis zwar noch nicht entschieden. A priori lässt sich, wenigstens zu ihrer Empfehlung im Felde, durchaus Nichts anführen. Hier dürfte es besonders wichtig sein, uns daran zu erinnern, dass die conservative Chirurgie zum Heile der Verwundeten, und nicht zum Triumphe der Operateure dienen soll. —

---

1) Baudens Mémoire présenté à l'Académie des sc. Séance d. 17. Dec. 1855.

2) Macleod The resources of modern surgery as applyed in the Crimean War. Edinburgh med. journ. 1856 (Juni- und Julihefte).

3) Vergl. Annali universali di Medicina Vol. CLXI Fasc. 481. Luglio 1857 Dell' amputazione del femore al terzo infer. e della desarticul. etc. etc. de Dr. R. Gritti.

Uebersicht der durch verschiedene Methoden erzielten Resultate bei den Kniegelenkschusswunden.

Art der Behandlung.	Ort der Beobachtung.	Bemerkungen.	Summa.	Gestorben.	pCt.	Geheilt.	pCt.
1. *Conservative Behandlung*	In Brescia und Mailand 1859 Ebendaher	Ohne Knochenverletzungen	21	15		6	
		Mit partiellen Knochenverletzungen	18	14		4	
	In Schleswig-Holstein		24	19		5	
			63	48	76,19	15	23,81
2. *Resection des Kniegelenkes*							
Total.	In Schleswig-Holstein		1	1		—	
	In der Krimm 1855	Totalresection von Macleod	1	1		—	
	In Verona 1859	Totalresectionen von Neudörfer	2	2		—	
Res. d. Femur	Vergl. Heyfelder (l. c.)	Textor 1847	1	1		—	
Res. d. Patella	Vergl. Heyfelder (l. c.)	Fahle 1851	1	1		—	
	Vergl. ibid.	Theden total	1	1		—	
		Percy id.	1	—		1	
Tibia		Laurent id.	1	—		1	
	Champion ohne genaue Angabe	Reseet. cap. tib.	—	—		—	
			9	7	77,77	2	22,22
3. *Amputatio femoris in tertio inferiore*	Vergl. beim Oberschenkel						
			125	77	61,6	48	38,4

Schussverletzungen der Unterschenkelknochen.

In Betreff der Frequenz verweise ich auf die I. Abth. pg. 19. Die Tibia war viel häufiger gebrochen, als die Fibula. Wegen der Härte des Knochens trifft man vorzüglich Schussfracturen mit vielen Splittern an. Die oberflächliche Lage der Crista tibiae erklärt es, dass wir hier ziemlich oft subcutane Trennungen der Knochen mit nachmaliger Gangrän der gequetschten Hautpartie beobachten. In anatomischer Beziehung bleibt nur Weniges zu erinnern. Von besonderer Wichtigkeit sind die weitgehenden Ablösungen des Periostes. Ihnen und der an sich trägen Ernährung der *Tibia* sind die häufigen Necrosen zuzuschreiben, welche in Italien in Folge der verschiedensten Schussverletzungen der Tibia angetroffen wurden. Die an der Crista tibiae vorkommenden Zerreissungen der Projectile drückten diesen Schusswunden bisweilen ein eigenthümliches Gepräge auf. (Vergl. I. Abth. pg. 7 u. 60.)

Von den vielen Einkeilungen der Geschoses im Zwischenknochenraum sprachen wir schon früher. Zerreissungen der Art. tibial. antica und der Nerven durch das Projectil, durch die dislocirten Fragmente oder durch Erosion bei verjauchenden Bruchabscessen waren häufige Complicationen. Aehnliche Splitterungen, wie wir sie am obern Tibiaende in die Kniegelenkhöhle eindringen sahen, kommen auch am untern Abschnitt in das Fussgelenk zu Stande. Wichtig sind die häufigen Muskelkrämpfe am Unterschenkel. Die grössten Gefahren liegen in der Bildung von Fracturabscessen, welche das Periost weithin ablösen, das intermusculäre Bindegewebe schmelzen, und dadurch einerseits die Quellen einer Callusproduction vernichten, anderseits die Ernährung der Knochenenden aufheben. — In manchen Fällen wird ein massiger, difformer Callus ergossen, welcher noch einzelne necrotische Fragmente einschliesst, und selbst in später Zeit eine Wiederauflösung erfahren kann. Die Häufigkeit der Osteomyelitis ist auch hier übertrieben worden. Namentlich aber in den obern und untern Enden habe ich wiederholt eine zerfallende, verjauchende Osteophlebothrombose nachgewiesen.

Die Processe, welche von den Weichtheilen ausgehen, sind dieselben, wie bei dem Oberschenkel. Wiederholt wurden ausgedehnte Verbrandungen und Verjauchungen der primär unterwühlten und gequetschten Muskelmassen beobachtet. Die in der Einleitung erwähnten Störungen der Circulation machten sich hier in noch höherm Grade geltend, als am Oberschenkel. Thrombosen der Venae saphenae und der Artt. tibial. ant. u. post. wurden in einer Reihe von Krankengeschichten erwähnt.

Die Schussfracturen der Unterschenkelknochen vertheilen sich folgendermassen: Auf das obere Drittheil kommen 90, auf das mittlere Drittheil 129, und 71 auf das untere Drittheil. Das Verhältniss zwischen den Splitterungen eines Knochens und denen beider konnte nicht sicher ermittelt werden. —

1) Die conservative Behandlung.

Guthrie hat das Gebiet der erhaltenden Methode zu weit ausgedehnt. Die Erfahrungen der letzten Feldzüge haben nur zu oft zu der Ueberzeugung geführt, dass durch eine rechtzeitige Opferung des Gliedes Leben erhalten worden wären. Es gelten auch hier die allgemeinen Regeln, nach denen es vorzüglich die ausgedehnten Zerreissungen und Zermalmungen der Weichtheile sind, welche die primäre Amputation indiciren. Die Trennungen der Hauptgefässe des Unterschenkels schliessen sich zunächst an.

Splitterungen der Fibula von bedeutender Ausdehnung heilen, nach Ausstossung oder Entfernung der gelösten Knochenstücke, in der Mehrzahl der Fälle. Sehr ausgedehnte Zertrümmerungen der Tibia und Fibula und in das Fussgelenk sich fortsetzende Sprünge lassen das Glied meistens nicht erhalten, indem die oben geschilderten Zustände sich unaufhaltsam entwickeln, und zu Erschöpfung und Pyämie führen. Pseudarthrosen, Fistelzustände, Verkrümmungen und fortschreitende Necrosen machten noch ausserdem manches geheilte Glied unbrauchbar.

Bei allen in Italien beobachteten Heilungen lag nur eine beschränkte Splitterung vor. Dagegen befanden sich darunter sehr viele Fälle, in denen beide Knochen gebrochen waren, ein Verhältniss, das bei weitem nicht so selten ist, als man nach den Angaben *Guthrie's* und anderer Militärchirurgen glauben sollte.

Die einmal beschlossene conservative Behandlung kann nicht früh genug beginnen. Man suche die gefahrdrohenden, gelösten Splitter zu entfernen, die Geschosse zu extrahiren, Dislocationen auszugleichen, und dem Unterschenkel die sichere und zweckmässige Transportlagerung zu geben, ehe der Muskelkrampf begonnen hat. Wenn man keine *Beinlade*[1]) hat, welche sowohl für den Transport als für die nachmalige Lazarethbehandlung der beste Apparat bleibt *(Petit, Heister, Baudens),* und wenn man nicht mit jenen der Länge nach aufgeschnittenen Dextrin- oder Pappkapseln versehen ist[2]), so wird der Unterschenkel vermittelst Dreiecktüchern oder Gypsstreifen *(Pirogoff, Mathysen)* gegen eine *einfache,* gepolsterte, äussere Schiene befestigt. Mit der Anwendung der Eisblase und der übrigen örtlichen Antiphlogose kann man nicht früh genug beginnen.

Die Grundprincipien der conservativen Behandlung sind die beim Oberschenkel besprochenen. So lange die Entzündung und profuse Eiterung häufige Verbände nothwendig machen, lässt man den Unterschenkel am besten in einer Beinlade liegen. Lagerungen und Apparate, welche eine Erhebung und Verrückung des Beines beim Verbandwechsel nothwendig machen, sind verwerflich. Später kann man auch hier zu dem Gypsschalenverband übergehen. Man fügt demselben eine Sohle von Holz oder Gyps bei, an welche der Fuss befestigt wird. Am zweckmässigsten geschieht dies durch einen über die Sohle weggehenden Steigbügel, dessen Fortsetzungen längs des Unterschenkels mit den Schalen eingeschlossen werden. Wenn der der Ferse entsprechende Theil des Bügels weit genug vorspringt, so ist für die Hohllegung dieses dem Decubitus so sehr ausgesetzten Theiles in ausgezeichneter Weise gesorgt. Die practische Bedeutung dieses Verbandsystemes habe ich während einer Reihe von Jahren auf der Abtheilung meines Vaters kennen gelernt.

Auch bei der Behandlung der Schussfracturen des Unterschenkels treten aber häufig genug Fälle ein, wo wir genöthigt sind, die Erhaltung der Form zum Opfer zu bringen und dem Muskelzuge nachzugeben, um nur überhaupt eine Consolidation zu erzielen.

Die consecutiven Necrosen werden wie die aus andern Ursachen entstandenen behandelt. Wir werden namentlich auch häufig zu grössern operativen Eingriffen genöthigt werden.

2. Resectionen der Unterschenkelknochen.

Die Diaphysenresectionen der ganzen Dicke beider Unterschenkelknochen wurden in Italien mehrmals ausgeführt. Ich habe aus den Lazarethen von Brescia vier derartige Fälle zu erwähnen, welche sämmt-

---

1) Dieselbe bewährte sich in der Krimm.

2) Man hat ihre Vorzüge besonders in den Kriegen von Algier schätzen lernen.

lich durch fortgesetzte Verjauchung und Pyämie tödtlich endeten. Die intraperiostale Methode wurde auch hier von *Larghi* versucht, hatte aber aus den früher erwähnten Gründen keinen bessern Erfolg. Hierauf gestützt glaube ich mich dem verwerfenden Urtheile *Stromeyer*'s und der meisten Militärchirurgen anschliessen zu müssen. Die ungünstigste Prognose scheint die auf dem Schlachtfelde gemachte Resectio cruris darzubieten, während die Aussicht auf Erfolg um so grösser wird, je mehr sich die Operation auf die Entfernung consecutiver, chronischer Knochenleiden (Necrose, Caries) beschränkt, wie sie in Civilhospitälern aus andern Ursachen vorkommen.

Am meisten Hoffnung gewähren die Einzelresectionen der Tibia und besonders der Fibula, welche bekanntlich mit gutem Resultate grösstentheils und selbst ganz entfernt werden kann. *Kuhn* nahm im Schleswig-Holsteinischen Kriege 3″ des Wadenbeines weg, worauf in 8 Wochen Heilung eintrat. *Langenbeck* resecirte 6″ dieses Knochens. *Wilms* nahm (1857) die ganze Diaphyse der *Fibula* mit Erfolg weg, und *Percy* exstirpirte das Wadenbein in Totalität mit günstigem Ausgang. Diese Operationen würden sich ebenfalls nur für *chronische Folgezustände der Schussfracturen* empfehlen [1]). Unter solchen Bedingungen hat z. B. *Esmarch* den grössten Theil der *Diaphysis tibiae* (c. 17 Ctm.) resecirt, und trotz drohender Pyämie wurde der Kranke nach 5 Wochen mit vollständiger Regeneration des Knochens und nur $1^1/_2$ Ctm. Verkürzung geheilt (vgl. die Uebersicht).

Die Amputation des Unterschenkels.

Die Gränzen der erhaltenden Chirurgie wurden soeben abgesteckt und daraus ist ersichtlich, welch grosses Gebiet auch hier der verstümmelnden Kunst anheimfällt. In Betreff der Spätamputationen gelten die früher besprochenen Anzeigen. Die Mehrzahl der Militärchirurgen machten Zirkelamputationen. Den freien Wadenlappenschnitt sah ich fast nirgends üben. Der Wadenlappen wurde in der Regel mit Durchstich gebildet. Retraction der Weichtheile bis zu einem solchen Grade, dass eine Nachamputation vorgenommen werden musste, kam unverhältnissmässig häufig in Italien vor. Alle Fälle, welche ich be-

1) Heyfelder stellt (a. a. O. p. 150) für die Resectionen der Unterschenkelknochen folgende Statistik auf, welche uns durch die überraschend günstigen Verhältnisse nicht zu einem falschen Schlusse verleiten darf:

Resecirte Knochen.	Zahl der Operirten.	Zahl der am Leben Erhaltenen.	Vollkommene Erfolge.	Theilweise Erfolge.	Todesfälle.
Tibia	93	75	71	4	18
Fibula	14	14	13	1	0
Beide Knochen	18	15	13	2	3
Summa	125	104	97	7	21

obachtete, bezogen sich auf Cirkeloperationen. Die Mängel gehöriger Vereinigung und nachmaliger Verbanderziehung trugen jedenfalls einen grossen Theil der Schuld (vergl. I. Abth. p. 97). Die nachmalige Behandlung mit Zugapparaten *(Szymanovski)* scheint immer verwerflich.

Von der Nachbehandlung der Amputirten haben wir bereits gesprochen. Consecutive Necrosen wurden besonders an dem Stumpfe der Tibia beobachtet. In den Präparaten, welche ich genauer untersucht habe, mussten namentlich primitive, bei der Operation übersehene Spaltungen angeklagt werden. Es sind mir 9 Doppelamputationen (sämmtlich im obern Drittheil) der Unterschenkel bekannt geworden. Vier Fälle kamen in Brescia, 4 im Osped. St. Francesco, 1 im Osped. St. Filippo in Mailand vor. Drei davon wurden erhalten, die sechs andern endeten tödtlich.

Da die Fälle so häufig sind, wo man wegen der Ausdehnung der Verletzung nicht mehr am Unterschenkel amputiren kann, so sind namentlich hier die obenerwähnten Ersatzoperationen im und durch das Kniegelenk in Erwägung zu ziehen. Abgesehen von allen übrigen Einwänden wird die nachmalige Brauchbarkeit des Gliedes und die Anlage der Stelze meistens zu Gunsten der Oberschenkelamputation im untern Drittheil sprechen. In Betreff von 72 derartigen Amputationen, die ich genauer notirt finde, vergl. die früher mitgetheilte Statistik.

Ueberblick über die Resultate der Behandlung bei den Schussfracturen des Unterschenkels.

Methode der Behandlung.	Ort der Beobachtung und genauere Angaben.	Summa.	Geheilt.	pCt.	Gestorben.	pCt.
1. Conservative Methode.	In den italienischen Lazarethen	98	77		21	
	In Schleswig-Holstein					
	Tibia und Fibula	8	7		1	
	Tibia	27	25		2	
	Fibula	23	20		3	
		156	129	82,7	27	17,3
2. Resectionen beider und einzelner Unterschenkelknochen.	In den italienischen Lazarethen	7	2		5	
	In Schleswig-Holstein					
	Beide Knochen	3	1		2	
	Tibia	7	3		4	
	Fibula	3	2		1	
		20	8	40,0	12	60,0
3. Amputationen des Unterschenkels, sowohl primär als secundär.	In den italienischen Lazarethen	113	69		44	
	In Schleswig-Holstein	46	28		18	
	In der Krimm *(Baudens)*	136	93		43	
		295	190	64,41	105	35,59

Die Schussverletzungen des Fussgelenkes.

Der Häufigkeit nach verhalten sich diese Verletzungen etwa wie die des Hüftgelenkes. Ich habe genauere Angaben über 29 Fälle. In anatomischer Beziehung sind namentlich die Malleolarzertrümmerungen, sowie die nach der Gelenkhöhle sich fortsetzenden Spaltungen der Tibia bemerkenswerth. Verrenkungsbrüche sah ich nur durch grobe Geschosse bewirkt. Dagegen bildeten sich Luxationen nicht selten unter der consecutiven Schmelzung des Bandapparates aus. Man hat auch in der untern Epiphyse der Tibia Geschosse unschädlich eingekapselt gefunden. Minié-Projectile können durch Zersplitterung von entfernten Stellen die Gelenkhöhle eröffnen, und in der Tibia oder dem Talus stecken bleiben. In Betreff der Reactionserscheinungen bietet das Fussgelenk viele Analogien mit der Hand dar, weshalb ich auf das dort Vorgebrachte verweise. Wichtig ist auch hier der Umstand, dass die Entzündungsgeschwulst nicht im Verhältnisse mit der Grösse der Verletzung steht, dass die feste Umschliessung mit fibrösen und sehnigen Gebilden eine Ausbreitung der Entzündung und Schmelzung in der Tiefe begünstigt.

Die *Conservativbehandlung* hat bei diesen Verletzungen mit jedem Feldzuge ein grösseres Bereich gewonnen. Ob die Verwundeten durch die Erhaltung unförmiger, ankylosirter Füsse immer gewonnen haben, ist sehr in Zweifel zu ziehen, und ich habe in Italien mehrere Fälle gesehen, wo nach langwieriger schmerzhafter Behandlung die Abnahme des Fusses von den Kranken dringend verlangt wurde. Für den Transport vom Schlachtfelde genügt für die Fussgelenkwunden meistens die einfache erhöhte Lage und Fixirung durch Seitenkissen. In manchen Fällen erschien aber auch der von *Dupuytren* für den Bruch des äussern Knöchels empfohlene Schienenverband sehr nützlich. In den Lazarethen wählte man am häufigsten die einfache Lagerung mit Seitenkissen. In der Mehrzahl der Fälle ist ein Schalenstiefel (Schale mit Sohle) der beste Verbandapparat. *Neudörfer* benutzte denselben, aus Weissblech gefertigt, namentlich auch bei den Resectionen am Fusse. Man kann damit leicht eine Schwebe verbinden.

In späterer Zeit ist ein Gypsverband mit Fusssohle und hinreichend hervorstehendem Steigbügel eines der besten Hülfsmittel zur Sicherung der Gelenkfestigkeit. Die örtliche energische Antiphlogose muss, bei klarer Diagnose von Anfang an mit aller Entschiedenheit Anwendung finden. Üeble Folgen hat man von der anhaltenden Kälte auch an den Füssen nicht so sehr zu fürchten. In Betreff der übrigen Puncte vergleiche man das früher Gesagte. Ankylose bleibt in der Regel das zu erstrebende Ziel der conservativen Methode. Man hüte sich, durch unzeitige Bewegungsversuche das Resultat ganz zu gefährden. Ich sah zwei derartige Fälle, schon auf dem Wege der Heilung, durch Streck- und Beugungsversuche zu neuer Entzündung, Verjauchung und zu Amputation führen.

Ueber die militär-chirurgische Bedeutung der Resectionen des Fussgelenkes liegen gegenwärtig zu vereinzelte Thatsachen vor, als dass wir uns ein Urtheil erlauben dürften. Die Ergebnisse der Civilpraxis würden dafür sprechen, dass diese Operationen in den Laza-

rethen ebenfalls vorzüglich bei chronischen consecutiven Zuständen der Schussverletzungen passen. Die genaue Zusammenstellung der aus der Civilpraxis bekannt gewordenen Fälle ergibt Folgendes [1]):

	Operirte.	Am Leben erhalten.	Erfolge.	Todesfälle.	Misserfolge.	Caries.	Luxation.	Fracturen.	Necrosen.
Totalresectionen und Decapitationen der Unterschenkelknochen	99	88	82	11	6	30	60	7	2
Resectionen des Talus	75	70	67	5	3	5	70	—	—
Summa	174	158	149	16	9	35	130	7	2

Im Allgemeinen kann man behaupten, dass die Schussfracturen des Fussgelenkes entweder durch conservative Behandlung geheilt werden, oder dann durch eine der gleich zu nennenden Amputationen zweckmässiger als durch die Resectionen vereinfacht werden. Vor Allem ist es die *Pirogoff*'sche Operation, welche hier in ihre Rechte tritt [2]). Seit ihr der Erfinder durch 20 vollkommene Erfolge, welche er im Krimmfeldzuge damit erzielte, eine dauernde Stelle in der militär-chirurgischen Praxis gesichert hat, wurde sie nach dieser Richtung im Ganzen wenig gepflegt. Ausser drei Fällen, welche ich in dem Osped. St. Spirito in Verona sah, von denen zwei durch *Neudörfer* operirt wurden, sind mir in Italien keine Beispiele zu Gesicht gekommen. Die *Syme*'sche Amputation, welche nach einer Zusammenstellung von *Michel* (Ann. d. l. chir. 1845. Avril) auf 97 Fälle 87 Heilungen zählte, ist von den Chirurgen sehr verschieden beurtheilt und wurde in Italien selten gemacht. Mir sind nur 3 Fälle bekannt geworden, von denen einer wegen fortlaufender Phlegmone eine Nachamputation nothwendig machte. Alle drei wurden gerettet. Eine bemerkenswerthe Arbeit über diesen Gegenstand ist auch die von Prof. *Michaux* in der Presse méd. 28. 29. 30. 31. 33. 1859. Es erklärt sich leicht, dass im Felde auch bei den in Rede stehenden Verletzungen vorzüglich die Amputation an der Stelle der Wahl gemacht wurde. In Italien habe ich das Vorurtheil ziemlich verbreitet gefunden, dass die tiefe Unterschenkelamputation wegen der Menge der getrennten sehnigen Partien gefährlicher sei. Auch manche französische Chirurgen hielten dies für ausgemacht, während doch *Dupuytren* nachgewiesen hatte (vergl. Gaz. méd. 1841 u. 1842), dass sich das Verhältniss der günstigen Resultate an der Stelle der Wahl wie 4 : 1, im untern Drittheile wie 9 : 1 gestalte.

---

1) Vergl. Heyfelder a. a. O. p. 167 und Deutrepont's Dissertation: De resectione articulationis pedis etc. Berolini 1858.

2) Vergl. Pirogoff, Klin. Chir. 1854. 1. Heft, und Schuh, Wiener med. Wochenschr. 1854. Nr. 1.; ferner Paul in Günsburg's Zeitschr. f. klin. Med. II. 69—101 im Interesse der Syme-Jäger'schen Amputation, und die treffliche Arbeit von Boeckel: Les avantages et les inconvenients de l'amputation de la jambe etc. Strasbourg 1857.

Uebersicht über die Heilungsresultate der Fussgelenkschusswunden.

Methode der Behandlung.	Ort der Beobachtung.	Summa.	Geheilt.	pCt.	Gestorben.	pCt.
1. *Conservative Behandlung*	In Italien 1859	17	14		3	
	In Schleswig-Holstein	21	16		5	
		38	30	78,95	8	21,05
2. *Amputationen:*						
a) Im untern Dritth.	In Italien 1859	8	6		2	
b) Stelle der Wahl.	Ibid.	4	3		1	
c) Syme.	In Schleswig-Holstein	4	2		2	
		16	11	68,75	5	31,25

Schussfracturen des Fusses und der Zehen.

In anatomischer Beziehung bleibt wenig Besonderes zu erinnern, da wir nach jeder Richtung Analogien mit den Schussfracturen der Hand antreffen. Wichtig ist der Umstand, dass die Splitter eines Hohlprojectiles (Minié) von einer einzigen Schussöffnung aus in verschiedene Fusswurzelknochen eingesprengt werden können (vergl. I. Abth. p. 69). Einkapselungen wurden hier fast nie beobachtet. Es besteht vielmehr eine Neigung zu cariösen und necrotischen Processen, welche am Fusse weit langwieriger als an der Hand verlaufen, aber analoge Complicationen herbeiführen. Bei der Fusswurzel und am Mittelfuss trifft man bisweilen einfache Perforation mit nur sehr geringer Splitterung an. Begreiflicherweise sind die Fälle seltener als an der Hand.

Die Gränzen der conservativen Chirurgie sind bei diesen Verletzungen sehr ausgedehnte. Ich habe die grössten Zertrümmerungen der Fusswurzelknochen, bei denen das Tibiotarsalgelenk verschont blieb, nach allmäliger Exfoliation beträchtlicher Knochenfragmente, ohne bemerkenswerthe Deformation heilen sehen, wenn gleich Anfangs eine örtliche Antiphlogose in gehöriger Weise Anwendung fand. *Larrey* beobachtete die spontane Elimination des Calcaneus mit nachmaliger Heilung.

Es verdient sehr in Erwägung gezogen zu werden, ob nicht cariöse Herde der Fusswurzel- und Mittelfussknochen, welche langwierige Eiterinfiltrationen und Fistelzustände unterhalten, rechtzeitig durch *partielle oder totale Resectionen* entfernt werden sollen. Die Militär-Chirurgie hat bis jetzt noch wenig Notiz von diesem in der Civilpraxis von so vielem Erfolge gekrönten Verfahren genommen.

Formius machte im J. 1669 eine partielle Resection des Calcaneus wegen Schussverletzung. *Morand* wiederholte die Operation unter denselben Bedingungen, ebenfalls mit Erfolg. *De la Motte* resecirte wegen Schussverletzung das Os cuneiforme III. in Totalität, und sah eine schnelle Heilung folgen. Das umfängliche Material aus der Civilpraxis hat *Heyfelder* (l. c. p. 170 u. ff.) zusammengestellt.

Mit der Conservirung der Zehen darf man nicht so weit gehen wie mit der der Finger. Die Resultate standen oft für den Arzt nicht im Verhältniss zu den gemachten Anstrengungen. Für den Kranken wurden die erlittenen Schmerzen dadurch nicht aufgewogen. Unter allen Partialamputationen des Fusses lieferten die von *Lisfranc* und die des *metatarsus in continuitate (Murat, Cloquet)* die besten Erfolge. Es hat eine kommende Kriegsklinik erst noch den Beweis zu liefern, wie viel sie von den zahlreichen Operationserfindungen des anatomischen Genies der Chirurgen zum Heile der Verwundeten gebrauchen kann. Dies gilt von den partiellen Exstirpationen des Metatarsus mit einzelnen Keilknochen *(Richet, Béclard, Jobert, Mac-Farlane)*. Ueber den *Chopart'schen Schnitt* ist man sehr getheilter Meinung. Gerade in der Militärpraxis hatte er sich bis jetzt wenig Boden erworben. *Verneuil* verwarf die Operation geradezu (Gaz. des hôp. 1858 p. 88). Und *Legouest* proscribirt sie (a. a. O.) ebenfalls, weil sie nur unter unmöglich vorauszusehenden und schwer zu berechnenden Bedingungen einen Erfolg gebe. Nach *Boeckel* (l. c.) konnten von 33 nach *Chopart* Operirten nur 7 gleich nach der Heilung gehen. Bei 19 Fällen bildete sich Retroversion der Ferse aus. *Michel* (l. c.) berechnete auf 8 Operationen 5 gute Erfolge. Nicht leicht hat sich auf einem andern Gebiete die *Subjectivität* der Chirurgen so sehr geltend gemacht als hier. Dieser Umstand erschwert ein Urtheil über diesen Gegenstand ausserordentlich. Die *Amputatio sub astragalo* wird die ungleich leichter ausführbare Operation von *Pirogoff* schwerlich jemals verdrängen [1]), obschon *Vaquez* 14 Fälle mit günstigem Ausgang zusammenstellen konnte, von denen ich selbst in *Nélaton*'s Klinik einen in Betreff der Brauchbarkeit des Stumpfes untersucht habe.

Uebersicht über die Heilungsresultate bei den Schussverletzungen des Fusses.

Art der Behandlung.	Genauere Nachweise.	Summa.	Geheilt.	pCt.	Gestorben.	pCt.
1. *Conservative Behandlung*	Schussfracturen des Fusses in Italien	59	48	81,36	11	18,64
	Dieselben Verletzungen in Schleswig-Holstein	18	16	88,89	2	11,11
		77	64	83,12	13	16,88
2. *Partielle Amputationen*	Amputation von Zehen in Italien	17	15	88,24	2	11,76
	Operation von Lisfranc in Italien	13	10	76,92	3	23,08
	Operation von Chopart in Italien	15	9	60,00	6	40,00
	Operation von Chopart in Schleswig-Holstein	3	2	66,66	1	33,33
		48	36	75,00	12	25,00

1) Vergl. hierüber: Robert: Des amputations partielles et de la desarticulation du pied 1850; Vaquez: Chirurgie conservatrice du pied. Mémoire sur l'amputation de Malgaigne (sub astragalo) etc. 1859; ferner die interessante Abhandlung von Legouest, Moniteur des hôp. Nr. 95. 1856.

Zusätze.

I. Zu der I. Abtheilung der militär-chirurgischen Studien.

1) Den mitgetheilten 86 Fällen von Tetanus kann ich noch 6 weitere Beobachtungen, darunter eine Heilung, beifügen, deren gütige Mittheilung ich dem Dr. *A. Gherini* verdanke.

Art der Verwundung.	Beginn des Tetanus.	Datum des Todes.	Datum der Heilung.	Art der Behandlung.
1) Schusswunde des linken Fussrückens und Zertrümmerung des Metatarsus von Melegnano	9. Juni	11. Juni		Chinin. sulf. spl. 1. pro die. Chloroform - Inhalationen et *Amputatio cruris.*
2) Schusswunde des unteren Drittheils des linken Oberarms von Magenta	11. Juni	14. Juni		Chinin. sulf. in ders. Dose mit Chlorof.-Inhalationen.
3) Schusswunde der linken Hand	5. Juli	7. Juli		Baryta mur. gr. 10 pro die.
4) Schusswunde im obern Drittheil des rechten Femur von Solferino	7. Juli	16. Juli		Stündl. 1 Pille von gr. 1. Opium. Blei- und Laudanum-Compressen auf die Wunde.
5) Schusswunde des linken Handrückens mit Fractur von Solferino	7. Juli	11. Juli		Opium in ders. Dose. Derselbe Verband.
6) Zwei oberflächliche Wunden des rechten Fussrückens, bei Solferino durch einen Granatsplitter verursacht	12. Juli		*1. Aug.*	Laudanum-Compressen auf die Wunden. Unguent. ciner. bis zur Salivation. Täglich 3 warme Bäder von 1 Stunde. Einreibungen mit Cicuta und Morph. acet.

Ich schliesse hier ferner einen bemerkenswerthen Fall von Heilung eines *Tetanus universalis* durch *Curare* an, den ich seither auf der Abtheilung meines Vaters zu beobachten Gelegenheit hatte. — Die genauern Daten verdanke ich meinem Freunde, dem dermaligen chirurgischen Assistenten Dr. *Anker*.

Der 22jährige Gottl. Kreuger von Rüthi erhielt Anfangs Juli 1860 einen c. ½" tiefen Stich mit einer Heugabel in den rechten Daumenballen, welcher von Schmerzempfindung längs des Vorderarmes gefolgt war. Nach 5 Tagen war Vernarbung eingetreten. Nach 14 Tagen wurde er beim Frühstück ohne Vorboten vom Trismus befallen. Dieser trat auch während den folgenden Tagen während den Mahlzeiten, wiewohl nur vorübergehend ein. Erst am vierten Tage erfolgten allgemeine Convulsionen. Mit einem ausgesprochenen tetanischen Bilde ward er am 26. Juli 1860 auf der Abtheilung meines Vaters aufgenommen. Höchste Angst und Beklemmung. Bretharte Spannung fast sämmtlicher Muskeln, mit Ueberwiegen des Opisthotonus. Intermittirende Convulsionen der obern und untern Extremitäten. Trismus.

Bald nach seiner Aufnahme wird die früher erwähnte Curarelösung zu gtt. 15 auf eine Vesicatorfläche des Vorderarms applicirt (gr. 1 Curare in 100 Tropfen). Im Zwischenraume einer Stunde wird diese Gabe am selben Tage noch zwei Mal wiederholt. Gegen Abend treten zu der fast allgemeinen Contractur die heftigsten Schmerzen. Die grösste Intensität des Anfalles löst sich mit einem Schweiss. Ueber Nacht dauert die Contractur fort. Schlaf unruhig. Am folgenden Tag (28. Juli) abermals 3 Anwendungen der Curarelösung. Am 29. Juli, nach einer fieberhaften Nacht, gewahrt man eine entzündliche Anschwellung im Umkreis der Narbe. Mein Vater nimmt die Excision derselben vor, und ätzt mit der Zinkpaste. Hierauf wird die Curarelösung auf die Wundfläche gebracht. Dies am Abend wiederholt. Am folgenden Tage (30. Juli) abermals 2 Applicationen von Curarelösung. Gegen Abend ist ein Nachlass der Spannung in den Hals- und Lendenmuskeln und den Masseteren zu bemerken. Auffallend war auch der Umstand, dass die bisher abnorm erweiterte Pupille anfing, zu ihrer Norm zurückzukehren. Anhaltende Transspiration. Am 31. Juli, nach zweimaligem Curareverband, beginnen auch die Extremitätenmuskeln zu erschlaffen, und lassen sich leicht flectiren. Der Unterleib fängt an, einzusinken. Die Athemnoth verschwindet. Das Resultat vervollständigt sich während der Nacht. Am *1. Aug.* wird der letzte Vorrath der Curarelösung verbraucht.

Mit Ausnahme der Nackenmuskeln sind die meisten Muskeln erschlafft. Der Trismus hat ganz aufgehört. Aber in den mimischen Muskeln ist noch nicht jede krampfhafte Verziehung beseitigt. Dieser befriedigende Zustand erhält sich. Von Zeit zu Zeit klagt Patient über ein Ziehen in den Thoraxmuskeln. Eine gewisse Rigidität dauert noch in ihnen fort. Einhüllung mit Oelcompressen; innerlich *Kali hydrojod.* gr. 10 pro die. Wegen Constipation Crotonpillen. Noch öfter machen sich leichtere Zuckungen in einzelnen Muskeln geltend. Die Steifheit des Nackens erhielt sich auffallend lang. Die Armwunde zeigte einen äusserst trägen, den verschiedensten Verbandmitteln trotzenden Heilungsgang. Am 8. Sept. stand Patient zum ersten Male auf. Am 8. October wurde er ohne alle Residuen *völlig geheilt entlassen*.

2) Unsere Erfahrungen über die Wirkungen der Kälte (p. 99) sind soeben durch eine Arbeit von *Esmarch* in *Langenbeck*'s Archiv der Chirurgie 1. Bd. 2. Heft p. 275 bereichert worden.

3) Als weitern Beitrag zu einer Statistik der primären und secundären Amputationen kann ich den p. 184 zusammengestellten Fällen noch folgendes seither von Dr. *A. Gherini* mir gütigst zugestellte Beobachtungsmaterial anschliessen.

Die Fälle stammen theils aus dem Osped. St. Filippo, theils aus dem Osped. St. Bernardino in Mailand.

Qualität der Amputationen.	Summa.	Geheilt.	Todte.
Primitive Amputationen	15	11	4
Secundäre Amputationen	29	15	14

Zugleich bemerke ich, um Missverständnissen vorzubeugen, dass die in unserer Tabelle p. 184 auf das *Osped. St. Filippo* bezogenen Fälle andern Mailändischen Lazarethen angehören (Osped. St. Brassede, St. Luca, Monastere Maggiore etc.). Die der Zahl nach zuverlässige Angabe wurde einem von der Intendanz mir gütigst mitgetheilten officiellen Bericht an den Baron Dr. *H. Larrey* entnommen, worin diese Fälle irrthümlich dem Osped. St. Filippo zugeschrieben wurden.

II. Zu der II. Abtheilung der militär-chirurgischen Studien.

1) In Betreff der nach traumatischen Einwirkungen in der Regio supra- und infraorbitalis entstehenden *Netzhautablösungen* sind einige neuere Beobachtungen wichtig, welche die Heilbarkeit dieser gefürchteten Affection beweisen. Ich mache besonders aufmerksam auf die Fälle von *Sichel* und *Kittel* in der Allg. Wiener med. Ztg. 33. 35. 1859 und 22, 23. 1860. Man muss offenbar zwischen den primitiv-traumatisch und den im Gefolge einer Sclerotico- oder Irido-Choroiditis auftretenden Netzhautablösung unterscheiden. Für die letztern Formen stellt *Gräfe* (Arch. f. Ophth. III, 2. p. 391) die Möglichkeit einer Restitutio in integrum in Abrede. Nach ihm bleibt die abgelöste Partie, selbst wenn sie sich nach der Resorption des Exsudates wieder anlegt, functionsunfähig. Von den Gefahren des zweiten Auges in diesen Fällen war bereits die Rede. Eine Form der Netzhautablösung habe ich nicht erwähnt, obschon sie keineswegs selten ist: nämlich die im Gefolge einer Scleradurchbohrung auftretende. Der Zustand des Auges erscheint dabei ganz gut, das Sehvermögen nicht beträchtlich verschlechtert. An der Stelle der Wunde bildet sich eine characteristische Einziehung und entsprechende Loslösung aus. Diese Form gibt den ersten Anstoss zur Atrophia bulbi, welche man meist irrthümlich von dem vorangegangenen Glaskörperverlust datirt.

2) Für die Vortheile der selbst nur theilweisen Erhaltung des Periostes bei den verschiedenen Resectionen ist die Thatsache nicht unwichtig, dass es gerade die am lockersten adhärirenden, und folglich am leichtesten zu lösenden Theile des Periostes sind, welche die grösste plastische Thätigkeit haben. Die Untersuchung normaler Röhrenknochen hat mir gezeigt, dass schon sehr früh eine verschieden innige Adhäsion der Beinhaut nachgewiesen werden kann. Das Anbilden neuer Knochenschichten findet vorzüglich im Bereiche der locker anliegenden Beinhaut statt, während das Wachsthum des Knochensegmentes, welches dem innig verschmolzenen Periost entspricht, in auffallender Weise zurückbleibt. Aehnliche Differenzen bieten die transplantirten Perioststücke der verschiedenen Gegenden dar. —

Verzeichniss

der sinnstörenden Druckfehler.

Seite	2	Zeile	8	von oben	statt:	gewissen	soll	heissen:	gerissen
„	11	„	14	von oben	„	Augenlidschuss	„	„	Augenlidschluss
„	13	„	21	von unten	„	Injection	„	„	Infiltration
„	37	„	9	von unten	„	Pocta	„	„	Porta
„	37	„	3	von unten	„	Moningo-	„	„	Meningo-
„	60	„	20	von unten	„	Backens	„	„	Balkens
„	64	„	17	von unten	„	Zweien	„	„	Dreien
„	71	„	4	von unten	„	Physik	„	„	Physiologie
„	76	„	22	von unten	„	Erweiterung	„	„	Erreichung
„	76	„	24	von unten	„	Osteoms	„	„	Osteotoms
„	95	„	11	von unten	„	Anschwellung	„	„	Abschwellung
„	149	„	10	von unten	„	Jahre	„	„	Tage
„	171	„	22	von oben	„	lineg	„	„	linea
„	213	„	12	von oben	„	Musculation	„	„	Muskelaction
„	213	„	26	von oben	„	nicht	„	„	meist
„	223	„	7	von unten	„	mchaen	„	„	machen
„	277	„	24	von oben	„	Untersenkels	„	„	Unterschenkels.

Militärärzten,

sowie auch Civilärzten und Studirenden werden untenstehend verzeichnete, im Verlag der STAHEL'schen Buch- und Kunsthandlung in Würzburg erschienene Bücher, welche durch alle Buchhandlungen zu beziehen sind, bestens empfohlen:

Mémoire sur la nature de
L'OPHTALMIE D'ÉGYPTE
par le Dr. F. Pauli.

1858. Prix: francs 1. 50 C.

Taschenencyclopädie der praktischen Chirurgie, Geburtshülfe, Augen- und Ohrenheilkunde, enthaltend die Beschreibung, Symptome, Diagnose, Behandlungsweise, Operationen, Indicationen und Contraindicationen sämmtlicher die Chirurgie, Geburtshülfe, Augen- und Ohren-Heilkunde betreffenden Krankheitsformen und dahin einschlagenden Gegenstände von **Dr. M. Frank.** 3. ganz umgearbeitete Auflage in bequemem Taschenformat. Preis in Leinwandband 4 fl. oder 2 Thlr. 12 sgr. 1858.

Schmitt's
Aerztliches Taschenbuch
pro 1861.

Neunter Jahrgang oder Neue Folge erster Jahrgang. Bequemes Taschenformat in geschmeidiger Leinwanddecke gebunden mit angehängtem Schreib-Papier. Preis fl. 1. oder 18 Sgr. — Durchschossen fl. 1. 30 kr. oder 28 Sgr.

Dieses Taschenbuch, welches sich bereits grosser Verbreitung erfreut, wurde in diesem Jahrgange abermals, namentlich bezüglich der Bäder, bedeutend vermehrt und verbessert. (Erscheint fort.)

BOUCHUT,
Handbuch der Kinderkrankheiten.

Zweite Auflage.

Nach der 3. Auflage des französischen Originals bearbeitet

von

Dr. B. Bischoff.

1. u. 2. Lieferung. 1861. gr. 8. Elegant broschirt.

Preis des completen ohngefähr 62 Bogen umfassenden Werkes fl. 5. 24 kr. oder Thlr. 3. 6 Sgr. Die dritte (Schluss-) Lieferung erscheint noch im Laufe dieses Jahres.

Der Umstand, dass dieses Werk im Original in kurzer Zeit bereits in dritter Auflage und in der deutschen Bearbeitung in zweiter Auflage erschienen, spricht genügend für dessen Werth. Diese neueste Auflage ist wesentlich umgearbeitet, und dem deutschen Standpunkte der Wissenschaft angepasst, was bereits von den bedeutendsten medicinischen Zeitschriften in sehr günstiger Weise anerkannt wurde.

In demselben Verlage erschien ferner:

Die

Anatomie des Ohres

in ihrer Anwendung auf die Praxis

und die

Krankheiten der Gehörorgane.

Beiträge zur wissenschaftlichen Begründung der Ohrenheilkunde

von

Dr. A. Fr. v. Tröltsch,

pract. Arzt.

1861. 8 Bogen in gr. 8. Mit einer lithographirten Tafel. Elegant broschirt. Preis fl. 2. 20. = Thlr. 1. 10 Sgr.

Im Verlage der STAHEL'schen Buch- und Kunsthandlung in Würzburg erscheint bis Ende Juli 1861 und nehmen alle Buchhandlungen Bestellungen an:

Canstatt's Jahresbericht

über die Fortschritte

der

Kriegsheilkunde

im Jahre 1860.

Redigirt von

Prof. Dr. **Scherer**, Prof. Dr. **Virchow** und Dr. **Eisenmann.**

Einen Band von ca. 15—20 Bogen in 4°. umfassend.

Vielseitig dazu aufgefordert, haben Redaction und Verlagshandlung des „Canstatt'schen Jahresberichts der Medicin" sich entschlossen, einen Separatabdruck aus Letzterem zu veranstalten, welcher den Bericht über **Kriegsheilkunde** umfasst. Es werden in demselben die Referate über Militär-Hygieine und Militär-Rüstigkeit, Augenkrankheiten, Hospitalbrand, Insolation, Syphilis, mechanische Krankheiten, operative Chirurgie, dann Verband- und Instrumenten-Lehre aufgenommen.

Der Preis wird möglichst billig gestellt und keinesfalls Thlr. 2. überschreiten. Um die Auflage bemessen zu können, bittet die Verlagshandlung um baldgefällige Beitrittserklärung bei der zunächst gelegenen Buchhandlung.

Ferner erscheint bis Mitte Juni 1861 in demselben Verlage:

Untersuchungen

über den

Constitutionellen Mercurialismus

mit besonderer Rücksicht auf sein Verhältniss zur

constitutionellen Syphilis.

Von

Prof. Dr. **A. Kussmaul** in Erlangen.

Circa 20 Bogen in gr. 8.

LANE MEDICAL LIBRARY

To avoid fine, this book should be returned on or before the date last stamped below.

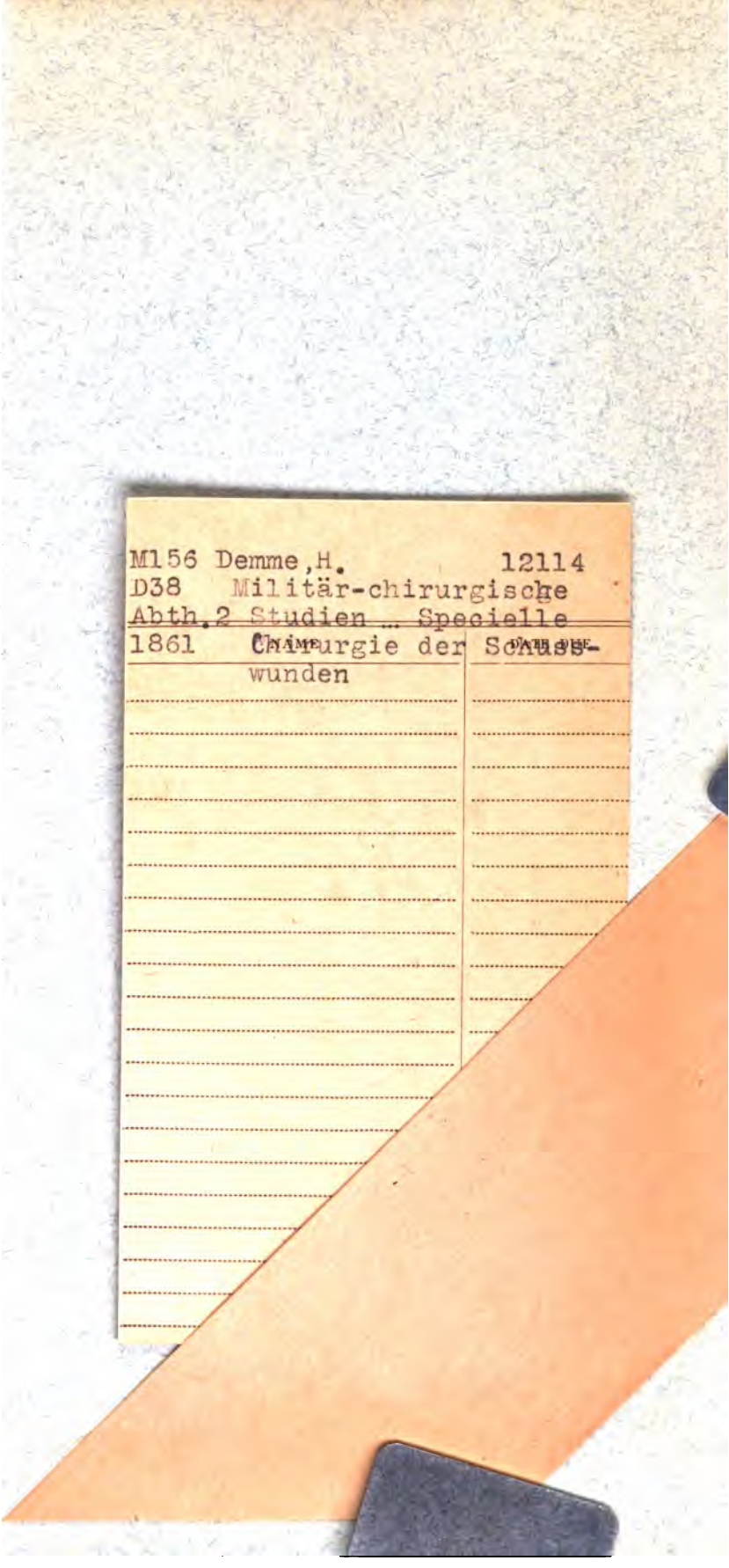
M156 Demme, H. 12114
D38 Militär-chirurgische
Abth. 2 Studien ... Specielle
1861 Chirurgie der Schuss-
wunden